REVISTA ERR01 ISSN: 2595-1378

TRATAMENTO CIRÚRGICO DO DIVERTÍCULO DE ZENKER: UM RELATO DE CASO

SURGICAL TREATMENT OF ZENKER'S DIVERTICULUM: A CASE REPORT

TRATAMIENTO QUIRÚRGICO DEL DIVERTÍCULO DE ZENKER: REPORTE DE UN CASO

https://doi.org/10.56238/ERR01v10n7-039

Natália Santana Ferrareto
Instituição: Departamento de Cirurgia Geral, Hospital Universitário Maria Aparecida Pedrossian
E-mail: nataliaferrareto21@gmail.com

Victória Almeida Villamil
Instituição: Faculdade de Medicina, Universidade Federal de Mato Grosso do Sul
E-mail: victoria.villamil@ufms.br

Gustavo Silva Sampaio
Instituição: Departamento de Cirurgia Geral, Hospital Universitário Maria Aparecida Pedrossian
E-mail: gustavo-samp@hotmail.com

Fábio Molinari
Instituição: Departamento de Cirurgia Geral, Hospital Universitário Maria Aparecida Pedrossian
E-mail: afmgm@terra.com.br

RESUMO
Introdução: O divertículo de Zenker é uma doença rara do esôfago cervical. Estima-se incidência de 0,01% a 0,11% da população, com maior prevalência em homens acima de 60 anos. Caracterizada pela herniação da mucosa e submucosa através da parede posterior da faringe. Os principais sintomas são disfagia, regurgitação e episódios de aspiração. Relato de caso: Paciente masculino, 81 anos, com disfagia progressiva há mais de 5 anos, inicialmente para sólidos e posteriormente também para líquidos, associada a engasgos frequentes. Refere perda ponderal significativa O diagnóstico foi confirmado por Tomografia Computadorizada de Tórax e Pescoço e endoscopia digestiva alta, que evidenciaram divertículo de 5,1 cm. O paciente foi submetido à diverticulectomia aberta associada à miotomia cricofaríngea, com evolução pós-operatória satisfatória e resolução completa da disfagia após 3 meses. Discussão: O diagnóstico precoce é essencial para prevenir complicações respiratórias. O tratamento cirúrgico, seja por via aberta ou endoscópica, apresenta excelentes resultados quando associado à miotomia. Conclusão: Este caso ilustra a importância da suspeição clínica e do manejo cirúrgico adequado do divertículo de Zenker, ressaltando seu impacto positivo na qualidade de vida.

Palavras-chave: Divertículo de Zenker. Disfagia. Cirurgia Esofágica. Relato de Caso.

ISSN: 2595-1378

ABSTRACT
Introduction: Zenker's diverticulum is a rare disease of the cervical esophagus. Its incidence is estimated at 0.01% to 0.11% of the population, with a higher prevalence in men over 60 years of age. It is characterized by herniation of the mucosa and submucosa through the posterior pharyngeal wall. The main symptoms are dysphagia, regurgitation, and episodes of aspiration. Case report: An 81-year-old man presented with progressive dysphagia for over 5 years, initially with solids and later also with liquids, associated with frequent choking. He reported significant weight loss. The diagnosis was confirmed by CT scan of the chest and neck and upper gastrointestinal endoscopy, which revealed a 5.1-cm diverticulum. The patient underwent open diverticulectomy associated with cricopharyngeal myotomy, with satisfactory postoperative evolution and complete resolution of dysphagia after 3 months. Discussion: Early diagnosis is essential to prevent respiratory complications. Surgical treatment, whether open or endoscopic, yields excellent results when combined with myotomy. Conclusion: This case illustrates the importance of clinical suspicion and appropriate surgical management of Zenker's diverticulum, highlighting its positive impact on quality of life.

Keywords: Zenker's Diverticulum. Dysphagia. Esophageal Surgery. Case Report.

RESUMEN
Introducción: El divertículo de Zenker es una enfermedad rara del esófago cervical. Su incidencia se estima entre el 0,01% y el 0,11% de la población, con mayor prevalencia en hombres mayores de 60 años. Se caracteriza por la herniación de la mucosa y la submucosa a través de la pared faríngea posterior. Los principales síntomas son disfagia, regurgitación y episodios de aspiración. Caso clínico: Paciente masculino de 81 años que presentó disfagia progresiva durante más de 5 años, inicialmente para sólidos y posteriormente también para líquidos, asociada a atragantamientos frecuentes. Refirió pérdida de peso significativa. El diagnóstico se confirmó mediante tomografía computarizada de tórax y cuello y endoscopia digestiva alta, que reveló un divertículo de 5,1 cm. El paciente fue sometido a diverticulectomía abierta asociada a miotomía cricofaríngea, con evolución postoperatoria satisfactoria y resolución completa de la disfagia a los 3 meses. Discusión: El diagnóstico temprano es esencial para prevenir complicaciones respiratorias. El tratamiento quirúrgico, ya sea abierto o endoscópico, presenta excelentes resultados cuando se asocia a una miotomía. Conclusión: Este caso ilustra la importancia de la sospecha clínica y el manejo quirúrgico adecuado del divertículo de Zenker, destacando su impacto positivo en la calidad de vida.

Palabras clave: Divertículo de Zenker. Disfagia. Cirugía Esofágica. Reporte de Caso.

ISSN: 2595-1378

1 INTRODUÇÃO

O divertículo de Zenker (DZ) é um divertículo faringoesofágico (DFE), também denominado, de forma geral, como um tipo de divertículo do esôfago, o qual é caracterizado por saculações formadas pela protrusão de uma ou mais camadas da parede esofágica, ainda que pertença, anatomicamente, à transição entre o esôfago e a faringe. O DZ é formado em uma área de fragilidade localizada na parede posterior, inferiormente ao músculo constritor inferior da faringe e acima do músculo cricofaríngeo, denominada triângulo de Killian. Seu principal diagnóstico diferencial é o divertículo de Killian-Jamieson, localizado em uma região próxima, mas abaixo do músculo cricofaríngeo e superior ao músculo longitudinal do esôfago (Zaterka e Eisig, 2016, p. 498). A prevalência de DZ varia entre 0,01% e 0,11%, valores possivelmente subestimados, pois os pacientes com divertículos podem ser assintomáticos. Apesar da baixa prevalência, o DZ é o mais comum dos divertículos de esôfago, atingindo principalmente homens de meia-idade e idosos entre a sétima e oitava décadas de vida (van Delft, 2025; Menezes et al, 2014). Quando sintomático, o DZ manifesta-se clinicamente como incômodo na região de faringe, evoluindo com tosse irritativa, salivação excessiva e disfagia intermitente e, à medida que a saculação progride de tamanho, é comum a regurgitação de material não digerido e com mau cheiro, sendo a halitose, alterações da voz, dor retroesternal e infecções respiratórias os sintomas especialmente comuns em adultos mais velhos. Sobretudo em pacientes mais velhos, a pneumonia aspirativa e o abscesso pulmonar são as principais e mais graves consequências de um quadro de DZ não tratado (Sabiston, 2014). Seu diagnóstico é geralmente estabelecido pela esofagografia contrastada com bário, que demonstra o saco diverticular (Sabiston, 2014; van Delft, 2025). O tratamento é cirúrgico e pode ser realizado por via aberta (diverticulectomia + miotomia) ou por técnicas endoscópicas (grampeamento ou diverticulotomia). A escolha depende do tamanho do divertículo, das condições clínicas do paciente e da experiência da equipe cirúrgica (van Delft, 2025)

2 OBJETIVO

Este estudo tem como objetivo relatar um tipo de divertículo pouco comum dentre todos os divertículos, de Zenker; um divertículo situado no esôfago que evolui com disfagia progressiva. Diagnóstico e conduta cirúrgica durante a internação da paciente em um Hospital Universitário de Campo Grande-MS, comparando-o com a literatura já descrita.

3 RISCOS

Não existirão riscos físicos ou biológicos, porém haverá possibilidade de desconforto ou constrangimento para a participante, sem outros riscos diretos. Para a instituição, por sua vez, não existem riscos.

ISSN: 2595-1378

4 BENEFÍCIOS

Embora não haja benefício direto imediato, os resultados ajudarão a compreender melhor os sintomas pós-operatórios e poderão contribuir para o aprimoramento do acompanhamento clínico de outros pacientes.

5 METODOLOGIA

Este trabalho é retrospectivo e descritivo de um caso clínico ocorrido no ano de 2024 no Hospital Universitário Maria Aparecida Pedrossian, sendo obtido os dados através de revisão do prontuário do paciente. Serão descritos os métodos de investigação, conduta médica e seguimento do caso clínico.

Amostra no Brasil de somente 1 participante. Haverá fontes de dados secundárias em prontuário eletrônico. O estudo em questão não é multicêntrico e não haverá retenção de amostras. Em relação ao orçamento, não haverá custos.

O TCLE e o termo de imagem foram encaminhados via e-mail e/ou aplicativo de mensagem de celular para leitura e aceite do participante.

6 RELATO DO CASO

Paciente do sexo masculino, 81 anos, tabagista ativo e sem comorbidades conhecidas, procurou atendimento ambulatorial em sua cidade de origem devido a quadro de disfagia progressiva há mais de cinco anos, inicialmente para sólidos e, posteriormente, também para líquidos, associada a episódios frequentes de engasgos. Relatava regurgitação recorrente de alimentos não digeridos, tosse crônica e engasgos noturnos. Referiu, ainda, perda ponderal significativa, com discreta melhora após mudanças no estilo de vida.

Durante a investigação inicial, foi submetido à esofagogastroduodenoscopia, também denominada de Endoscopia Digestiva Alta (EDA), que evidenciou massa esofágica sugestiva de lesão tumoral a 20 cm da arcada dentária superior, com desvio do esôfago e presença de múltiplos divertículos. Devido a isso, o paciente foi encaminhado a serviço terciário em Hospital Universitário de Mato Grosso do Sul (HUMAP), para elucidação diagnóstica e definição terapêutica.

No hospital de referência, nova EDA identificou divertículo de Zenker de grande volume, localizado a 20 cm da arcada dentária superior, associado a monilíase esofágica. A tomografia computadorizada de tórax e pescoço demonstrou dilatação sacular projetando-se posteriormente a partir da hipofaringe, com nível hidroaéreo em seu interior, preenchimento após ingestão de contraste oral, medindo aproximadamente 5,1 × 2,0 × 3,9 cm. Frente a esses achados, confirmou-se o diagnóstico

ISSN: 2595-1378

de divertículo esofágico, sendo indicado tratamento cirúrgico por via aberta, em virtude do tamanho da lesão.

Figura 1 - Imagem de Resultado de Tomografia Computadorizada de região torácica e abdominal, plano coronal, pré-operatória, de paciente submetido a manejo cirúrgico aberto devido a Divertículo de Zenker, em Hospital Universitário, Campo Grande, Mato Grosso do Sul, Brasil, 2024.

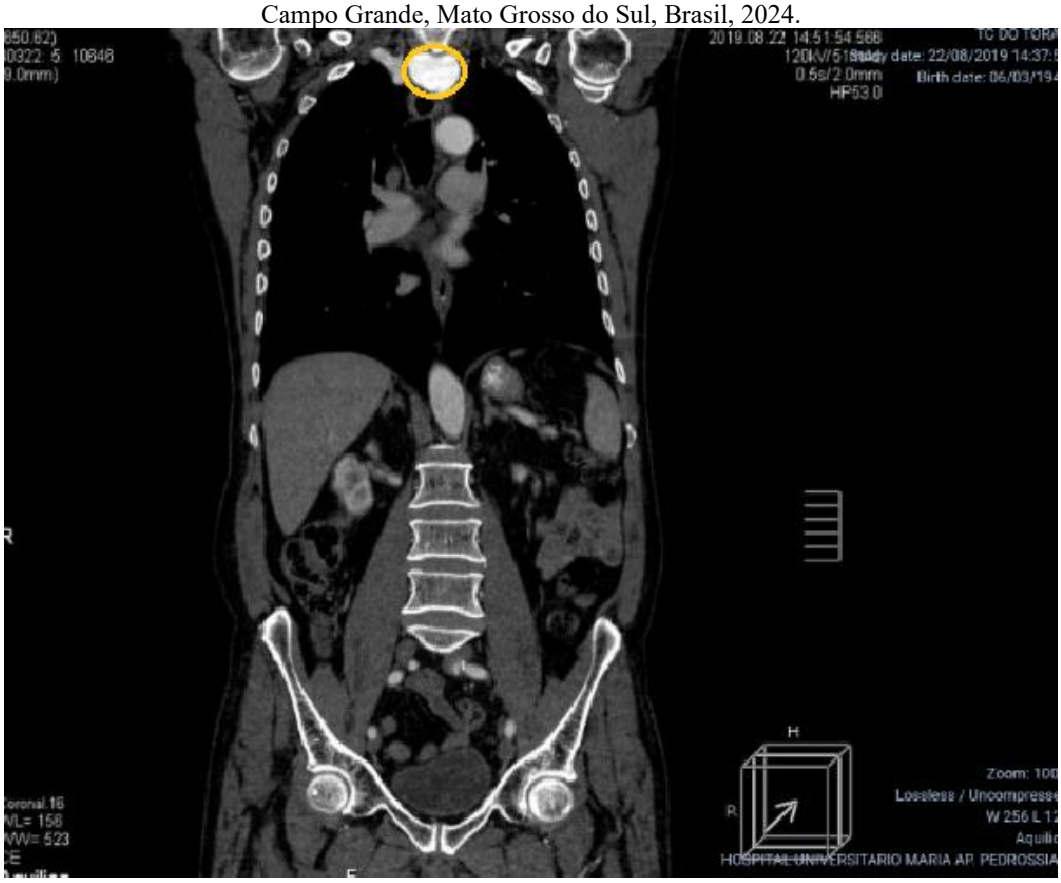

Fonte: Elaboração própria.

ISSN: 2595-1378

Figura 2 - Imagem de Resultado de Tomografia Computadorizada de região cervical inferior, plano longitudinal, pré-operatória, de paciente submetido a manejo cirúrgico aberto devido a Divertículo de Zenker, em Hospital Universitário, Campo Grande, Mato Grosso do Sul, Brasil, 2024.

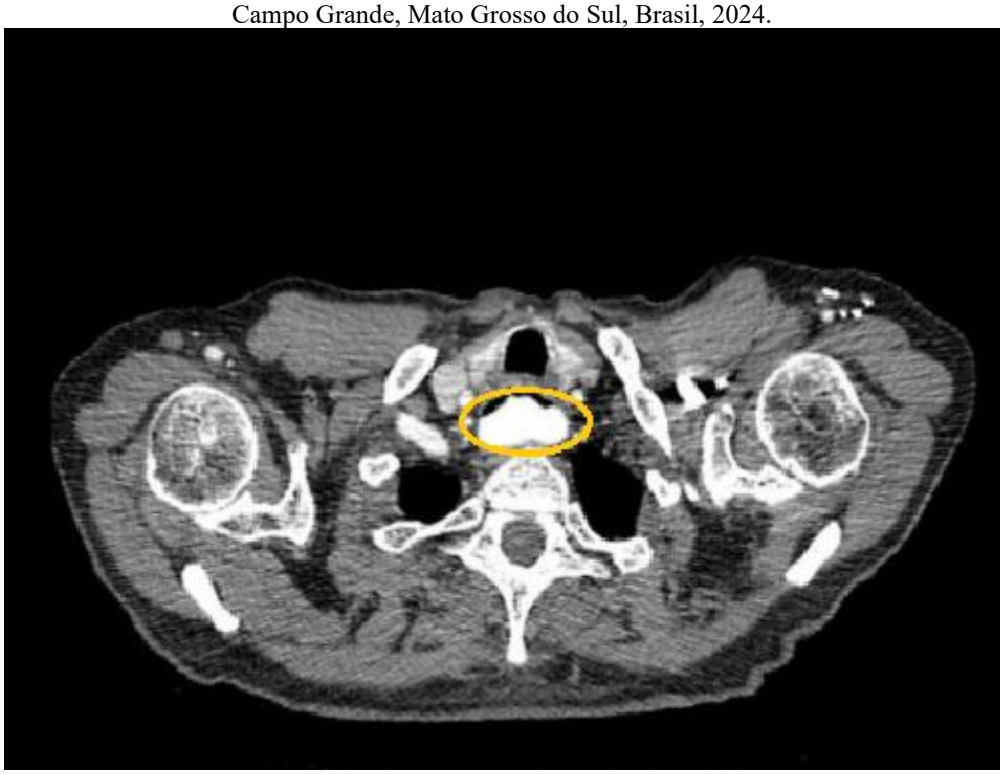

Fonte: Elaboração própria.

ISSN: 2595-1378

Figura 3 - Imagem de Resultado de Tomografia Computadorizada de região cervical inferior, plano sagital, pré-operatória, de paciente submetido a manejo cirúrgico aberto devido a Divertículo de Zenker, em Hospital Universitário, Campo Grande, Mato Grosso do Sul, Brasil, 2024.

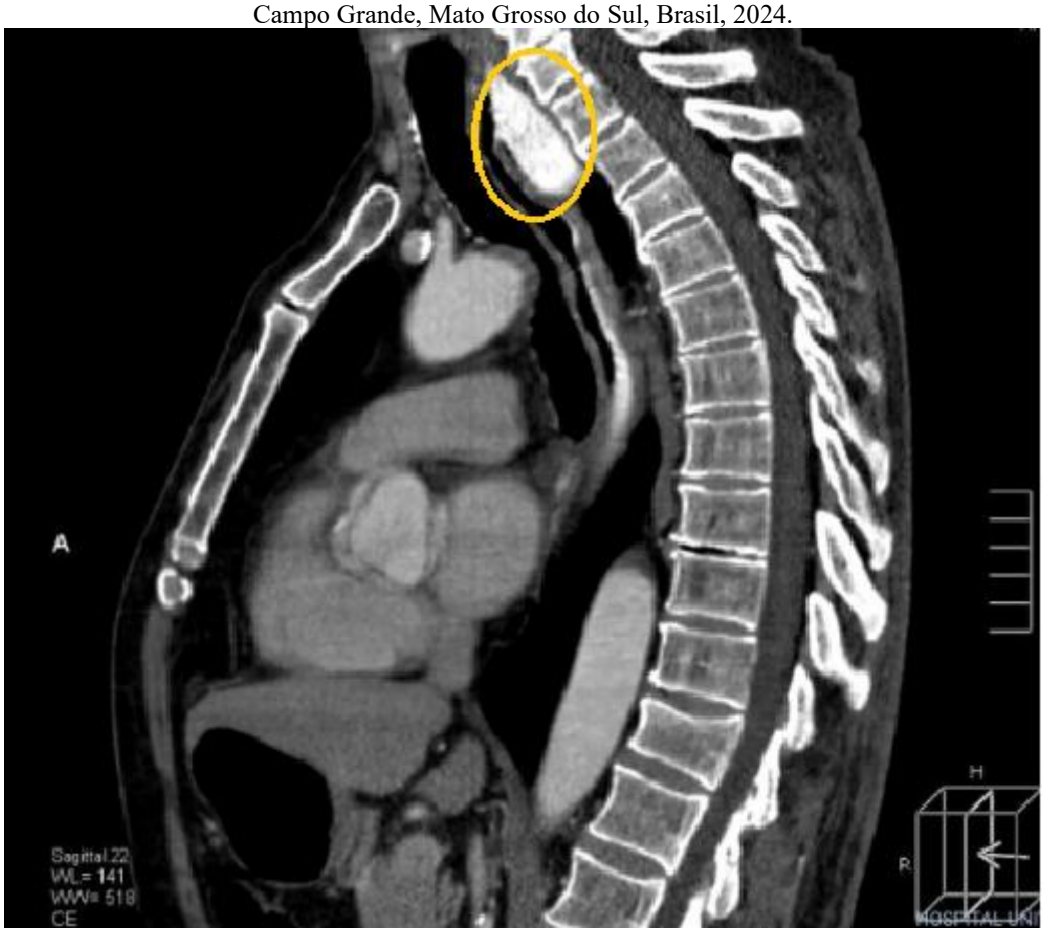

Fonte: Elaboração própria

Entretanto, houve perda de seguimento ambulatorial, e o paciente retornou após cinco anos com piora significativa dos sintomas, quando se optou por internação e tratamento cirúrgico. Foi realizada diverticulectomia de Zenker por incisão oblíqua medial ao músculo esternocleidomastoideo, com secção utilizando grampeador linear e reforço da linha de grampeamento com sutura de PDS 3-0, associada à miotomia cricofaríngea. Procedeu-se à drenagem com dreno de Penrose próximo à linha de sutura. Durante o ato operatório, realizou-se passagem de sonda nasoentérica sob visão direta; contudo, houve perda do dispositivo no momento da extubação.

No pós-operatório imediato, o paciente evoluiu de forma satisfatória em unidade de terapia intensiva, sem necessidade de ventilação mecânica ou suporte vasoativo, e sem evidências de fístula. Foi realizada passagem de cateter venoso central, instituída dieta parenteral e mantida dieta zero por via oral. Recebeu alta da unidade intensiva no primeiro dia pós-operatório.

No terceiro dia pós-operatório, foi realizado teste de azul de metileno por via oral, sem exteriorização pelo dreno. A avaliação foi repetida no sétimo dia, novamente sem sinais de fístula,

ocasião em que o dreno foi retirado. A dieta líquida foi introduzida no quinto dia, com progressão satisfatória. O paciente recebeu alta hospitalar no oitavo dia pós-operatório.

Após três meses de acompanhamento ambulatorial, encontrava-se assintomático, com resolução completa da disfagia e retomada plena da ingesta de alimentos sólidos, sem intercorrências. O exame anatomopatológico da peça cirúrgica evidenciou mucosa esofágica com acantose, papilomatose, processo inflamatório erosivo linfomononuclear e hiperplasia de células basais, sem atipias e sem critérios de malignidade.

Quadro 1 – Sintomas pré e pós-operatórios de paciente submetido a manejo cirúrgico aberto devido a Divertículo de Zenker, em Hospital Universitário, Campo Grande, Mato Grosso do Sul, Brasil, 2024.

Sintomas	Pré-operatório	Pós-operatório imediato	Pós-operatório 3 meses
Disfagia	Presente/Grave	Ausente	Ausente
Regurgitação	Presente	Ausente	Ausente
Tosse crônica	Presente	Ausente	Ausente
Engasgos noturnos	Frequentes	Ausente	Ausente

Fonte: Elaboração própria.

Quadro 2 – Dados perioperatórios de paciente submetido a manejo cirúrgico aberto devido a Divertículo de Zenker, em Hospital Universitário, Campo Grande, Mato Grosso do Sul, Brasil, 2024.

Variável	Resultado
Tipo de cirurgia	Diverticulectomia aberta + miotomia cricofaríngea
Tempo de internação hospitalar	Oito dias
Internação em UTI	Um dia
Complicações pós-operatórias	Não apresentadas
Uso de nutrição parenteral	Sim, até quinto dia pós-operatório
Retorno à dieta oral	Quinto dia pós-operatório

Fonte: Elaboração própria.

Quadro 3 – Evolução clínica e nutricional de paciente submetido a manejo cirúrgico aberto devido a Divertículo de Zenker, em Hospital Universitário, Campo Grande, Mato Grosso do Sul, Brasil, 2024.

Período	Peso corporal	Estado nutricional	Observações
Pré-operatório	Perda ponderal significativa	Comprometido	Regurgitação frequente e disfagia grave
Pós-operatório imediato	Estável	Reposição parenteral	Evolução satisfatória
Três meses pós-operatório	Recuperado	Adequado	Assintomático, ingesta plena

Fonte: Elaboração própria.

ISSN: 2595-1378

7 DISCUSSÃO

O divertículo de Zenker ocorre na transição faringoesofágica, através de uma área de fraqueza conhecida como "triângulo de Killian". A hipertonia do músculo cricofaríngeo é o principal fator fisiopatológico, resultando em aumento da pressão intraluminal e herniação da mucosa. Estima-se incidência de 0,01% a 0,11% da população, com maior prevalência em homens acima de 60 anos. Embora raro, seu impacto clínico é relevante pelo risco de aspiração e pneumonia recorrente. Essa compreensão justifica a necessidade de incluir a miotomia cricofaríngea como etapa essencial no tratamento, seja ele cirúrgico ou endoscópico (Endo et al., 2014; Fraga et al., 2022)..

O caso apresentado ilustra um quadro típico de divertículo de Zenker em paciente idoso, com disfagia progressiva, regurgitação e engasgos. Esses achados estão de acordo com a literatura, que descreve disfagia em até 90% dos pacientes e tosse crônica em aproximadamente 30%. Em casos avançados, pode ocorrer perda de peso e infecções respiratórias repetidas (Silva et al., 2021).

O diagnóstico de ZD baseou-se em uma combinação de história clínica e exames complementares. A disfagia progressiva, regurgitação de alimentos não digeridos, halitose e episódios de aspiração pulmonar são achados classicamente descritos e observados na atuação clínica (Wray et al., 2015). O esofagograma com contraste de bário é o exame de imagem padrão-ouro e o mais utilizado, permitindo a visualização do saculação, o que determina seu diagnóstico, e de sua dimensão, fator essencial para a definição do manejo (Garcia et al., 2023; van Delft, 2025). De maneira geral, o tratamento busca a redução dos sintomas, sendo a principal intervenção a secção completa do músculo cricofaríngeo, que forma o septo. Entre as técnicas disponíveis atualmente, há variação nas formas como se dá o acesso e a secção do septo, as quais são selecionadas de forma individual para cada paciente, a depender, sobretudo, dos sintomas e do tamanho do septo (van Delft, 2025).

A escolha da diverticulectomia aberta associada à miotomia cricofaríngea foi apropriada, pois garante ressecção completa do saco diverticular e previne recidivas. Apesar de técnicas endoscópicas estarem em crescente utilização, a cirurgia aberta ainda apresenta melhores resultados em divertículos grandes (> 3 cm). Tradicionalmente, o tratamento cirúrgico aberto, como a diverticulectomia ou diverticulopexia com miotomia, foi considerado padrão ouro, especialmente em pacientes com grandes divertículos. (Pereira, Lima, 2020; Endo et al., 2014).

A diverticulotomia endoscópica rígida e a técnica com endoscópio flexível passaram a ser preferidas em muitos centros, com taxas de sucesso comparáveis às cirurgias abertas e menor morbimortalidade. Mais recentemente, a miotomia endoscópica peroral (Z-POEM) surgiu como uma evolução técnica (Steinway et al., 2023; Ramamurthy et al., 2025). Estudos comparativos mostram que o Z-POEM apresenta taxas de sucesso clínico superiores a 90%, com baixas taxas de complicações e recorrência. Apesar disso, limitações ainda existem. A disponibilidade da técnica depende de centros

com equipe treinada e infraestrutura endoscópica avançada. Além disso, faltam estudos a longo prazo que comparem diretamente Z-POEM e cirurgia aberta em grandes populações. Portanto, isso reforça a ideia de que a escolha do tratamento deve ser individualizada, levando em consideração fatores como tamanho do divertículo, sintomas, comorbidades, experiência da equipe e recursos disponíveis (Ramamurthy et al., 2025).

Outro ponto de debate reside na ausência de padronização dos desfechos clínicos nos estudos disponíveis. Termos como "sucesso clínico", "falha terapêutica", "recorrência" e "complicações" variam significativamente entre os trabalhos, dificultando a comparação direta entre as técnicas. Além disso, ainda são escassos os estudos randomizados e com seguimento em longo prazo, o que limita a força das recomendações atuais (Mccoll, Oranges, Perri, 2025; Wray et al., 2015).

A evolução satisfatória do paciente, com resolução dos sintomas, reforça a eficácia do tratamento cirúrgico. O prognóstico desses pacientes é geralmente favorável, desde que haja diagnóstico precoce e intervenção adequada, conforme evidenciado pelo Quadro 4.

Quadro 4 - Comparação entre técnicas de manejo para Divertículo de Zenker, segundo literatura.

Técnica	Sucesso clínico / durabilidade	Complicações	Tempo de internação / recuperação	Indicações / limitações
Cirurgia aberta	Alta durabilidade; menor recorrência em muitos casos	Mais risco de lesão de nervo recorrente, fístula, longer recovery; mortalidade muito baixa mas maior que endoscopia em algumas séries (Verdonck, Morton, 2014)	Internação longa, jejum prolongado, recuperação mais lenta	Divertículos grandes, pacientes jovens saudáveis; anatomia desfavorável para endoscopia
Endoscopia rígida (stapler / laser)	Bom sucesso inicial; recuperação rápida	Menos invasiva, mas risco de recorrência maior; complicações menores em geral; dependente da habilidade técnica	Hospitalização curta; alimentação retomada precocemente	Exposição adequada, septo acessível; limitações anatômicas; pacientes idosos ou com comorbidade
Endoscopia flexível / Z-POEM	Altas taxas de sucesso clínico; boa durabilidade relatada; flexível para muitos pacientes (Elkholy et al, 2021)	Alguns AEs; risco de recorrência especialmente em divertículos maiores (>4-5 cm); casos de fibrose submucosal que dificultam técnica (Che et al, 2023)	Geralmente, curta internação (um dia), alimentação precoce, menor dor pós-procedimento	Requer equipamento e experiência; custo; curva de aprendizado; restrições anatômicas; influência do tamanho do divertículo

Fonte: Elaborada pelos autores a partir de dados de Che et al (2023), Elkholy et al (2021) e Verdonck e Morton (2014).

ISSN: 2595-1378

8 CONCLUSÃO

O divertículo de Zenker, embora raro, constitui um importante diagnóstico diferencial de disfagia em pacientes idosos, com repercussões clínicas que levam ao aumento da morbimortalidade entre essa população e, assim, sempre deve ser considerado durante as investigações em casos suspeitos. O diagnóstico pode ser facilmente estabelecido por exames contrastados, e o tratamento cirúrgico oferece resolução completa dos sintomas. O caso relatado reforça a importância da suspeição clínica e do manejo cirúrgico adequado. O diagnóstico é clínico-radiológico, e o tratamento visa aliviar os sintomas e prevenir complicações, como aspiração pulmonar.

O tratamento cirúrgico permanece a principal forma de intervenção, com técnicas abertas ou endoscópicas, a depender das características do divertículo e das condições clínicas do paciente. No presente caso, a abordagem aberta mostrou-se eficaz e segura, proporcionando resolução completa dos sintomas e boa evolução pós-operatória.

Este relato reforça a importância do diagnóstico precoce, do acompanhamento adequado e da individualização da conduta terapêutica para otimização dos desfechos clínicos em pacientes portadores do divertículo de Zenker.

DECLARAÇÃO ÉTICA

Este estudo observacional de braço único foi aprovado pelo Comitê de Ética em Pesquisa em Seres Humanos do Hospital Universitário Maria Aparecida Pedrossian (CEP/HUMAP-UFMS) sob o número de protocolo CAAE: 93498925.3.0000.0320

REFERÊNCIAS

PEREIRA, D. S.; LIMA, J. R. Surgical management of Zenker's diverticulum: a systematic review. Journal of Surgical Research, v. 255, p. 80–87, 2020.

SILVA, A. P.; RODRIGUES, F. N.; MOURA, F. T. Zenker's diverticulum: clinical features and surgical outcomes. Revista do Colégio Brasileiro de Cirurgiões, v. 48, n. 3, p. 1–6, 2021.

OLIVEIRA, R. S. et al. Minimally invasive treatment of Zenker's diverticulum. Diseases of the Esophagus, v. 34, n. 6, p. 1–8, 2021.

GIL, A. C. Como elaborar projetos de pesquisa. 6. ed. São Paulo: Atlas, 2022.

LAKATOS, E. M.; MARCONI, M. A. Fundamentos de metodologia científica. 9. ed. São Paulo: Atlas, 2021.

ENDO, C. M. et al. Divertículo de Zenker: tratamento cirúrgico versus endoscópico – Revisão da literatura. Arquivos Médicos dos Hospitais e da Faculdade de Ciências Médicas da Santa Casa de São Paulo, v. 59, n. 2, p. 82-86, 2014.

FRAGA, A. L. G. et al. Abordagem geral do Divertículo de Zenker: uma revisão narrativa. Revista Eletrônica Acervo Médico, v. 18, p. e10950, 2022. Disponível em: https://acervomais.com.br/index.php/medico/article/view/10950

RAMAMURTHY, S. et al. Management Strategies for Zenker's Diverticulum: A Comprehensive Review. Journal of Clinical Medicine, v. 14, n. 17, p. 6141, 2025. Disponível em: https://www.mdpi.com/2077-0383/14/17/6141

STEINWAY, S. et al. Long-term outcomes of Zenker's peroral endoscopic myotomy (Z-POEM) for treatment of Zenker's diverticulum. Endoscopy International Open, v. 11, n. 6, p. E607–E612, 2023. Disponível em: https://pubmed.ncbi.nlm.nih.gov/37397859/

VAN DELFT, Foke. Divertículo de Zenker. UpToDate, 2025. Disponível em: https://www.uptodate.com/contents/zenkers-diverticulum?source=history#H2175217716. Acesso em: 5 out. 2025.

Tratado de gastroenterologia : da graduação à pós-graduação. Editores Schlioma Zaterka, Jaime Natan Eisig. 2. ed. São Paulo : Editora Atheneu, 2016, p. 497-498.

TOWNSEND JÚNIOR, Courtney M. et al. Sabiston, tratado de cirurgia: a base biológica da prática moderna. Rio de Janeiro - RJ: Elsevier, 2010. 2 v. ISBN 978-85-352-2706-6.

MENEZES, H. L.; LIRA, R. F.; LIRA, P. N .F.; CABÚS, K. P. Abordagem endoscópica do Divertículo de Zenker. GED — Gastroenterol. Endosc. Dig., v. 33, n. 1, p. 14-17, 2014. Disponível em: https://sbhepatologia.org.br/pdf/edicao_1_artigo_3.pdf. Acesso em: 7 out. 2025.

ADEN, A. et al. Flexible endoscopic Zenker diverticulotomy — retrospective review of outcomes in 75 patients. American Journal of Otolaryngology, em publicação/in press.

CHRISTIANO, P. C. et al. Long-term outcomes of Zenker’s peroral endoscopic myotomy (Z-POEM) for treatment of Zenker’s diverticulum. Endoscopy International Open, 2023. Disponível em: https://pubmed.ncbi.nlm.nih.gov/37397859. Acesso em: 03 out. 2025.

GARCIA, A. et al. Zenker's diverticula: feasibility of a tailored approach based on diverticulum size. Journal of Gastrointestinal Surgery, 2023. Disponível em: https://www.jogs.org/article/S1091-255X%2823%2907778-8. Acesso em: 03 out. 2025.

MA, G.; KIM, D. et al. Zenker peroral endoscopic myotomy is safe and effective for the management of pharyngeal pouch: a multicentre retrospective cohort study. Digestive Diseases, 2024. Disponível em: https://pubmed.ncbi.nlm.nih.gov/40587951. Acesso em: 03 out. 2025.

MCCOLL, K. E. L.; ORANGES, T.; PERRI, J. Comparative effect between Zenker's peroral endoscopic myotomy and alternatives in the treatment of Zenker’s diverticulum: systematic review and meta-analysis. Diseases of the Esophagus, 2025. Disponível em: https://academic.oup.com/dote/article/doi/10.1093/dote/doaf047/8198744. Acesso em: 03 out. 2025.

WANG, C. et al. Outcomes after per-oral endoscopic myotomy for Zenker’s diverticula (Z-POEM) and correlation with impedance planimetry (FLIP). Surgical Endoscopy, 2023. Disponível em: https://link.springer.com/article/10.1007/s00464-023-10512-0. Acesso em: 03 out. 2025.

WRAY, E. et al. A systematic review on treatment of Zenker’s diverticulum. European Archives of Oto-Rhino-Laryngology, v. 272, p. 3095-3107, 2015. Disponível em: https://link.springer.com/article/10.1007/s00405-014-3267-0. Acesso em: 03 out. 2025.