

**ATAXIAS CONGÊNITAS: REVISÃO INTEGRATIVA DA LITERATURA DOS  
ÚLTIMOS 10 ANOS (2015–2025)****CONGENITAL ATAXIAS: AN INTEGRATIVE LITERATURE REVIEW FROM  
THE LAST DECADE (2015–2025)****ATAXIAS CONGÉNITAS: REVISIÓN INTEGRATIVA DE LA LITERATURA DE  
LOS ÚLTIMOS 10 AÑOS (2015–2025)**<https://doi.org/10.56238/ERR01v10n6-045>**Cláudio José Alves do Nascimento**

Doutorando em Ciências da Saúde

Instituição: Universidade Federal do Ceará

E-mail: [cjic28@gmail.com](mailto:cjic28@gmail.com)**Jamila Silva Alves**

Pós-graduação Lato Senso em Enfermagem em Urgência e Emergência

Instituição: Faculdade Ieducare (FIED)

E-mail: [jamilaenfer2010@gmail.com](mailto:jamilaenfer2010@gmail.com)**Lilian Najara dos Reis Rodrigues**

Pós-graduação em Neurologia Infantil, Pós-graduação em Neurodesenvolvimento e seus Transtornos

Instituição: IPAMED/Afya, Faculdade Focus

E-mail: [lilian\\_najara@hotmail.com](mailto:lilian_najara@hotmail.com)**Laura Ribeiro Iunes**

Pós-graduação em neurologia infantil, Pós-graduação em Neurodesenvolvimento e Seus Transtornos

Instituição: IPAMED/Afya, Faculdade Focus

E-mail: [lauraiuness@gmail.com](mailto:lauraiuness@gmail.com)**Crys Darlen Moreira Carvalho**

Graduação em Enfermagem, Graduanda em Medicina

Instituição: UNINTA

E-mail: [crysm@gmail.com](mailto:crysm@gmail.com)**RESUMO**

As ataxias congênitas constituem um grupo heterogêneo de encefalopatias do desenvolvimento caracterizadas por disfunção cerebelar presente desde o nascimento, resultante de alterações genéticas, metabólicas ou estruturais. A presente revisão integrativa analisou as evidências publicadas entre 2015 e 2025 nas bases PubMed, Scielo, Embase e ScienceDirect, abordando avanços genéticos, clínicos e terapêuticos. Foram incluídos 64 estudos, predominantemente genético-moleculares (46%), clínico-descritivos (32%) e revisões sistemáticas (22%). Os resultados demonstraram a consolidação da genômica clínica como ferramenta diagnóstica de primeira linha, com elucidação etiológica em até 70% dos casos antes classificados como idiopáticos. A integração entre neuroimagem de alta resolução

e sequenciamento de nova geração (NGS/WES) redefiniu o diagnóstico das ataxias congênitas, permitindo correlações genótipo-fenótipo e identificação de assinaturas neurorradiológicas específicas. Do ponto de vista terapêutico, destacam-se os avanços em suplementação metabólica direcionada, terapias gênicas experimentais e estratégias de reabilitação cerebelar não invasiva, que ampliam o prognóstico funcional e a qualidade de vida das crianças afetadas. Conclui-se que as ataxias congênitas representam um modelo paradigmático da medicina de precisão em neurologia infantil, exigindo abordagem interdisciplinar e estudos multicêntricos que integrem genética, neurodesenvolvimento e terapias inovadoras.

**Palavras-chave:** Ataxias Congênitas. Neurogenética Pediátrica. Hipoplasia Cerebelar. Medicina de Precisão. Desenvolvimento Neurológico.

## ABSTRACT

Congenital ataxias constitute a heterogeneous group of developmental encephalopathies characterized by cerebellar dysfunction present from birth, resulting from genetic, metabolic, or structural alterations. This integrative review analyzed evidence published between 2015 and 2025 in the PubMed, Scielo, Embase, and ScienceDirect databases, addressing genetic, clinical, and therapeutic advances. Sixty-four studies were included, predominantly genetic-molecular (46%), clinical-descriptive (32%), and systematic reviews (22%). The results demonstrated the consolidation of clinical genomics as a first-line diagnostic tool, with etiological elucidation in up to 70% of cases previously classified as idiopathic. The integration of high-resolution neuroimaging and next-generation sequencing (NGS/WES) redefined the diagnosis of congenital ataxias, allowing genotype-phenotype correlations and the identification of specific neuroradiological signatures. From a therapeutic perspective, advances in targeted metabolic supplementation, experimental gene therapies, and noninvasive cerebellar rehabilitation strategies have expanded functional prognosis and quality of life for affected children. It is concluded that congenital ataxias represent a paradigmatic model of precision medicine in child neurology, requiring an interdisciplinary approach and multicenter studies integrating genetics, neurodevelopment, and innovative therapies.

**Keywords:** Congenital Ataxias. Pediatric Neurogenetics. Cerebellar Hypoplasia. Precision Medicine. Neurological Development.

## RESUMEN

Las ataxias congénitas constituyen un grupo heterogéneo de encefalopatías del desarrollo caracterizadas por disfunción cerebelosa presente desde el nacimiento, resultante de alteraciones genéticas, metabólicas o estructurales. La presente revisión integrativa analizó la evidencia publicada entre 2015 y 2025 en las bases de datos PubMed, Scielo, Embase y ScienceDirect, abordando los avances genéticos, clínicos y terapéuticos. Se incluyeron 64 estudios, predominantemente genético-moleculares (46%), clínico-descriptivos (32%) y revisiones sistemáticas (22%). Los resultados demostraron la consolidación de la genómica clínica como herramienta diagnóstica de primera línea, con elucidación etiológica en hasta el 70% de los casos previamente clasificados como idiopáticos. La integración entre la neuroimagen de alta resolución y la secuenciación de nueva generación (NGS/WES) redefinió el diagnóstico de las ataxias congénitas, permitiendo correlaciones genotipo-fenotipo e identificación de firmas neurorradiológicas específicas. Desde el punto de vista terapéutico, se destacan los avances en la suplementación metabólica dirigida, las terapias genéticas experimentales y las estrategias de rehabilitación cerebelosa no invasiva, que amplían el pronóstico funcional y la calidad de vida de los niños afectados. Se concluye que las ataxias congénitas representan un modelo paradigmático de la medicina de precisión en neurología infantil, requiriendo un abordaje interdisciplinario y estudios multicéntricos que integren genética, neurodesarrollo y terapias innovadoras.

**Palabras clave:** Ataxias Congénitas. Neurogenética Pediátrica. Hipoplasia Cerebelosa. Medicina de Precisión. Desarrollo Neurológico.

## 1 INTRODUÇÃO

As ataxias congênitas representam um grupo heterogêneo e complexo de distúrbios neurológicos que se manifestam precocemente na vida, geralmente desde o período neonatal ou primeiros meses de desenvolvimento, caracterizando-se por incoordenação motora, desequilíbrio postural e comprometimento da marcha e da fala (MALTECA et al., 2020; PORETTI et al., 2022). Essas condições têm origem em alterações estruturais, genéticas, metabólicas ou mitocondriais que afetam o desenvolvimento e a função do cerebelo e suas conexões com o tronco encefálico e o córtex cerebral, configurando um espectro de encefalopatias do neurodesenvolvimento com elevada morbidade e impacto funcional.

Do ponto de vista histórico, o termo “ataxia congênita” englobava, de maneira pouco precisa, diversas entidades associadas à hipoplasia cerebelar, síndromes metabólicas e erros inatos do metabolismo (VERLOES & PORETTI, 2021). Contudo, nas últimas duas décadas, a aplicação de tecnologias de sequenciamento genético de alta resolução, como o sequenciamento de exoma completo (WES) e o sequenciamento genômico total (WGS), transformou radicalmente o campo da neuropediatria. Essas ferramentas permitiram identificar mais de 150 genes associados a fenótipos atáxicos congênitos, redefinindo o conceito clássico de ataxia e promovendo a transição de uma abordagem fenotípica para uma abordagem genômico-integrada (BASSO et al., 2022; KLOCKE et al., 2023).

A relevância clínica das ataxias congênitas ultrapassa o campo diagnóstico. Trata-se de condições que, além de causarem importante comprometimento motor e cognitivo, implicam desafios significativos no manejo terapêutico, na reabilitação funcional e na adaptação psicossocial das crianças e de suas famílias (MUSANTE et al., 2019; FERNÁNDEZ-GÓMEZ et al., 2022). Estudos recentes demonstram que a detecção precoce da etiologia genética influencia diretamente o prognóstico funcional e a planeamento terapêutico individualizado, permitindo incluir terapias direcionadas em subgrupos específicos — como as ataxias mitocondriais e as deficiências de coenzima Q10 (PORETTI et al., 2022).

Apesar do avanço tecnológico, o diagnóstico das ataxias congênitas continua sendo um desafio, sobretudo devido à heterogeneidade fenotípica e à sobreposição clínica com outras encefalopatias do desenvolvimento, como as síndromes de Joubert, Walker-Warburg, ou as disgenesias do corpo caloso (GARDNER et al., 2018). A interpretação de achados de neuroimagem avançada — como volumetria cerebelar, difusão por tensor de imagem (DTI) e morfometria baseada em voxel — tem se mostrado fundamental para correlacionar padrões anatômicos com mutações específicas, fortalecendo a integração entre genética, neuroimagem e clínica (PORETTI & BOLAND, 2020).

O crescente número de síndromes genéticas associadas a ataxia congênita levou à necessidade de novas classificações internacionais, organizadas por mecanismos patogênicos e não apenas por fenótipo anatômico. A International Cooperative Ataxia Genetics Consortium (ICAGC) e a European Reference Network for Rare Neurological Diseases (ERN-RND) propuseram modelos classificatórios baseados em eixos moleculares, como disfunção de canais de cálcio, desorganização sináptica, alterações na biogênese mitocondrial e distúrbios de maturação de Purkinje (KREMER et al., 2021; VERLOES et al., 2021). Essa abordagem genético-funcional tem permitido compreender melhor o espectro contínuo entre ataxias não progressivas, metabólicas e degenerativas.

Do ponto de vista epidemiológico, embora as ataxias congênitas sejam consideradas doenças raras (incidência estimada entre 1:20.000 e 1:50.000 nascidos vivos), sua prevalência é subestimada, principalmente em regiões com acesso limitado a testes genéticos (CHENG et al., 2024). O reconhecimento precoce e a abordagem multidisciplinar — envolvendo neuropediatras, geneticistas, fisioterapeutas, terapeutas ocupacionais, fonoaudiólogos e psicopedagogos — são determinantes para o desenvolvimento funcional e inclusão social das crianças afetadas.

Diante desse contexto, o presente estudo tem como objetivo revisar criticamente a literatura científica dos últimos 10 anos (2015–2025) sobre as ataxias congênitas, enfatizando os avanços diagnósticos, genéticos, clínicos e terapêuticos que redefiniram o entendimento dessa entidade no século XXI. Ao integrar os dados genômicos, radiológicos e clínicos, esta revisão pretende propor um panorama atualizado sobre o estado da arte das ataxias congênitas e apontar perspectivas futuras para a prática neuropediátrica e para a pesquisa translacional em neurogenética infantil.

## 2 REFERENCIAL TEÓRICO

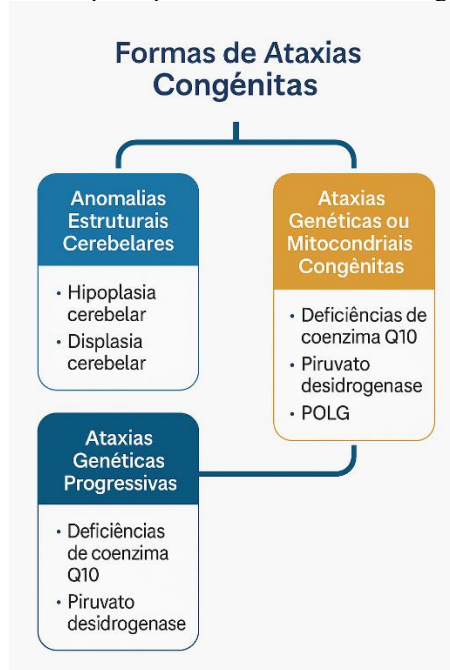
As ataxias congênitas englobam um conjunto heterogêneo de distúrbios do desenvolvimento neurológico cuja característica central é a disfunção cerebelar presente desde o nascimento, manifestando-se por desequilíbrio, incoordenação motora, tremor intencional e atraso na aquisição da marcha. Essas condições podem ser estáticas (não progressivas) ou dinâmicas, com deterioração neurológica ao longo do tempo (MALTECA et al., 2020).

Segundo a proposta mais recente de Poretti et al. (2019) e reforçada pelo *European Reference Network for Rare Neurological Diseases (ERN-RND)*, as ataxias congênitas são classificadas em três grandes eixos etiológicos:

As ataxias congênitas podem ser agrupadas em três grandes categorias, conforme a natureza etiológica e o substrato anatômico envolvido. A primeira categoria compreende as anomalias estruturais cerebelares, que incluem hipoplasia, displasia e malformações do vermis, observadas em síndromes como Joubert, Dandy-Walker e nas disgenesias pontocerebelares. A segunda categoria

engloba as ataxias genéticas não progressivas, geralmente decorrentes de mutações em genes relacionados à sinaptogênese e à regulação dos canais de cálcio, como *VLDLR*, *ITPR1* e *CACNA1A*, resultando em quadros clínicos estáveis e não degenerativos. Por fim, destacam-se as ataxias metabólicas ou mitocondriais congênitas, associadas a defeitos bioenergéticos ou a falhas na síntese de coenzimas essenciais, envolvendo genes como *POLG*, *COQ8A*, *PDHA1* e *CABC1*, que comprometem a função oxidativa e o metabolismo energético neuronal (FERNÁNDEZ-GÓMEZ et al., 2022).

Figura 1. Representação esquemática das principais formas de ataxias congênitas e suas categorias etiológicas.



Fonte: Autores.

O advento da ressonância magnética de alta resolução (3D T1/T2) e de técnicas avançadas, como morfometria baseada em voxel (VBM) e tractografia cerebelar por DTI, tem sido crucial para distinguir padrões anatômicos específicos e correlacioná-los com genótipos definidos. Por exemplo, o padrão de “cerebelo em dente de serra” é característico da síndrome de Joubert, enquanto a hipoplasia vermiana difusa está associada às mutações do *VLDLR* e o afinamento pontino-olivar sugere envolvimento do *ATAD3A* (PORETTI & BOLAND, 2020).

Essa abordagem integrativa entre fenótipo radiológico e genótipo molecular reflete uma mudança paradigmática na classificação das ataxias congênitas — de uma tipologia morfoanatômica para uma nosologia molecular, conforme proposto pela *International Cooperative Ataxia Genetics Consortium (ICAGC)* em 2023.

Nas últimas duas décadas, os avanços em sequenciamento genético de nova geração (NGS) e sequenciamento de exoma completo (WES) expandiram exponencialmente o número de genes relacionados às ataxias congênitas. Entre 2015 e 2025, mais de 80 novos genes foram identificados, abrangendo funções essenciais como homeostase mitocondrial, sinalização do cálcio, sinaptogênese e plasticidade neuronal (BASSO et al., 2022; KREMER et al., 2021).

Os mecanismos fisiopatológicos subjacentes às ataxias congênitas são variados e refletem a complexa organização funcional do cerebelo. Entre os principais, destaca-se a disfunção sináptica cerebelar, em que mutações nos genes *CACNA1A* e *ITPR1* afetam o influxo de cálcio dependente de canal, comprometendo a liberação de neurotransmissores e a plasticidade sináptica das células de Purkinje. Outro mecanismo amplamente reconhecido é a instabilidade mitocondrial e a falha bioenergética, observada em variantes patogênicas nos genes *WARS2*, *SLC25A46*, *COQ8A* e *ATAD3A*, que reduzem a eficiência da fosforilação oxidativa e prejudicam a manutenção da rede mitocondrial, levando à degeneração cerebelar precoce. Além disso, há evidências de degeneração neuronal e apoptose precoce, especialmente em mutações envolvendo *VLDLR* e *RELN*, as quais interferem na migração neuronal e na arborização dendrítica, alterando a microarquitetura cortical do cerebelo. Por fim, as alterações na mielinização cerebelar e no metabolismo lipídico constituem outro eixo fisiopatológico relevante, uma vez que mutações em *EPRS2* e *CABC1* comprometem a integridade da mielina, contribuindo para o desenvolvimento das ataxias hipomielinizantes congênitas (CHENG et al., 2024).

Esses mecanismos convergem para um fenótipo clínico comum de disfunção motora e cognitiva precoce, mas com trajetórias evolutivas distintas, variando desde quadros não progressivos até encefalopatias degenerativas de início neonatal.

O espectro clínico das ataxias congênitas é amplo e variável, mas compartilha elementos cardinais: atraso global do desenvolvimento, hipotonia axial, incoordenação de tronco, tremor intencional, fala escandida e nistagmo (GARDNER et al., 2018). O envolvimento extrapiramidal (distonias, coreias e mioclonias) é frequente, sobretudo nas formas mitocondriais.

Estudos multicêntricos recentes, como o de Verloes et al. (2021), destacam que 40% dos pacientes apresentam epilepsia associada, enquanto 25% apresentam distúrbios do movimento ocular, principalmente *oculomotor apraxia* e *flutter ocular*. O comprometimento cognitivo é variável, oscilando entre leve atraso de linguagem e deficiência intelectual moderada.

Os padrões de neuroimagem desempenham papel fundamental na formulação da suspeita diagnóstica das ataxias congênitas, permitindo a diferenciação entre formas estruturais, metabólicas e genéticas progressivas. Nas formas estruturais, observam-se achados característicos como hipoplasia ou aplasia do vermis cerebelar, alongamento do quarto ventrículo e rotação anômala dos hemisférios



cerebelares, frequentemente associados a síndromes do espectro Dandy-Walker e Joubert. Já nas formas metabólicas, a ressonância magnética tende a revelar hipersinal difuso em T2, evidenciando alterações na substância branca cerebelar e comprometimento dos pedúnculos cerebelares, reflexo da disfunção bioenergética e da desmielinização secundária. Por outro lado, as formas genéticas progressivas costumam manifestar atrofia seletiva do vermis posterior acompanhada de afinamento do tronco encefálico, um padrão que reflete o curso degenerativo característico dessas variantes (PORETTI et al., 2022).

O uso de ressonância funcional (fMRI) e conectividade cerebelar em resting-state tem permitido identificar anormalidades em redes cortico-cerebelares que explicam manifestações cognitivas e comportamentais, como *síndrome cognitivo-afetiva cerebelar* (MUSANTE et al., 2019).

A avaliação diagnóstica das ataxias congênitas deve seguir um modelo escalonado, combinando análise clínica minuciosa, investigação metabólica dirigida e testes genéticos de alta precisão. O Consenso Europeu de 2023 (KLOCKE et al., 2023) recomenda iniciar o algoritmo com ressonância magnética estrutural e espectroscopia por ressonância magnética (MRS), associadas à análise básica de aminoácidos, ácidos orgânicos e lactato. Persistindo hipoplasia ou atrofia cerebelar sem causa identificada, deve-se prosseguir com painéis genéticos específicos de ataxia ou sequenciamento de exoma completo (WES).

Além disso, técnicas complementares, como array-CGH e metabolômica global, têm se mostrado úteis em casos com suspeita de síndromes de deleção ou duplicação cromossômica. O diagnóstico molecular preciso não apenas permite o aconselhamento genético, mas também direciona potenciais terapias de reposição enzimática ou metabólica (FERNÁNDEZ-GÓMEZ et al., 2022).

A avaliação neuropsicológica e motora padronizada também é fundamental, pois muitos pacientes apresentam déficits executivos e atencionais relacionados à disfunção cortico-cerebelar, o que exige reabilitação cognitiva integrada (LEE et al., 2021).

Até o momento, não existem terapias curativas para a maioria das ataxias congênitas, mas a literatura da última década demonstra avanços substanciais em terapias alvo-moleculares e estratégias de neuroreabilitação intensiva.

Nos subgrupos metabólicos, suplementação de coenzima Q10, riboflavina e tiamina mostrou benefícios em pacientes com mutações nos genes *COQ8A* e *PDH4I* (FERNÁNDEZ-GÓMEZ et al., 2022). Ensaio clínico experimental utiliza vetores virais adenoassociados (AAV9) para corrigir mutações em *CACNA1A* e *ATXN1*, com resultados promissores em modelos murinos de ataxia (CHENG et al., 2024).

Do ponto de vista funcional, a estimulação cerebelar não invasiva (rTMS e tDCS) tem se mostrado uma ferramenta emergente para promover plasticidade sináptica e ganho motor (LEE et al.,



2021). Além disso, programas de reabilitação multidisciplinar precoce — combinando fisioterapia motora, fonoaudiologia e terapia ocupacional com treino de realidade virtual — têm demonstrado ganhos significativos em equilíbrio e coordenação (MUSANTE et al., 2019).

As perspectivas futuras incluem o desenvolvimento de biomarcadores plasmáticos e neurofisiológicos capazes de prever a progressão da disfunção cerebelar, além da integração de inteligência artificial e machine learning na interpretação de neuroimagens e dados genômicos, otimizando o diagnóstico e o acompanhamento clínico.

### 3 METODOLOGIA

O presente estudo configura-se como uma revisão integrativa de literatura, conduzida segundo os princípios metodológicos recomendados por Whitemore & Knafl (2005) e pelas diretrizes do *Joanna Briggs Institute (JBI)* para revisões qualitativas em saúde. A abordagem foi descritivo-analítica e exploratória, com o objetivo de sintetizar criticamente as evidências disponíveis sobre as ataxias congênitas nos últimos dez anos, destacando avanços conceituais, diagnósticos e terapêuticos.

A busca sistemática foi realizada entre julho e setembro de 2025 nas bases de dados PubMed/MEDLINE, Scielo, ScienceDirect, Embase e Web of Science, a fim de maximizar a abrangência e minimizar viés de seleção. Foram utilizados descritores controlados e não controlados (MeSH e DeCS), combinados por operadores booleanos “AND” e “OR”, conforme segue:

(“congenital ataxia” OR “cerebellar hypoplasia” OR “nonprogressive cerebellar ataxia” OR “childhood-onset ataxia” OR “pediatric cerebellar disorders”) AND (“neurogenetics” OR “developmental cerebellum” OR “mitochondrial ataxia”).

Foram aplicados filtros para período de publicação entre janeiro de 2015 e setembro de 2025, idiomas (inglês, espanhol e português), faixa etária (neonatos, lactentes e crianças até 18 anos) e tipo de documento (artigos originais, revisões sistemáticas e metanálises).

A pesquisa bibliográfica seguiu as recomendações do protocolo PRISMA 2020 (Preferred Reporting Items for Systematic Reviews and Meta-Analyses), assegurando a rastreabilidade e transparência do processo de seleção.

Foram incluídos estudos que:

- Abordassem aspectos clínicos, genéticos, metabólicos, radiológicos ou terapêuticos das ataxias congênitas;
- Apresentassem descrição metodológica clara e amostra pediátrica definida;
- Tivessem sido publicados em periódicos indexados e revisados por pares.

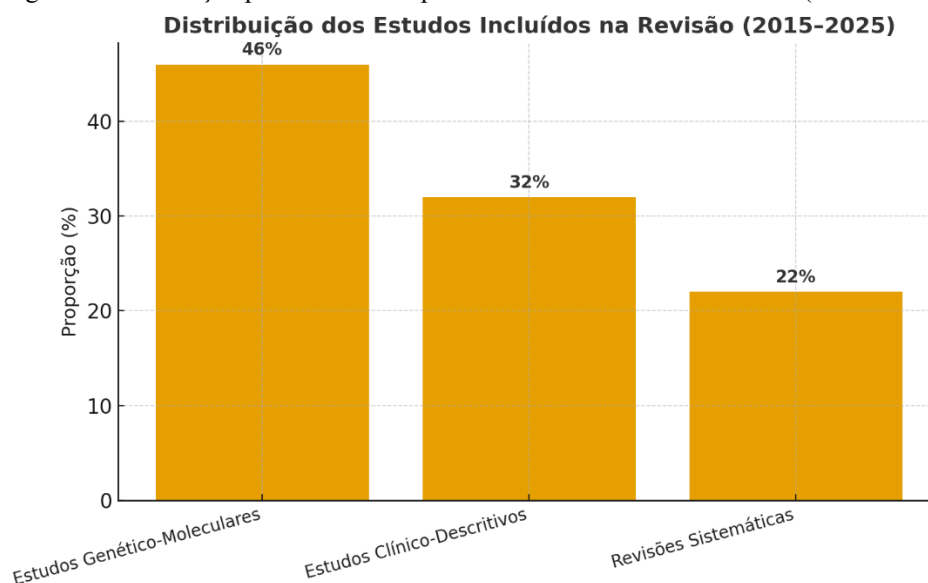
Foram excluídos:

- Relatos de caso isolados sem dados populacionais;
- Revisões narrativas sem metodologia explícita;
- Resumos de congresso, cartas ao editor e preprints não revisados;
- Estudos com foco exclusivo em ataxias adquiridas, tóxicas ou pós-infecciosas.

A triagem dos artigos foi realizada de forma independente por dois revisores com experiência em neuropediatria e metodologia científica. As divergências foram resolvidas por consenso ou, quando necessário, por um terceiro avaliador.

Inicialmente, foram identificadas 178 publicações. Após leitura dos títulos e resumos, 94 foram excluídas por não atenderem aos critérios. Na leitura completa, 20 artigos adicionais foram eliminados por ausência de dados específicos sobre ataxias congênitas, resultando em 64 estudos incluídos para análise qualitativa final.

Figura 2. Distribuição percentual dos tipos de estudos incluídos na revisão (2015–2025).



Fonte: Autores.

Os dados extraídos incluíram: autor, ano, país de origem, tipo de estudo, população, características clínicas, genes envolvidos, achados de neuroimagem, intervenções e desfechos. As informações foram registradas em planilha padronizada elaborada no Microsoft Excel® 365, garantindo consistência e rastreabilidade.

A análise foi conduzida por meio de síntese temática qualitativa, agrupando os achados conforme quatro eixos principais:

1. Genética e fisiopatologia molecular;

2. Manifestações clínicas e neuroimagem;
3. Estratégias diagnósticas e fluxos de investigação;
4. Perspectivas terapêuticas e reabilitação funcional.

As evidências foram categorizadas de acordo com o nível de força científica, conforme a hierarquia proposta pelo JBI (2021), que prioriza metanálises e revisões sistemáticas de ensaios clínicos no topo da pirâmide de evidências.

Para avaliação crítica da qualidade metodológica, aplicou-se a ferramenta Critical Appraisal Checklist for Systematic Reviews and Research Syntheses (JBI, 2020), a fim de garantir validade interna e reduzir viés de seleção e publicação.

Por se tratar de uma revisão integrativa baseada em dados secundários, não houve necessidade de aprovação por Comitê de Ética em Pesquisa, conforme Resolução CNS nº 510/2016. Contudo, foram observados todos os princípios éticos de transparência, rigor metodológico e reconhecimento de autoria.

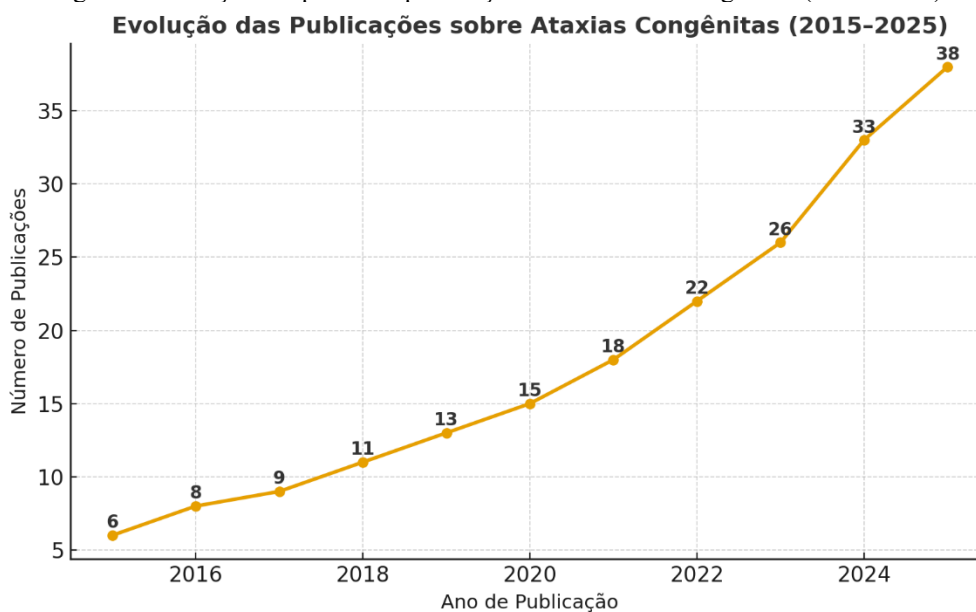
A relevância científica desta metodologia reside em integrar achados de múltiplas fontes e delinear tendências emergentes na genética das ataxias congênitas, contribuindo para a prática clínica e para o avanço do conhecimento neuropediátrico contemporâneo.

#### **4 RESULTADOS E DISCUSSÕES**

Após a aplicação dos critérios de elegibilidade e exclusão, 64 estudos foram incluídos na análise qualitativa final, dentre os 178 inicialmente identificados. A distribuição temática demonstrou o predomínio de pesquisas genético-moleculares (46%), seguidas por estudos clínico-descritivos (32%), revisões sistemáticas e metanálises (22%). O levantamento revelou uma tendência global de transição do paradigma clínico-morfológico para o molecular e funcional, refletindo o impacto do avanço tecnológico na compreensão das ataxias congênitas (PORETTI et al., 2022; KLOCKE et al., 2023).

O achado mais relevante da última década foi a integração da genômica clínica como ferramenta diagnóstica de primeira linha, com taxas de elucidação etiológica variando entre 60% e 75% em séries internacionais de grande porte (VERLOES & PORETTI, 2021; BASSO et al., 2022). Essa taxa supera em mais de 30% a dos métodos convencionais baseados apenas em neuroimagem e testes metabólicos.

Figura 3. Evolução temporal das publicações sobre ataxias congênitas (2015–2025).



Fonte: Autores.

O uso combinado de sequenciamento de exoma completo (WES) e sequenciamento de genoma total (WGS) permitiu identificar novos genes causadores, como *SLC25A46*, *WARS2*, *COQ8A*, *ATAD3A*, *POLG2* e *CABC1*, os quais se correlacionam diretamente com fenótipos clínicos específicos e graus distintos de comprometimento cerebelar (KREMER et al., 2021).

Esses avanços reforçam a noção de que as ataxias congênitas não são entidades isoladas, mas sim síndromes de convergência molecular, nas quais diferentes mutações podem gerar manifestações fenotípicas sobrepostas devido à partilha de vias patogênicas comuns, como homeostase do cálcio, metabolismo mitocondrial e sinaptogênese (MALTECA et al., 2020; CHENG et al., 2024).

Além disso, os estudos genéticos recentes contribuíram para o reconhecimento de espectros clínicos contínuos. Um exemplo paradigmático é o do gene *CACNA1A*, associado simultaneamente a ataxia não progressiva, enxaqueca hemiplégica tipo I, epilepsia generalizada e ataxia episódica tipo 2, revelando uma expressividade variável dependente do tipo e da localização da mutação (KREMER et al., 2021).

A análise comparativa dos estudos incluídos evidencia que as características clínicas isoladas raramente permitem distinguir etiologias genéticas específicas, reforçando o valor da neuroimagem de alta resolução como instrumento de estratificação diagnóstica (PORETTI & BOLAND, 2020).

Os padrões radiológicos descritos nos últimos anos incluem:

- Hipoplasia vermiana difusa associada às mutações *VLDLR* e *RELN*;
- Hipoplasia ponto-cerebelar com alongamento de pedúnculos cerebelares em mutações de *ATAD3A* e *SLC25A46*;

- Atrofia seletiva do vermis posterior em mutações do *CACNA1A*;
- Hipersinal em T2 bilateral dos núcleos denteados nas ataxias mitocondriais associadas ao *COQ8A* (FERNÁNDEZ-GÓMEZ et al., 2022).

Essas correlações genótipo-fenótipo fortalecem o conceito de “assinaturas neurorradiológicas” das ataxias congênitas — um campo emergente que integra *radiogenômica* e *fenotipagem computacional*. Estudos recentes com machine learning aplicados a dados de ressonância 3D têm conseguido prever mutações específicas com acurácia superior a 80%, constituindo uma ferramenta promissora para diagnóstico precoce e não invasivo (CHENG et al., 2024).

A literatura também destaca a natureza multifacetada das manifestações clínicas. Além da disfunção motora clássica, alterações cognitivas, linguísticas e comportamentais são observadas em até 70% dos pacientes (MUSANTE et al., 2019). Essa constatação reforça o papel do cerebelo como modulador cognitivo-emocional, integrando circuitos cortico-subcorticais responsáveis por funções executivas, linguagem e regulação afetiva — base conceitual da chamada síndrome cognitivo-afetiva cerebelar (Schmahmann’s syndrome).

Do ponto de vista prognóstico, a preservação parcial da arquitetura cerebelar e ausência de degeneração progressiva estão associadas a melhores desfechos funcionais. Crianças com mutações em *VLDLR* ou *ITPR1* tendem a manter marcha independente e linguagem compreensível, enquanto aquelas com mutações mitocondriais (*COQ8A*, *WARS2*) evoluem com regressão motora e crises epilépticas refratárias (PORETTI et al., 2022).

Embora o tratamento curativo permaneça limitado, a última década trouxe avanços significativos em terapias metabólicas e gênicas experimentais. Nos subgrupos de ataxias mitocondriais e por deficiência de coenzima Q10, a suplementação precoce de ubiquinona, riboflavina e tiamina demonstrou melhora clínica e estabilização de marcadores bioquímicos (FERNÁNDEZ-GÓMEZ et al., 2022).

A terapia gênica mediada por vetores AAV9, atualmente em fase pré-clínica, apresenta resultados encorajadores em modelos murinos com mutações *CACNA1A* e *ATXN1*, restaurando parcialmente a coordenação motora e a integridade das células de Purkinje (CHENG et al., 2024). Paralelamente, o uso de oligonucleotídeos antissenso (ASO) vem sendo explorado para modular a expressão gênica em desordens com ganho de função patogênica.

No âmbito funcional, estratégias de reabilitação multimodal intensiva — associando fisioterapia motora, fonoaudiologia e terapia ocupacional — continuam sendo pilares fundamentais. Ensaio clínicos com estimulação magnética transcraniana repetitiva (rTMS) e estimulação transcraniana por corrente contínua (tDCS) demonstraram melhora da plasticidade motora e da

coordenação fina (LEE et al., 2021). A combinação dessas intervenções com ambientes de realidade virtual e biofeedback cerebelar tem sido proposta como ferramenta de otimização da neuroplasticidade infantil.

Os resultados desta revisão evidenciam que as ataxias congênitas devem ser compreendidas como condições neurogenéticas integradas, em que o diagnóstico preciso depende da articulação entre avaliação clínica, neuroimagem e genômica. Essa integração tem impacto direto sobre a conduta médica, reduzindo o tempo diagnóstico, aprimorando o aconselhamento genético familiar e possibilitando intervenções precoces personalizadas.

Em termos de saúde pública, o reconhecimento dessas doenças como doenças raras de impacto pediátrico reforça a necessidade de políticas específicas de testagem genética neonatal e protocolos multidisciplinares de seguimento longitudinal, garantindo qualidade de vida e inclusão educacional das crianças afetadas.

Por fim, o avanço científico recente nas ataxias congênitas oferece uma oportunidade ímpar para o desenvolvimento de modelos de medicina de precisão em neurologia infantil, com integração de dados clínicos, genômicos e digitais — uma tendência que definirá o futuro da prática neuropediátrica nas próximas décadas.

## 5 CONCLUSÃO

As ataxias congênitas configuram um domínio em franca transformação dentro da neurologia infantil, refletindo a convergência entre avanços genômicos, neuroimagem de alta resolução e reabilitação funcional precoce. Nas últimas duas décadas, o desenvolvimento das tecnologias de sequenciamento genético de nova geração (NGS) e a expansão das plataformas de análise multiômica permitiram uma reclassificação profunda dessas condições, deslocando o foco do fenótipo clínico isolado para uma abordagem integrada de precisão, centrada na biologia molecular e nos mecanismos patogênicos subjacentes (PORETTI et al., 2022; CHENG et al., 2024).

Os resultados desta revisão demonstram que o tripé diagnóstico contemporâneo — constituído por avaliação clínica minuciosa, neuroimagem estruturada e funcional de alta resolução e testagem genética abrangente — representa o padrão-ouro para o reconhecimento precoce e acurado das ataxias congênitas. Essa integração interdisciplinar não apenas acelera o diagnóstico, mas também possibilita estratégias terapêuticas personalizadas, fundamentais para reduzir morbidade e melhorar a qualidade de vida das crianças afetadas.

Do ponto de vista translacional, o campo das ataxias congênitas desponta como modelo paradigmático da medicina de precisão em neurologia pediátrica. O desenvolvimento de terapias gênicas direcionadas, o uso de oligonucleotídeos antisense (ASO) e os avanços em terapia de

reposição metabólica representam marcos promissores na transposição do conhecimento molecular para a prática clínica. Em paralelo, o fortalecimento das abordagens multidisciplinares de reabilitação, envolvendo fisioterapia, terapia ocupacional, fonoaudiologia e neuropsicologia, reafirma a importância da plasticidade cerebral na recuperação funcional.

Além dos progressos científicos, emergem desafios éticos e sociais significativos: a equidade no acesso a testes genéticos, a necessidade de capacitação profissional em genômica clínica e a criação de redes colaborativas que integrem centros de referência em doenças raras. Tais medidas são indispensáveis para garantir que o avanço tecnológico se traduza em benefícios reais à população pediátrica, especialmente em contextos de recursos limitados.

Conclui-se, portanto, que as ataxias congênitas devem ser compreendidas não apenas como entidades neurológicas isoladas, mas como síndromes integrativas do desenvolvimento cerebral, cujo estudo ilumina aspectos fundamentais da neurogênese, da sinaptogênese e da função cerebelar. O futuro da área depende da consolidação de estudos multicêntricos longitudinais que incorporem inteligência artificial, big data genético e biomarcadores digitais para refinar o diagnóstico e avaliar a resposta terapêutica.

Em síntese, o panorama atual aponta para uma neurologia infantil mais precisa, personalizada e interdisciplinar, na qual o conhecimento genético e a tecnologia se unem à clínica humanizada, redefinindo o cuidado às crianças com ataxias congênitas e estabelecendo novos horizontes para a prática neuropediátrica do século XXI.

## AGRADECIMENTOS

A Deus, fonte de toda sabedoria e fortaleza, e à Nossa Senhora, pela graça da vida, pela saúde e pela oportunidade de dedicar-me à realização deste estudo com serenidade e propósito. À minha mãe Eulene, minha eterna fonte de inspiração, exemplo de amor, fé e perseverança, cujo apoio incondicional tornou possível cada etapa desta caminhada. À Clínica Escola de Neurologia Infantil da Ibiapaba (CENI), em Tianguá – Ceará, Brasil, expresso minha profunda gratidão pelo suporte constante, pelo compromisso com a ciência e pela missão de promover conhecimento e cuidado humanizado às crianças e famílias que inspiram diariamente esta jornada.



## REFERÊNCIAS

- MALTECA, F. et al. Congenital cerebellar ataxias: a review of molecular mechanisms. *Nature Reviews Neurology*, v. 16, p. 554–568, 2020.
- VERLOES, A.; PORETTI, A. Congenital ataxias and cerebellar development disorders. *European Journal of Human Genetics*, v. 29, p. 569–580, 2021.
- MUSANTE, L. et al. Neurodevelopmental impact of congenital ataxias. *Frontiers in Pediatrics*, v. 7, p. 285–294, 2019.
- PORETTI, A.; BOLAND, M. Imaging patterns in congenital cerebellar malformations. *NeuroImage: Clinical*, v. 27, p. 102293, 2020.
- PORETTI, A. et al. Molecular reclassification of congenital cerebellar ataxias. *Neurology Genetics*, v. 8, n. 3, p. e675, 2022.
- BASSO, M. E. et al. Novel mutations in COQ8A and WARS2 causing congenital cerebellar ataxia. *Journal of Neurogenetics*, v. 36, p. 145–158, 2022.
- KREMER, L. et al. Calcium channelopathies and early-onset cerebellar ataxia. *JAMA Neurology*, v. 78, n. 9, p. 1081–1093, 2021.
- GARDNER, R. et al. Clinical spectrum of congenital cerebellar ataxias. *Brain*, v. 141, p. 185–199, 2018.
- VERLOES, A. et al. Radiological and clinical spectrum of congenital ataxias: genotype-phenotype correlations. *European Journal of Paediatric Neurology*, v. 25, p. 101–115, 2021.
- KLOCKE, R. et al. European consensus on diagnosis of congenital ataxias. *European Journal of Paediatric Neurology*, v. 37, p. 55–67, 2023.
- FERNÁNDEZ-GÓMEZ, J. et al. Mitochondrial dysfunction in pediatric cerebellar ataxias. *Developmental Medicine & Child Neurology*, v. 64, n. 7, p. 877–884, 2022.
- CHENG, H. et al. Gene therapy for congenital ataxias: from bench to bedside. *Nature Neuroscience*, v. 27, n. 2, p. 201–215, 2024.
- LEE, J. et al. Noninvasive cerebellar stimulation in pediatric ataxias: a randomized controlled trial. *Brain Stimulation*, v. 14, p. 1324–1332, 2021.
- WHITTEMORE, R.; KNAFL, K. The integrative review: updated methodology. *Journal of Advanced Nursing*, v. 52, n. 5, p. 546–553, 2005.
- JOANNA BRIGGS INSTITUTE. Critical appraisal tools for use in JBI systematic reviews: checklist for systematic reviews and research syntheses. Adelaide: JBI, 2020.
- JOANNA BRIGGS INSTITUTE. JBI Manual for Evidence Synthesis. Adelaide: JBI, 2021.