


CORREÇÃO DE ASSIMETRIA FACIAL DO TERÇO SUPERIOR DA FACE: RELATO DE CASO

CORRECTION OF FACIAL ASYMMETRY OF THE UPPER THIRD OF THE FACE: CASE REPORT

CORRECCIÓN DE LA ASIMETRÍA FACIAL DEL TERCIO SUPERIOR DE LA CARA: REPORTE DE CASO

 <https://doi.org/10.56238/arev7n8-189>

Data de submissão: 27/07/2025

Data de publicação: 27/08/2025

Victória Lourenne Silva Almeida

Pós-Graduanda em Harmonização Orofacial

Instituição: IOA - Teresina

E-mail: vitorialourennesilva@hotmail.com

Orcid: <https://orcid.org/0009-0004-8175-3633>

Mauricio de Sousa Carvalho Reis

Especialista em Harmonização Orofacial

Instituição: Associação Brasileira de Odontologia (ABO) - Piauí

E-mail: mauriciodontista@outlook.com.br

Orcid: <https://orcid.org/0000-0002-7723-1339>

Luciana Tolstenko Nogueira

Doutora em Odontologia

Professora Associada I de Medicina

Instituição: Faculdade São Leopoldo Mandic, Universidade Estadual do Piauí (UESPI)

E-mail: lucianatolstenko@ccs.uespi.br

Orcid: <https://orcid.org/0000/0003-2547-7545>

Ludmila Tolstenko Nogueira

Doutora em Odontologia

Instituição: Universidade Federal do Rio de Janeiro (UFRJ)

E-mail: Milatolstenko@hotmail.com

Orcid: <https://orcid.org/0000-0002-9727-3288>

Raimundo Nonato Santos Lopes Neto

Pós-Graduando em Harmonização Orofacial

Instituição: IOA - Teresina

E-mail: rnetoodontologia@gmail.com

Lattes: <http://lattes.cnpq.br/0974456638419633>

RESUMO

Os procedimentos estéticos faciais e corporais estão se tornando cada vez mais populares devido à busca pela simetria e perfeição. Nesse contexto, a toxina botulínica (TxB) tem se destacado como uma opção eficaz para o rejuvenescimento e harmonização facial. Seu mecanismo de ação consiste em promover a paralisia neuromuscular flácida e transitória por meio da denervação química. O objetivo

deste estudo foi relatar um caso clínico de paciente com assimetria facial do terço superior da face descrevendo sua identificação, diagnóstico e tratamento. Métodos Trata-se de um relato de caso do tipo descritivo, desenvolvido em uma clínica escola de especialização em Harmonização Orofacial. Foi proposto um tratamento alternativo utilizando Toxina botulínica tipo A, após sua aplicação foi observado benefícios físicos, da força e resistência muscular, bem como benefícios psicológicos, proporcionando melhoria da qualidade de vida, autoestima e bem-estar geral. O estudo concluiu que, por ser um método não invasivo e reversível, mostra-se uma alternativa viável para casos semelhantes.

Palavras-chave: Toxina Botulínica. Assimetria Facial. Estética.

ABSTRACT

Facial and body aesthetic procedures are becoming increasingly popular due to the pursuit of symmetry and perfection. In this context, botulinum toxin (BTX) has emerged as an effective option for facial rejuvenation and harmonization. Its mechanism of action involves promoting flaccid and transient neuromuscular paralysis through chemical denervation. The objective of this study was to report a clinical case of a patient with facial asymmetry in the upper third of the face, describing its identification, diagnosis, and treatment. Methods: This is a descriptive case report developed at a teaching clinic specializing in Orofacial Harmonization. An alternative treatment using botulinum toxin type A was proposed. After its application, physical benefits, including improved muscle strength and endurance, as well as psychological benefits, were observed, providing improved quality of life, self-esteem, and overall well-being. The study concluded that, as a non-invasive and reversible method, it is a viable alternative for similar cases.

Keywords: Botulinum Toxin. Facial Asymmetry. Aesthetics.

RESUMEN

Los procedimientos estéticos faciales y corporales son cada vez más populares debido a la búsqueda de la simetría y la perfección. En este contexto, la toxina botulínica (BTX) se ha consolidado como una opción eficaz para el rejuvenecimiento y la armonización facial. Su mecanismo de acción consiste en promover la parálisis neuromuscular flácida y transitoria mediante denervación química. El objetivo de este estudio fue reportar el caso clínico de un paciente con asimetría facial en el tercio superior del rostro, describiendo su identificación, diagnóstico y tratamiento. Métodos: Se trata de un reporte descriptivo de caso desarrollado en una clínica docente especializada en Armonización Orofacial. Se propuso un tratamiento alternativo con toxina botulínica tipo A. Tras su aplicación, se observaron beneficios físicos, incluyendo una mayor fuerza y resistencia muscular, así como beneficios psicológicos, que se traducen en una mejor calidad de vida, autoestima y bienestar general. El estudio concluyó que, al ser un método no invasivo y reversible, es una alternativa viable para casos similares.

Palabras clave: Toxina Botulínica. Asimetría Facial. Estética.

1 INTRODUÇÃO

Os procedimentos estéticos faciais e corporais têm se tornado cada vez mais comuns em diversas áreas de serviços de saúde, impulsionados pela busca pela simetria e perfeição. Essa demanda tem levado um número crescente de pacientes à procura por tratamentos estéticos minimamente invasivos que proporcionem resultados eficazes no rejuvenescimento e harmonização facial (Gouveia *et al.*, 2020; Mendonça *et al.*, 2021).

A harmonia facial depende da relação entre função e estética, sendo a simetria influenciada pelo tônus muscular, controlado pelo nervo facial (sétimo par craniano), responsável pelas contrações voluntárias e involuntárias dos músculos da mímica facial (KRAUL, 2019).

As expressões faciais resultam da contração e do relaxamento dos músculos, cujos movimentos são transmitidos à derme, levando ao aparecimento de rugas com diferentes profundidades e extensões (FRASSON, 2021). Essas ações musculares são desencadeadas por impulsos nervosos que se originam no sistema nervoso central e percorrem o axônio motor até a fibra muscular, em uma região chamada junção neuromuscular (BRAGA, 2014; FUJITA, 2018).

A toxina é considerada um neuromodulador que bloqueia a liberação de acetilcolina na junção neuromuscular, impedindo a comunicação do impulso nervoso de um neurônio para o músculo. Esse mecanismo, dentro do procedimento estético, desencadeia um relaxamento local na aplicação, inibindo a contração muscular e conseguindo amenizar rugas (STEINER; ADDOR, 2014)

A toxina botulínica, proteína produzida pela bactéria *Clostridium botulinum* é classificada em sete sorotipos (A, B, C1, D, E, F e G), tem na sua forma tipo A (TXB-A) ampla aplicação estética. Utilizada no tratamento de rugas dinâmicas e estáticas, a TXB-A busca melhorar a simetria facial, suavizar imperfeições e conferir ao rosto uma aparência menos cansada e envelhecida, sendo considerada um método eficaz na correção de disfunções estéticas (KIM; HONG; KIM, 2017; FERREIRA *et al.*, 2014).

A toxina botulínica tipo A (TBA) é amplamente utilizada no tratamento de assimetrias faciais por sua eficácia em suavizar rugas e corrigir imperfeições estéticas em áreas como nariz, lábios e sobrancelhas, sendo considerada um dos principais procedimentos estéticos não cirúrgicos no mundo (SOUZA; CAVALCANTI, 2016).

Assim, o objetivo deste estudo foi relatar um caso clínico de assimetria facial do terço superior da face e realizar uma breve revisão de literatura.

2 CASO CLÍNICO

A paciente de 22 anos de idade, do sexo e feminino, procurou a Clínica Escola de Pós-graduação em Harmonização Orofacial de Teresina-PI com a queixa estética de parecer mais atraente e menos "brava", desejando tratar linhas de expressão e seu perfil facial. Na anamnese, foi constatado que apresentava bom estado geral de saúde, sem uso de medicamentos, doenças sistêmicas, histórico de hemofilia, gestação ou lactação, e sem alergias a medicamentos ou aos componentes da toxina botulínica.

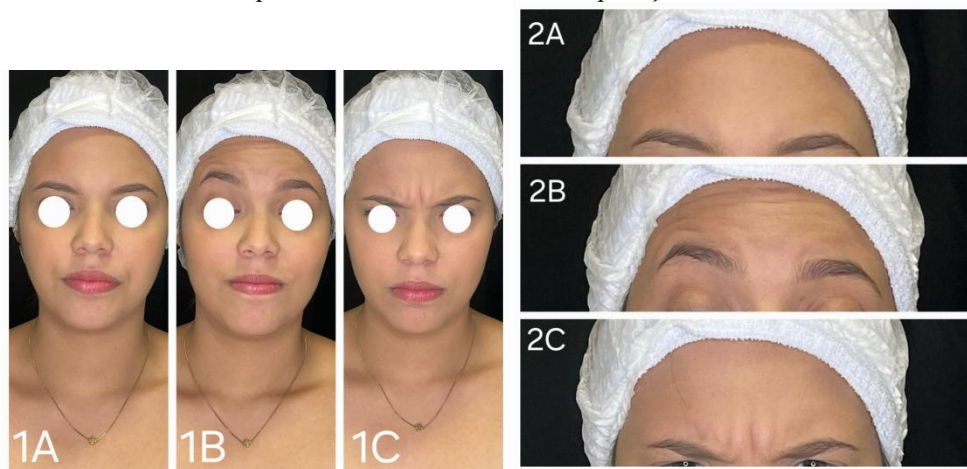
No exame clínico ao traçar uma linha vertical na face da paciente foi solicitado a ação dos Exercícios de Mímicas Faciais: 1. Levantar as Sobrancelhas; 2. Franzir as sobrancelhas; 3. Franzir o nariz (expressão de mau cheiro); 4. Fechar os olhos com força; 5. Aproximar e comprimir os lábios; 6. Sorrir mostrando os dentes; 7. Sorrir com os lábios juntos; 8. Soprando (enchendo as bochechas); 9. Protrusão do lábio inferior; 10. Levantar as sobrancelhas e abrir a boca (expressão de surpresa).

No resultado da análise facial foi observado no terço superior uma assimetria dinâmica associada a uma hiperatividade muscular do Músculo Occipitofrontal (ventre frontal do músculo epicrânio) no levantamento da sobrancelha na hemiface esquerda, gerando uma abertura ocular mais ampla em comparação com a hemiface direita.

Foram feitos registros fotográficos da paciente elevando sua musculatura da expressão facial, músculos, (occipitofrontal) levanta os supercílios e enrugam a fronte; (orbicular do olho) fechamento forçoso do olho, fecha às pálpebras; (corrugador do supercílio) traciona o supercílio medial e inferiormente em direção ao nariz; (prócero) aproxima a pele entre suas fixações produzindo rugas transversais entre os supercílio.

De acordo com o diagnóstico obtido, foi proposto um tratamento corretivo minimamente invasivo com a utilização da toxina botulínica. A paciente foi previamente informada sobre o procedimento a ser realizado e possíveis complicações que poderiam ocorrer. A paciente concordou e assinou o Termo de Consentimento Livre e Esclarecido (TCLE) e autorizou o uso de suas imagens em eventos e atividades científicas.

Figura 1. e 2. A) Paciente em repouso, antes da aplicação, B) Elevação das sobrancelhas, antes da aplicação e C) Expressão cara de bravo antes da aplicação.



Fonte: Elaborado pelos autores

2.1 MATERIAIS QUE FORAM UTILIZADOS DURANTE O PROCEDIMENTO

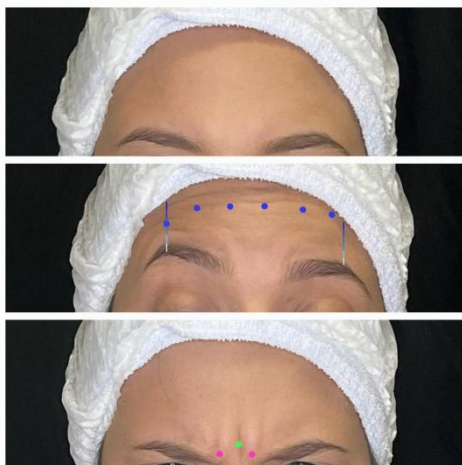- Toxina botulínica DYSPORT® 500U;
- Seringa de 1 ml (seringa de insulina) com agulhas de calibre 26 (para aspiração da toxina no êmbolo) e agulhas de calibre 30 de 0,5 polegada (para injeção intramuscular);
- Solução de Cloreto de sódio 0,9% estéril (bacteriostático/preservado);
- Antissepsia com solução aquosa de digliconato de clorexidina 2% ;
- Gaze estéril e Bolsa de gelo;
- Anestésico tópico lidocaína 4% (dermomax);
- Marcador/lápis na cor branca.

2.2 TÉCNICA DE APLICAÇÃO DA TOXINA BOTULÍNICA

Foi utilizada a toxina DYSPORT® 500U, com o método de diluição seca, em 2 ml de soro fisiológico estéril (0,9%), empregada seringa de insulina de 100 U para aplicação. Foi realizada a assepsia da região a ser tratada, seguida pelas marcações para aplicação da toxina botulínica.

Foram aplicadas 21 unidades de toxina botulínica, distribuídas da seguinte forma: 7 unidades no músculo frontal, 2 no músculo prócero e 6 unidades em cada lado do músculo corrugador. A seguir, apresenta-se o quadro com o planejamento da aplicação.

Figura 3. Esquema de pontos de injeção da toxina botulinica



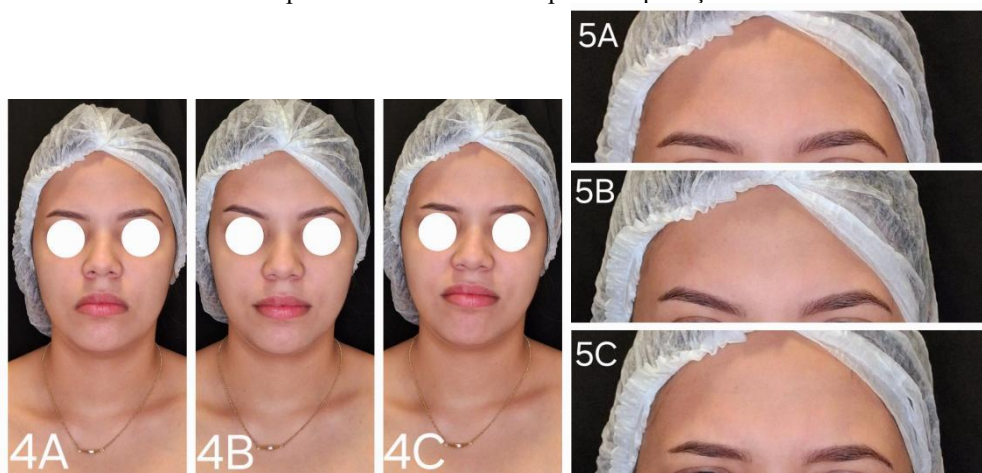
Fonte: Elaborado pelos autores

Tabela 1. Ações dos músculos faciais e critérios de avaliação

GRUPO MUSCULAR	AÇÃO	CRITERIOS PARA TRATAMENTO
Frontal (occipitofrontal)	Move o couro cabeludo para trás, levanta a sobrancelha e enruga a testa	Assimetria na posição das sobrancelhas. Rugas frontais (linhas horizontais na testa em movimento, bilateral)
Corrugador do supercílio	Puxa as sobrancelhas para baixo e em direção a ponta do nariz	Linhas mediais verticais na região glabellar bilateralmente. Assimetria na relação de posicionamento de sobrancelhas
Prócero	Abaixa a pele entre as sobrancelhas e auxilia na dilatação das narinas	Linhas horizontais localizadas na raiz do nariz

Fonte: Elaborado pelos autores

Figura 4. 5. A) Paciente em repouso, depois da aplicação, B) Elevação das sobrancelhas, depois da aplicação e C) Expressão cara de bravo depois da aplicação.



Fonte: Elaborado pelos autores

3 DISCUSSÃO

O tratamento da assimetria dinâmica da hemiface esquerda com a toxina botulínica tipo A (TxB-A) demonstrou ser eficaz na promoção da simetria facial durante a mímica voluntária, como observado nos resultados obtidos. A escolha pela TxB-A justifica-se por ser uma intervenção minimamente invasiva, segura, temporária e com resultados estéticos significativos quando aplicada de forma adequada.

A toxina botulínica atua bloqueando temporariamente a liberação de acetilcolina nas junções neuromusculares, levando ao relaxamento dos músculos hiperativos (MARCILIANO; SILVA, 2017; SANTOS; QUARESMA, 2018). Este mecanismo de ação proporciona a redução das contrações involuntárias e melhora o equilíbrio entre os lados da face, sendo especialmente útil em casos de assimetrias como o relatado.

Segundo Thiesen (2015), assimetrias faciais são comuns, mas, quando perceptíveis, podem impactar negativamente a autoestima e a percepção estética do indivíduo. O desejo da paciente em parecer menos "brava" e mais atraente está relacionado à importância das expressões faciais na comunicação social (LEWIS, 2018), destacando a relevância funcional e estética do tratamento proposto.

A intervenção com TxB-A é considerada uma alternativa eficiente aos procedimentos estéticos, pois não deixa cicatrizes, tem recuperação rápida e apresenta um baixo índice de efeitos colaterais (FLÁVIO, 2019). No caso apresentado, a paciente teve bons resultados com a aplicação localizada, evidenciando que, quando há um conhecimento anatômico preciso e domínio técnico do profissional, a toxina permite correções estéticas eficazes e seguras (CARRUTHERS *et al.*, 2010).

Além disso, o tratamento é reversível, o que oferece segurança tanto para o profissional quanto para o paciente. O efeito da toxina inicia-se entre 24 a 72 horas após a aplicação e pode durar de seis semanas a seis meses, dependendo de fatores individuais, como sensibilidade, metabolismo e presença de imunogenicidade (DALL'MAGRO, 2015; SILVA, 2018). Tal característica permite ajustes e reaplicações conforme a necessidade, o que se alinha à abordagem estética personalizada.

No contexto funcional, a TxB-A auxilia na modulação de músculos responsáveis por ações involuntárias e hiperativas. Camacho (2024) destaca que, ao inibir músculos do lado não afetado, é possível criar simetria tanto em repouso quanto durante a movimentação, como evidenciado na resposta clínica positiva da paciente.

Portanto, os achados deste caso corroboram com a literatura, que reconhece a toxina botulínica tipo A como uma das principais ferramentas terapêuticas para o manejo de assimetrias faciais, rugas dinâmicas e disfunções musculares locais. O sucesso do tratamento depende da correta indicação, da

técnica de aplicação, da dosagem precisa e da avaliação individualizada de cada paciente (SENISE *et al.*, 2015; LEAL, 2019).

4 CONCLUSÃO

O uso da Toxina Botulínica Tipo A foi eficaz e seguro no tratamento da assimetria facial, proporcionando equilíbrio muscular e melhora na expressão facial. Por ser um método não invasivo e reversível, mostra-se uma alternativa viável para casos semelhantes.

REFERÊNCIAS

- ACOSTA, R. T.; KELMER, F.; OLIVEIRA, R. C. G. Uso da toxina botulínica como meio terapêutico para tratamento de assimetria facial causada por hipertrofia do músculo masseter. *Revista UNINGÁ, Maringá*, v. 21, n. 1, p. 24-26, 2015.
- ANJOS, A. A. S. D. et al. Toxina botulínica para correção de assimetria facial pós AVC: relato de caso clínico. *Research, Society and Development*, v. 9, n. 10, p. 1-17, 2020. Disponível em: <https://www.rsdjournal.org/index.php/rsd/article/view/9214>.
- BRAGA, R. Z. M.; EVANGELISTA, A. L.; FILHO, S. J. A. S.; TRIGO, E. L.; JÚNIOR, L. C. C. Mecanismos bioquímicos da contração muscular promovida pela câibra. *Revista Brasileira de Fisiologia do Exercício*, v. 13, n. 4, p. 221-238, 2014.
- CARRUTHERS, A. et al. A validated facial grading scale: the future of facial ageing measurement tools. *Journal of Cosmetic and Laser Therapy*, v. 12, n. 5, p. 235-241, 2010.
- DALL'MAGRO, A. K. et al. Aplicações da toxina botulínica em odontologia. *Salusvita*, v. 34, n. 2, p. 371-382, 2015. Disponível em: https://secure.unisagrado.edu.br/static/biblioteca/salusvita/salusvita_v34_n2_2015_art_14.pdf.
- DHAKED, R. K.; SINGH, M. K.; SINGH, P.; GUPTA, P. Botulinum toxin: bioweapon & magic drug. *Indian Journal of Medical Research*, v. 132, p. 489-503, 2010.
- FERREIRA, L. M. et al. Eficácia e tolerabilidade de uma nova toxina botulínica tipo A para tratamento estético de rugas faciais dinâmicas: estudo multicêntrico prospectivo de fase III. *Surgical & Cosmetic Dermatology*, v. 1, n. 2, p. 58-63, 2009.
- FLÁVIO, A. Toxina botulínica para harmonização facial. São Paulo: Napoleão, 2019.
- FRASSON, J. M. D. Uso toxina botulínica no tratamento de rugas dinâmicas, terço superior e médio. 2021. 35 f. Monografia (Especialização) - Faculdade Sete Lagoas, Minas Gerais, 2021.
- GOUVEIA, B. N.; FERREIRA, L. L. P.; ROCHA SOBRINHO, H. M. O uso da toxina botulínica em procedimentos estéticos. *Revista Brasileira Militar de Ciências*, v. 6, n. 16, p. 56-63, 2020.
- KIM, Y. S.; HONG, E. S.; KIM, H. S. Botulinum toxin in the field of dermatology: novel indications. *Toxins*, v. 9, n. 12, 2017.
- KRAU, L. F. Análise facial digital de pacientes com paralisia facial, após laserterapia e aplicação de toxina botulínica: estudo triplo-cego, randomizado, placebo controlado. 2019. Dissertação (Mestrado) - Universidade de São Paulo, São Paulo, 2019. Disponível em: <https://www.teses.usp.br/teses/disponiveis/23/23155/tde-09072020-113128/en.php>.
- LANG, A. History and uses of BOTOX (botulinum toxin type A). *Lippincott's Case Management*, v. 9, p. 109-112, 2005.

LEAL, T. P. Toxina botulínica no tratamento de assimetrias faciais. 2020. Monografia - Faculdade Sete Lagoas, São Paulo, 2020. Disponível em:
<http://faculdefacsete.edu.br/monografia/files/original/5494e715161a7ae91fc3c78b54aa31a2.pdf>.

MARCIANO, A.; AGUIAR, U. Toxina botulínica e sua aplicação na odontologia. Revista de Iniciação Científica da Universidade Vale do Rio Verde, v. 4, n. 1, p. 65-75, 2014.

MARTINS, R. R.; SILVEIRA, A. M. M.; RAULINO-NETO, J. S.; MARTINS, J. C.; PESSOA, C. V. Toxina botulínica tipo A no tratamento de rugas. Interdisciplinar Mostra Científica da Farmácia Centro Universitário Católica Quixadá, v. 3, n. 6, p. 2358-9124, 2016.

MENDONÇA, F. F.; SILVA, T. C. F.; RISEMBERG, R. I. S.; SHITSUKA, C.; PEDRON, I. G. Applications of botulinum toxin in dentistry: considerations about indications and contraindications. SVOA Dentistry, 2021.

METELO, C. S. Aplicações terapêuticas da toxina botulínica. 2014. Dissertação (Mestrado Integrado em Ciências Farmacêuticas) - Instituto Superior de Ciências da Saúde Egas Moniz, Portugal, 2014.

OLIVEIRA, D. S. S. et al. Toxina botulínica no tratamento de assimetria facial: revisão narrativa/conceitual. Scientia Generalis, v. 3, n. 1, p. 385-392, 2022.

RIBEIRO, I. N. S.; SANTOS, A. C. O.; GONÇALVES, V. M.; CRUZ, E. F. O uso da toxina botulínica tipo “A” nas rugas dinâmicas do terço superior da face. Revista da Universidade Ibirapuera, v. 7, p. 31-37, 2014.

SANTOS, T. L.; QUARESMA, M. P. Aplicações de toxina botulínica tipo A como um meio terapêutico em doenças distônicas. Revista Intertox de Toxicologia, Risco Ambiental e Sociedade, v. 11, n. 1, 2018.

SILVA, A. L. F. Toxina botulínica na biomedicina estética: uma revisão integrativa. 2018. 45 f. Trabalho de Conclusão de Curso (Biomedicina) - Faculdade de Enfermagem Nova Esperança, Rio Grande do Norte, 2018.

SENISE, I. R.; MARSON, F. C.; PROGIANTE, P. S.; SILVA, C. O. O uso de toxina botulínica como alternativa para o tratamento do sorriso gengival causado pela hiperatividade do lábio superior. Revista Uningá Review, v. 23, n. 3, p. 104-110, 2015.

SOUZA, O. A.; CAVALCANTI, D. S. P. Toxina botulínica tipo A: aplicação e particularidades no tratamento da espasticidade, do estrabismo, do blefaroespasma e de rugas faciais. Saúde & Ciência em Ação, v. 3, n. 1, p. 58-70, 2016.

SPOSITO, M. M. M. Toxina botulínica do tipo A: mecanismo de ação. Revista Acta Fisiátrica, v. 16, p. 25-37, 2009.

STEINER, D. Envelhecimento cutâneo. Rio de Janeiro: AC Farmacêutica, 2014.