


## PRERARO DO CANAL DO MOLAR INFERIOR COM LIMAS ROTATÓRIAS EM ÚNICA SESSÃO – RELATO DE CASO

 <https://doi.org/10.56238/arev7n4-139>

**Data de submissão:** 14/03/2025

**Data de publicação:** 14/04/2025

**Rosana Maria Coelho Travassos**

Doutorado em Dentística e endodontia  
Universidade de Pernambuco, Brasil  
E-mail: rosana.travassos@upe.br

**Gustavo Moreira de Almeida**

Doutorado em endodontia  
Faculdade do instituto de pesquisa e ensino  
E-mail: drgustavoalmeida01@gmail.com

**Vanessa Lessa Cavalcanti de Araújo**

Doutorado (FORP-USP)  
Faculdade: Universidade de Pernambuco  
E-mail: vanessa.lessa@upe.br

**Emmanuel Brito Carvalho de Sá**

Especialista em endodontia  
Universidade Federal de Pernambuco  
E-mail : emmanuel.de.sa@hotmail.com

**Josué Alves**

Doutor em Reabilitação Oral - FOB- USP.  
Faculdade de Odontologia de Pernambuco

**Alexandre Batista Lopes do Nascimento**

Doutor em Dentística e Endodontia  
Faculdade de Odontologia de Pernambuco

**Izabella Christina Xavier Lins**

Doutorado (UFPE)  
Faculdade: UPE  
E-mail: bellalinns2@gmail.com

**Pedro Guimarães Sampaio Trajano dos Santos**

Graduando em odontologia  
Faculdade de Odontologia do Recife

**Verônica Maria de Sá Rodrigues**

Doutora em Dentística e Endodontia  
Faculdade de Odontologia de Pernambuco

**Priscila Prosini**

Doutora em Odontologia  
Universidade de Pernambuco

**Kattyenne Kabbaz Asfora**

Doutora em Dentística e endodontia  
Faculdade de Odontologia de Pernambuco

**Ronaldo de Carvalho Raimundo**

Doutor em Cirurgia e Traumatologia Buco Maxilo Facial  
Faculdade de Odontologia de Pernambuco

**Vânia Cavalcanti Ribeiro da Silva**

Doutora em Odontologia  
Faculdade: Universidade de Pernambuco  
E-mail: Vânia.silva@upe.br

---

## RESUMO

Paciente do sexo masculino, 49 anos, sem histórico de doenças sistêmicas, procurou consultório particular, queixando-se de dor espontânea no dente 36. A radiografia comprovou cárie profunda com possível exposição pulpar. Após a anestesia, o dente foi isolado e o acesso coronário. A irrigação foi realizada com Clorexidina gel a 2%. Após o estabelecimento do comprimento real de trabalho, o instrumento Solla Collors 50.04 foi com movimentos de entrada e saída em toda extensão do canal radicular até alcançar o comprimento de trabalho estabelecido. A patência foraminal, ultrapassando em 1 mm da saída do forame apical, realizada com a lima de Glide path Solla Collors 16/02. A obturação foi realizada pela técnica do cone único associado ao cimento Bio-C Sealer. Conclui-se que o preparo com limas Solla Collors determina uma adequada formatação e modelagem de canais radiculares de molar inferior.

**Palavras-chave:** Endodontia. Molar inferior. Solla Collors. Obturação endodôntica. Canais radiculares.

## 1 INTRODUÇÃO

A endodontia é uma especialidade de extrema importância para a odontologia e é composta por diversos passos, entre eles a fase de instrumentação dos canais radiculares. O preparo químico mecânico tem como funções a limpeza, a desinfecção e modelagem do canal radicular, para que este possa receber o material obturador. A busca em melhorar a qualidade dos tratamentos de canais fez com que houvesse uma transição da instrumentação manual para o automatizado. Entretanto, antes de escolher o sistema que vai utilizar, o cirurgião dentista deve conhecer as capacidades e limitações de cada sistema. (Corrêa, 2015).

O sucesso do tratamento endodôntico depende de muitos desafios. A complexidade anatômica dos canais radiculares é uma condição limitante na instrumentação, e impõe ao operador a necessidade de realizar diferentes manobras para conseguir alcançá-la. Diante desta situação o desenvolvimento de sistemas mecanizados que utilizam instrumentos de níquel-titânio com movimentos rotatórios e/ou reciprocantes proporciona uma maior segurança ao preparo do canal radicular, tem apresentado diversas vantagens, como o aumento da solução irrigadora ao nível apical, maior eliminação de restos e tecido, redução das áreas não instrumentadas do canal radicular, redução de microrganismos possibilitando então uma melhor obturação (Tenuta, 2024).

A etapa de instrumentação no tratamento endodôntico deve cumprir alguns princípios para que seja bem executada. Para isso, os instrumentos endodônticos evoluíram bastante nos últimos anos, com a intenção de tornar os tratamentos mais seguros, precisos e eficientes. Alternativas surgiram na tentativa de melhorar as propriedades mecânicas das limas endodônticas de Níquel-Titânio (NiTi) convencional, como tratamentos termomecânicos e diferentes ligas metálicas no intuito de melhorar a resistência à fratura. (Belala, 2021).

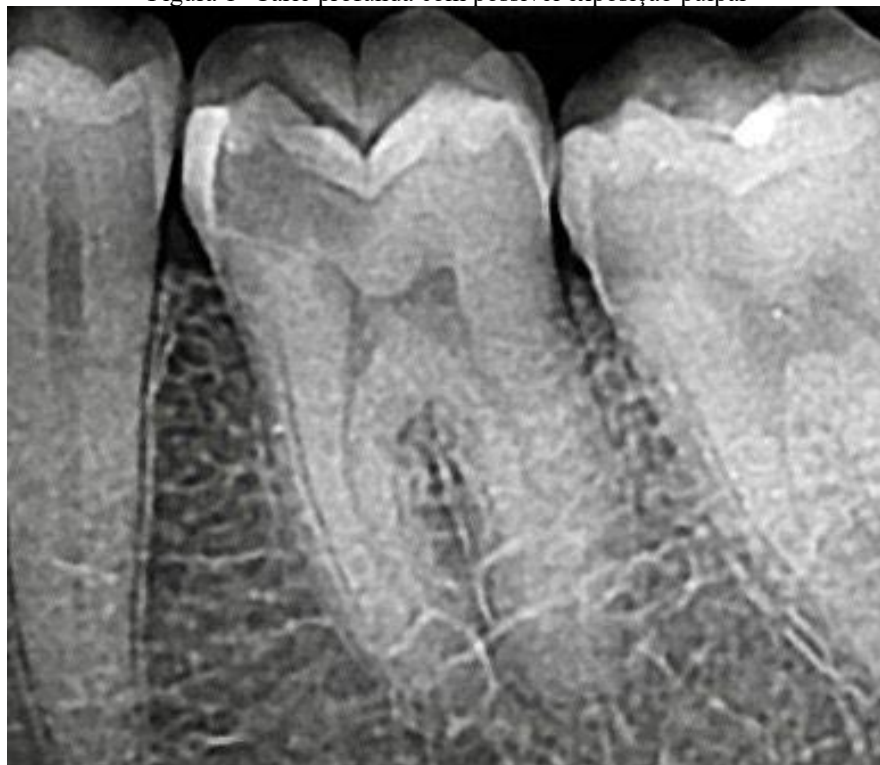O objetivo deste estudo foi o de descrever o preparo do canal radicular em molar inferior, com instrumentação rotatória, utilizando-se limas Solla Collors e obturação do sistema de canais radiculares pela técnica do cone único.

## 2 RELATO DO CASO

Paciente do sexo masculino, 49 anos, sem histórico de doenças sistêmicas, procurou consultório particular, queixando-se de dor espontânea no dente 36. Quanto aos termos éticos, o paciente assinou o Termo de consentimento Livre e Esclarecido e foram respeitados os princípios éticos descritos na Declaração de Helsinque. Clinicamente observou-se cárie. O dente respondeu positivamente ao teste de sensibilidade pulpar ao frio realizado com gás refrigerante

Endo-Frost (Roeko-Wilcos, Rio de Janeiro, RJ, Brasil). A radiografia comprovou cárie profunda com possível exposição pulpar e canais atrésicos. (Figura 1).

Figura 1 -Cárie profunda com possível exposição pulpar

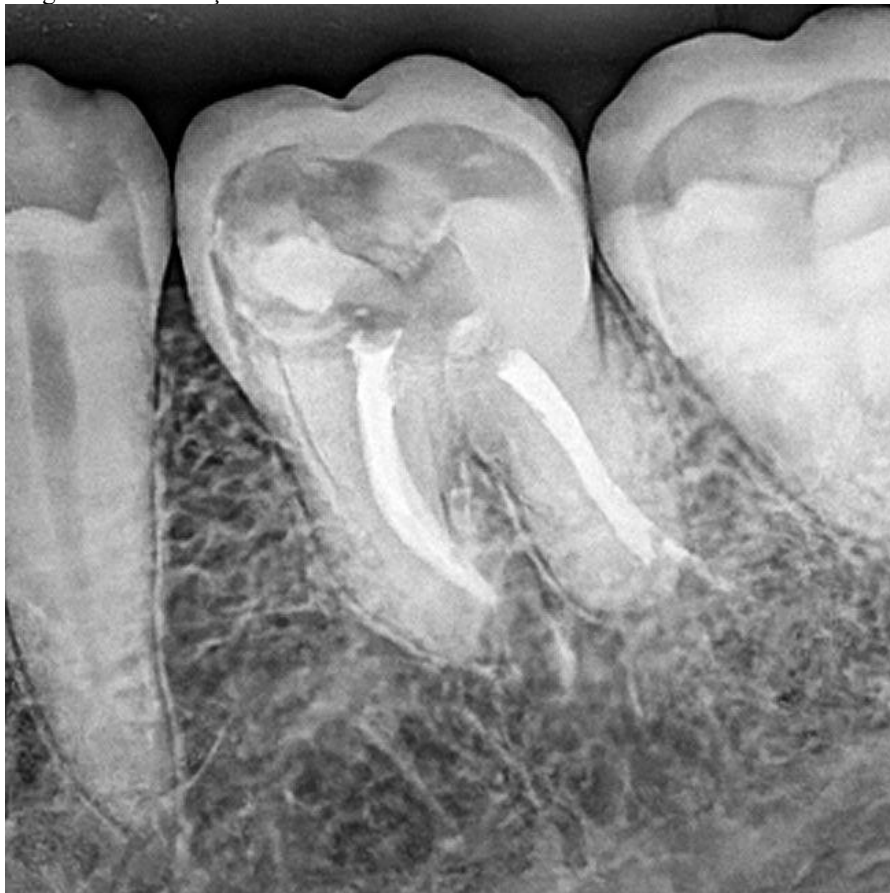

Após a anestesia, o dente foi isolado e o acesso coronário foi realizado utilizando-se broca diamantada 1014 (KG Sorensen, Cotia, SP, Brasil). A irrigação foi realizada com Clorexidina a 2%. Após exploração do canal radicular, realizou-se a odontometria radiográfica.

Após o estabelecimento do comprimento real de trabalho, o instrumento Solla Collrs 50.04 foi com movimentos de entrada e saída em toda extensão do canal radicular até alcançar o comprimento de trabalho estabelecido. A patência foraminal, ultrapassando em 1 mm da saída do forame apical, realizada com a lima de Glide path Solla Collors 16/02. A solução irrigadora utioizada foi a Clorexidina gel a 2% e soro fisiológico.

A obturação foi realizada pela técnica do cone único associado ao cimento Bio-C Sealer (Angelus). A restauração foi realizada com resina composta microhíbrida Filtek Z250 XT (3M, Two Harbors, Minnesota, EUA). (Figura 2). A restauração foi realizada com resina composta microhíbrida Filtek Z250 XT (3M, Two Harbors, Minnesota, EUA).

Figura 2 – Obturação do sistema de canais radiculares oela técnica do cone único



### 3 DISCUSSÃO

As limas Solla Collors rotatórias têm a flexibilidade ideal do instrumento para preservar bem as características de corte dos instrumentos, sendo assim ideal para a maioria dos casos. O tratamento térmico com controle de memória com deposição de nanopartículas aumenta a resistência à torção e a fadiga cíclica fazendo assim deste instrumento o ideal para o dia a dia clínico. O aprendizado é bem simples para seu uso, resultando em economia considerável de tempo e de dinheiro já que estas limas são as mais baratas do mercado sendo desenvolvidas pelo professor Samuel Nogueira Lima com este intuito, serem as ideais para planos de saúde, convênio e clínicas populares, logicamente, que quem atende particular tem o ganho de utilizar o instrumento uma vez e descartá-lo se quiser. (Travassos et al. 2024).

O uso de tecnologias e materiais de qualidade em endodontia auxiliam na qualidade, efetividade e precisão do tratamento endodôntico. O sucesso do tratamento depende da completa eliminação de microrganismos responsáveis pelo desenvolvimento de patologias pulpares. O conhecimento profundo da anatomia do canal radicular e matérias de excelência, colaboram para um tratamento mais eficaz e seguro. (Galvão et al.2023). O efeito de superelasticidade é um caso especial

de memória de forma, que a recuperação de forma acontece apenas com a retirada da tensão, sem necessidade de tratamento térmico. Em geral há grande deformação recuperável sob carga e descarga, em temperatura apropriada. A recuperação da forma se dá apenas com a retirada da tensão, sem necessidade de aquecimento, ou seja, assim que o instrumento é removido do interior do canal o instrumento retorna a forma original. (Ananias et al. 2024).

A evolução de sistemas mecanizados que utilizam instrumentos de níquel titânio com movimentos rotatórios e/ou reciprocantes, é uma realidade nos consultórios odontológicos. Os instrumentos rotatórios antecederam os instrumentos reciprocantes e os dois trouxeram novas ideias diante do preparo do canal radicular, principalmente quando comparados com instrumentos de aço inoxidável, em relação às suas características, tais como, a liga metálica de NiTi, ou tratada termicamente M-Wire, que tem maior flexibilidade e maior resistência à fratura, tip inativo, variação de taper, ângulo de corte neutro, negativo ou mesmo banda radial, ângulo helicoidal variável, entre outras características. Além disso, com a evolução da instrumentação rotatória e recíproca e a segurança que essa trouxe ao preparo do canal radicular, tem apresentado diversos benefícios, como o aumento da solução irrigadora ao nível apical, maior eliminação de restos de tecido pulpar, redução das áreas não instrumentadas do canal radicular, redução de microrganismos que possibilitam uma melhor obturação do sistema de canais radiculares. (Fornari, 2016).

As principais vantagens do emprego dos instrumentos rotatórios são o menor tempo gasto no preparo e a possibilidade de acompanhar com facilidade a curvatura do canal devido à maior flexibilidade das limas de NiTi, preservando a sua forma original, com menor extrusão de material excisado via apical. Como desvantagem, esses instrumentos atuam por alargamento e giram em torno do mesmo eixo, causando um desgaste em círculo nas paredes dos canais radiculares achatados (Vila-Boa et al 2013). Dessa forma, a instrumentação automatizada foi escolhida para este caso pois disponibiliza conicidades variadas e apresenta como benefícios, melhor controle apical dos instrumentos, maior capacidade de limpeza do canal radicular e melhor adaptação do cone principal de guta-percha durante a obturação. Um dos mais relevantes benefícios é que a forma do instrumento aproximasse à morfologia do canal radicular, proporcionando um preparo mais simples e satisfatório e, conseqüentemente, uma obturação mais eficiente, sendo assim, os procedimentos técnicos de instrumentação devem sempre respeitar a anatomia radicular, pois é ela quem dita como o canal deve ser preparado. Diante da complexidade do sistema de canais radiculares, como áreas de achatamento e curvaturas que acarretam interferências ao preparo, devemos contar com técnicas e diferentes sistemas de instrumentos que facilitem o preparo do canal. (Travassos et al. 2024).

Considera-se, necessário, que o operador tenha conhecimento científico e habilidade manual para executar os passos operatórios necessários que têm uma maior curva de aprendizado. Fatores como um bom prognóstico, longevidade do tratamento e, sobretudo, a saúde e função do dente em questão devem ser alcançados. (Travassos et al. 2023). A familiaridade com os sistemas, a habilidade em utilizá-los e o conhecimento das melhores práticas são essenciais para garantir um retratamento eficaz e seguro. A formação contínua, juntamente com a atualização sobre as mais recentes técnicas e tecnologias, é uma abordagem valiosa para profissionais que buscam resultados de alta qualidade. No presente caso, o operador é especialista em endodontia a mais de 20anos e com bastante habilidade em realizar instrumentação com limas que foram lançadas no mercado odontológico.

#### **4 CONCLUSÃO**

Conclui-se que o preparo com limas Solla Collors determina uma adequada formatação e modelagem de canais radiculares de molar inferior.



## REFERÊNCIAS

ANANIAS, J. S. et al. Remoção de lima fraturada e tratamento endodôntico: relato de caso. Revista Brasileira de Saúde, v. 7, n. 1, p. 6033–6045, 2024.

BELALA, I. C. Endodontia minimamente invasiva: comparação entre aslimas VDW.ROTATE™e TruNatomy™-Revisão narrativa. (Tese -Mestrado em Medicina Dentária) -Universidade Fernando Pessoa, Faculdade de Ciências da Saúde, Porto, 2021.

CORRÊA, B. Influência de limas rotatórias de uso único e do movimento recíprocante no preparo químico-mecânico de canais radiculares. Monografia apresentada à Faculdade de Odontologia de Piracicaba, 2015.

FORNARI, V. J. Análise histomorfométrica da limpeza do terço apical de canais radiculares preparados com instrumentos recíprocantes e rotatórios contínuos – Estudo in vivo. Piracicaba: Universidade Estadual de Campinas Faculdade de Odontologia de Piracicaba, 2016.

GALVÃO, A. et al. . Tratamento endodôntico em molar inferior utilizando tecnologias endodônticas. Brazilian Journal of Implantology and Health Sciences, 2023, 5(5), 3801–3820.

TENUTA, M.C.M. Hibridização de sistemas de instrumentação endodôntica: Relato de caso,” Facsete, 2024.

TRAVASSOS, R. M. C. et al. Reagudização de lesão periapical extensa: relato de caso. Revista Ibero-Americana de Humanidades, Ciências e Educação, v. 9, n. 7, p. 1-12, 2023

TRAVASSOS, R.M.C. et al. Preparo do molar inferior portador de lesão periapical com limas Solla Files Collors. Brazilian Journal of Implantology and Health Sciences, v. 6, n.10 , p. 4343-52, 2024.

VILAS-BOA, R. C. et al. Reciproc: Comparativo entre a cinemática recíprocante e rotatória em canais curvos. Revista Odontológica do Brasil Central, v 22, n 63, 2013