


RETRATAMENTO DO SEGUNDO PRÉ-MOLAR SUPERIOR COM 4 CANAIS RADICULARES

 <https://doi.org/10.56238/arev7n4-122>

Data de submissão: 11/03/2025

Data de publicação: 11/04/2025

Rosana Maria Coelho Travassos

Universidade de Pernambuco, Brasil

ORCID: <https://orcid.org/0000-0003-4148-1288>

E-mail: rosana.travassos@upe.br

Gustavo Moreira de Almeida

ORCID: <https://orcid.org/0000-0002-1404-099X>

Faculdade do instituto de pesquisa e ensino

E-mail: drgustavoalmeida01@gmail.com

Vanessa Lessa Cavalcanti de Araújo

ORCID: <https://orcid.org/0000-0001-6356-1639>

Universidade de Pernambuco

E-mail: vanessa.lessa@upe.br

Alexandre Batista Lopes do Nascimento

ORCID: <https://orcid.org/0000-0001-5546-0424>

Universidade de Pernambuco

E-mail: Alexandre.nascimento1@upe.br

Josué Alves

ORCID: <https://orcid.org/0000-0002-1825-2260>

Universidade de Pernambuco, Brasil

E-mail: Josue.alves@upe.br

Priscila Prosini

Universidade de Pernambuco, Brasil

ORCID: <https://orcid.org/0000-0002-7199-0414>

E-mail: priscila.prosini@upe.br

Verônica Maria de Sá Rodrigues

Universidade de Pernambuco, Brasil

ORCID: <https://orcid.org/0000-0001-9425-4068>

Email: veronica.rodrigues@upe.br

Kattyenne Kabbaz Asfora

ORCID: <https://orcid.org/0000-0002-7514-1444>

Universidade de Pernambuco, Brasil

E-mail: kattyenne.asfora@upe.br

Ronaldo de Carvalho Raimundo

ORCID: <https://orcid.org/0000-0003-3847-0609>

Universidade de Pernambuco

E-mail: ronaldo.carvalho@upe.br

Pedro Guimarães Sampaio Trajano Dos Santos

ORCID: <https://orcid.org/0009-0001-5720-603X>

Faculdade de Odontologia do Recife

E-mail: pedroguimaraessampaio@gmail.com

Izabella Christina Xavier Lins

ORCID: <https://orcid.org/0009-0004-3256-3067>

Universidade de Pernambuco, Brasil

E-mail: bellalins2@gmail.com

Emmanuel Brito Carvalho de Sá

ORCID: <https://orcid.org/0000-0003-2327-5296>

Universidade Federal de Pernambuco-Brasil

E-mail : emmanuel.de.sa@hotmail.com

RESUMO

Paciente do sexo masculino, 37 anos de idade relatou que tinha passado em três dentistas que não conseguiram solucionar o problema, e então, foi encaminhado ao especialista. Clinicamente apresentou dor à percussão vertical e à palpação. Radiograficamente observou-se presença de material obturador e anatomia sugerindo canal extra. A desobturação do canal radicular foi realizada com o sistema rotatório Prodesign S da Easy lima #25.08, em seguida realizou-se a odontometria radiográfica. A patência foraminal foi executada com as limas 30#01 e o repreparo do canal realizado com instrumentação rotatória (Sistema Prodesign Logic 2: lima 30#05, determinando-se uma ampliação e modelagem apropriada à anatomia do canal. e a obturação do sistema de canais radiculares foi realizada pela técnica do cone único 30#05, associado ao cimento Bio C Sealer. Conclui-se que as variações na configuração do canal radicular são um grande desafio para o endodontista durante procedimentos endodônticos.

Palavras-chave: Endodontia. Anatomia. Pré-molar superior. Retratamento do canal.

1 INTRODUÇÃO

O retratamento endodôntico não cirúrgico é um procedimento conceituado como melhor alternativa quando há um insucesso no tratamento anterior, consiste na execução de um novo preparo químico, reinstrumentação e reobturação dos condutos com intuito de exceder o insucesso da terapia precedente. É considerado um procedimento mais conservador quando comparado ao retratamento endodôntico cirúrgico e a exodontia. Além disso, os possíveis casos de insucesso em tratamentos endodônticos, são resultados de fatores microbianos ou não microbianos. Entretanto, para que se obtenha um bom resultado do tratamento, é necessária uma seleção correta do caso, execução de todas as etapas operatórias, até uma blindagem coronária eficiente. (Souza et al. 2024).

As causas do insucesso no tratamento endodôntico são variadas e podem ser agrupadas em falhas técnicas e fatores microbianos. As falhas técnicas incluem a inadequação na obturação dos canais radiculares ou a incapacidade de abordar todas as vias de infecção, enquanto os fatores microbianos estão relacionados à persistência de infecções na região apical do canal radicular, o que pode resultar em um processo inflamatório crônico (Vieira, 2022).

O objetivo básico da Ciência Endodôntica é proporcionar aos pacientes a prevenção ou eliminação de uma contaminação no sistema de canais radiculares, lesões ou doenças da polpa dental. Para se realizar quaisquer procedimentos endodônticos é necessário o conhecimento e formação de um profissional qualificado e apto a atuar nesta área (Barbosa et al. 2018).

Variações na configuração do canal radicular são um grande desafio para o endodontista durante procedimentos endodônticos. Isso requer a compreensão da morfologia do canal antes de iniciar o tratamento. O tratamento endodôntico do 1º pré-molar inferior com um único canal, geralmente não apresenta grandes dificuldades. Porém, quando este apresenta mais de um canal, seu tratamento torna-se mais complexo. Na presença de dois canais, a bifurcação pode se localizar nos terços cervical, médio e apical. A dificuldade do tratamento aumenta conforme a bifurcação está mais apical. Para o sucesso endodôntico é necessário que todo o sistema de canais radiculares seja limpo e modelado para receber uma obturação hermética. Os segundos pré-molares mandibulares sempre foram estudados para ter apenas um único canal em sua raiz. (Marques Colombo et al. 2020). O sucesso do tratamento endodôntico está relacionado com o conhecimento da anatomia do sistema de canais radiculares, sobretudo com suas possíveis complexidades e variações. A presença de mais de um canal radicular em pré-molares inferiores pode ser encontrada na literatura como uma variação incomum. Quando presentes, é necessário um cuidado minucioso na identificação e localização desses canais no intuito de minimizar possíveis falhas durante o tratamento. (Veras et al. 2020).

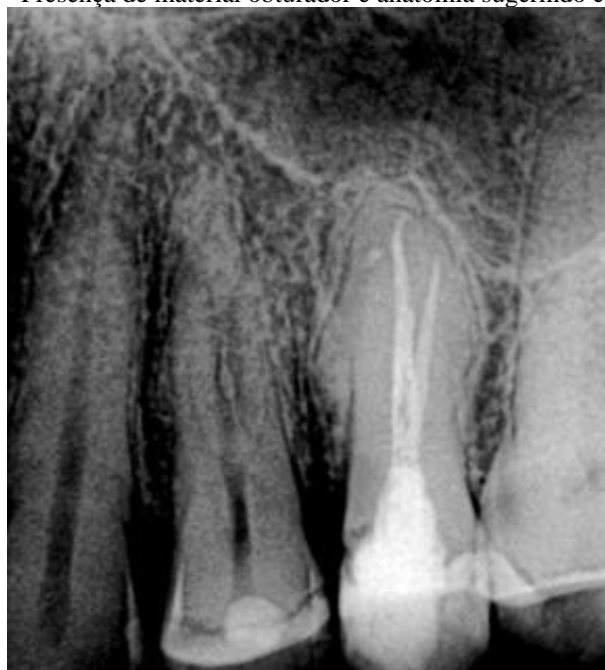2 OBJETIVO

O objetivo no presente artigo foi o de relatar um caso clínico de retratamento endodôntico do pré-molar superior portador de quatro canais radiculares.

3 RELATO DE CASO

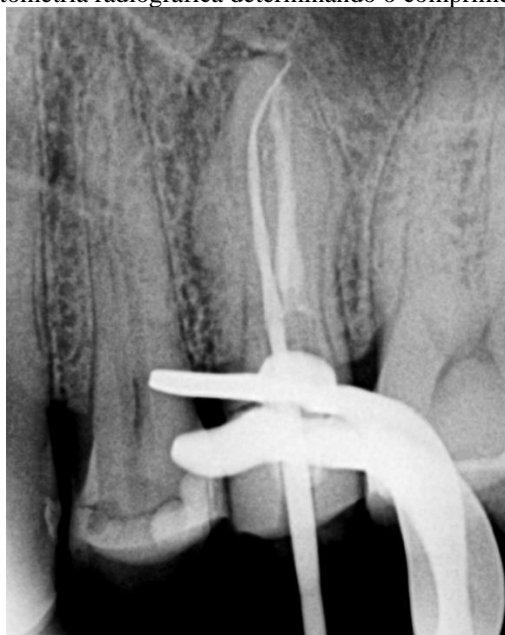Paciente do sexo masculino, 37 anos de idade relatou que tinha passado em três dentistas que não conseguiram solucionar o problema, e então, foi encaminhado ao especialista. Clinicamente apresentou dor à percussão vertical e à palpação. Radiograficamente observou-se presença de material obturador e anatomia sugerindo canal extra, bem como, presença de radiotransparência óssea na raiz palatina. (Figura 1).

Figura 1 - Presença de material obturador e anatomia sugerindo canal extra



A desobturação do canal radicular foi realizada com o sistema rotatório Prodesign S da Easy (Fig.2) lima #25.08), acionado pelo motor da X-Smart (Dentsplay) com pequenos avanços e recuo, e pincelamento contra as paredes do canal radicular para melhor limpeza e remoção do material obturador. Não houve a necessidade de utilizar qualquer tipo de solvente no processo de desobturação. A cada 2 mm de avanço da lima rotatória, irrigava, aspirava e inundava se com hipoclorito de sódio (NaOCl) a 2,5%. A irrigação foi realizada com seringa plástica, Ultradent de 5 ml, com agulhas Navitip (Ultradent) demarcada com cursor stop. A odontometria foi feita com o localizador apical Root ZX, determinando o comprimento real do dente e foi confirmada com a radiografia. (Figura 2).

Figura 2 - Odontometria radiográfica determinando o comprimento real do dente

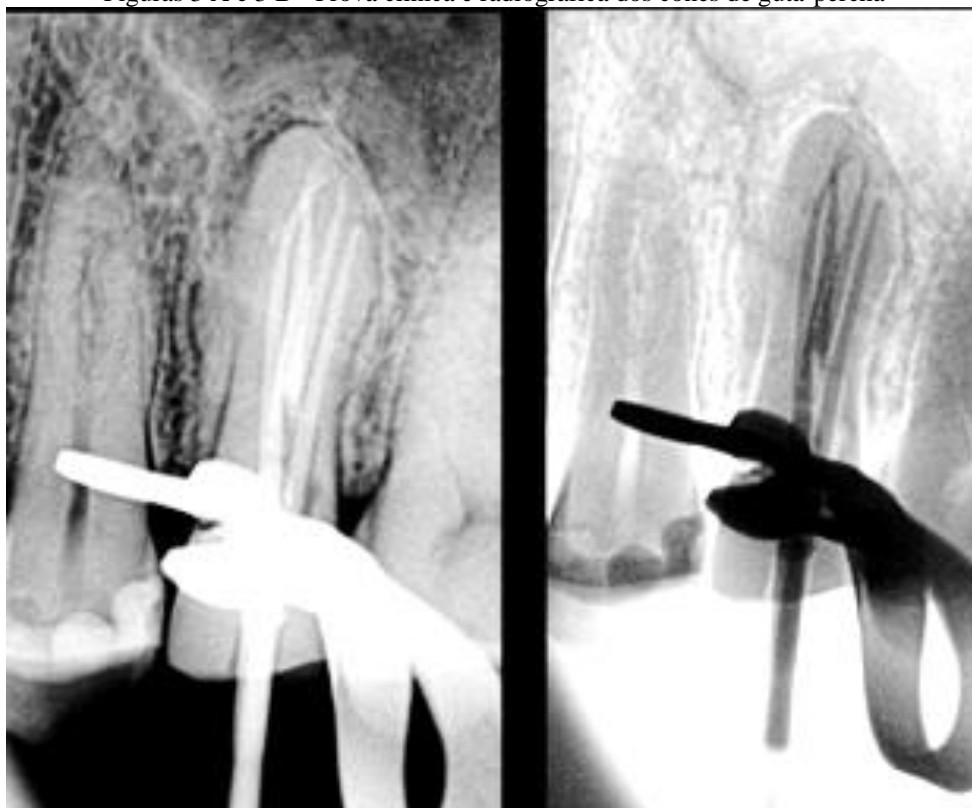


A patência foraminal foi executada com as limas 30#01 e o reparo do canal realizado com instrumentação rotatória (Sistema Prodesign Logic 2: lima 30#05, determinando-se uma ampliação e modelagem apropriada à anatomia do canal.

Para remover a camada de smear layer e foi realizada a técnica do PUI (Passive Ultrasonic Irrigation) com o Easy Clean usado no motor. O protocolo da técnica PUI foi seguido, realizando três ativações por 20 segundos cada com Hipoclorito de Sódio a 2,5%, três ativações por 20 segundos com Ácido Etilenodiamino Tetra-acético (EDTA) a 17% e seguidas de mais três ativações por 20 segundos com Hipoclorito de Sódio a 2,5%.

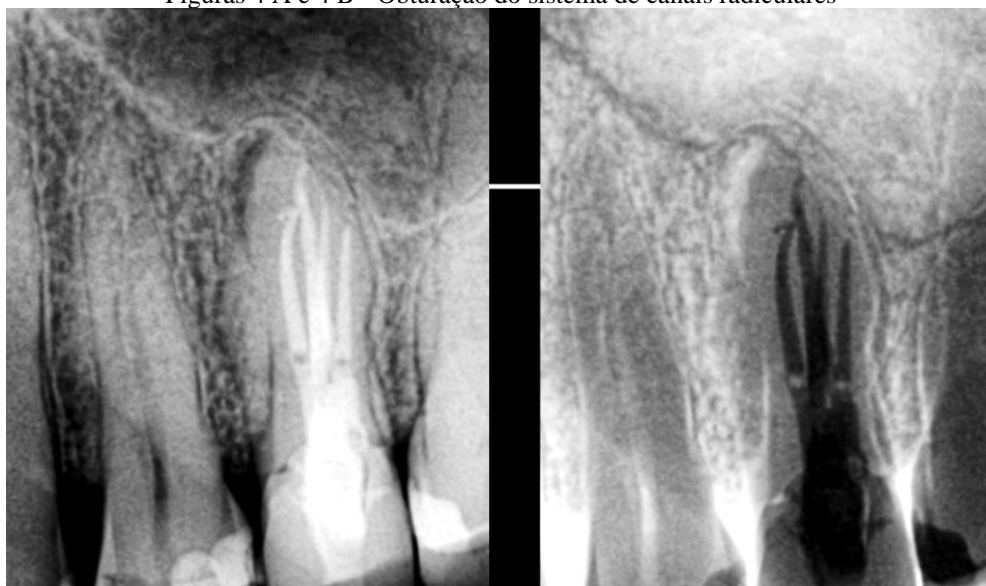A prova clínica e radiográfica dos cones de guta-percha foi confirmada com uma radiografia. (Figuras 3 A e 3 B).

Figuras 3 A e 3 B - Prova clínica e radiográfica dos cones de guta-percha



A secagem do canal radicular foi realizada com cones de papel absorventes estéreis 30#05, e a obturação do sistema de canais radiculares foi realizada pela técnica do cone único 30#05, associado ao cimento Bio C Sealer (Figuras 4 A e 4 B). A paciente encaminhada para o protesista.

Figuras 4 A e 4 B - Obturação do sistema de canais radiculares



4 DISCUSSÃO

No contexto do retratamento endodôntico, um dos aspectos críticos que podem influenciar diretamente o sucesso do procedimento é a quantidade de guta percha e cimento endodôntico presente nos canais radiculares. Remover uma quantidade substancial desse material é essencial para facilitar a subsequente limpeza minuciosa, remodelagem precisa e a obturação adequada do canal. Em um campo dinâmico como a endodontia, onde a pesquisa e as inovações continuam a moldar as práticas clínicas, a dedicação em aprimorar as abordagens de retratamento é crucial para atingir os melhores desfechos para os pacientes. A convergência de conhecimento, tecnologia e experiência clínica é o caminho para enfrentar os desafios inerentes ao retratamento endodôntico e para continuar a elevar os padrões de cuidados odontológicos. (Travassos et al. 2023). Por isso, nesse estudo, optou-se limas rotatórias para a remoção da guta percha, diminuindo o tempo de trabalho, o que favoreceu realizar a terapia endodôntica em única sessão.

Para se obter a eficácia de um retratamento endodôntico, deve-se levar em consideração que a limpeza do canal radicular necessita ser realizada através da junção de diversos instrumentos endodônticos, além de solução irrigadora. Existem diversas técnicas e sistemas para o retratamento endodôntico, todas apresentam suas vantagens e desvantagens. O sistema Easy ProDesign S® demonstrou ser uma técnica simples e segura para a desobturação dos canais radiculares, oferecendo ótima capacidade de preparo cirúrgico e limpeza do sistema de canais radiculares com menor tempo de preparo. (Travassos et al. 2024).

É extremamente importante que o dentista clínico conheça a anatomia dos elementos a serem tratados. A falta de conhecimento resulta em diagnósticos errôneos, erro na localização dos canais, e a incorreta ou incompleta preparação e obturação (Agwan; Sheikh, 2016). Quando um dente possui um número maior de canais do que o habitual, requer um correto diagnóstico, avaliação criteriosa da radiografia e ainda se deve observar variações morfológicas da anatomia pulpar, antes de iniciar o tratamento (Ferreira, Moraes, Bernardineli, 2000). É importante observar o assoalho da câmara pulpar durante a abertura, pois ele pode apresentar vestígios dos tipos de canais radiculares existentes. Se há somente um canal, ele está no centro da câmara pulpar e é relativamente fácil de ser encontrado. Se um orifício for encontrado longe do centro, há maiores possibilidades de haver outro no lado oposto. Quanto mais afastadas as entradas dos canais, maior a chance de estarem separados por todo seu comprimento (Martins, 2011).

Tendo em conta que os canais não são geometricamente circulares, diferentes angulações na incidência das radiografias poderão ajudar no diagnóstico deste tipo de situações, já que uma determinada incidência pode captar a imagem mais estreita de um canal, dificultando a sua

visualização, e outra incidência diferente captar uma face mais larga do mesmo canal, favorecendo a sua visualização radiográfica. Diferentes angulações nas incidências radiográficas podem também favorecer uma correcta interpretação das imagens em situações de sobreposição de estruturas anatómicas ou sobreposição dos próprios canais radiculares. Outro sinal radiográfico indicador da possibilidade da existência de um segundo canal vestibular num pré-molar superior é o desvio excêntrico para distal ou mesial da orientação da lima usada para cálculo radiográfico do comprimento endodôntico do canal da raiz vestibular (Martins, 2011).

Devido à importância de uma correcta identificação e conhecimento dos passos a serem seguidos frente a variações anatómicas, é importante que casos que se distanciem do padrão sejam publicados. Casos como de um segundo pré-molar com quatro canais radiculares pertencem a variações anatómicas pouco frequentes, e um olhar diferenciado é exigido do cirurgião- -dentista no momento de resolução do caso, pois seu nível de dificuldade aumenta.

REFERÊNCIAS

- AGWAN, A. S.; SHEIKH, Z. Identification and endodontic treatment of three canalled maxillary first premolar. *Journal of Ayub Medical College Abbottabad*, v. 03, n. 28, p. 627-629, 2016.
- BARBOSA HA, OLIVEIRA NRN, AZEVEDO KCM, SILVA GR, QUIRINO LC, OLIVEIRA MAVC. Retratamento endodôntico de dentes com lesão cística e perfuração radicular: relato de caso clínico. *Dental Press Endod*. 2018 Sept-Dec;8(3):61-6.
- FERREIRA, C. MORAES, I., BERNARDINELI, N. Three-Rooted Maxillary Second Premolar. *Journal Of Endodontics*, v. 26, n. 2, p. 105-106, fev. 2000.
- MARQUES COLOMBO, B., PRESCINOTTI, R. Tratamento endodôntico em pré-molar inferior com dois condutos e bifurcação no terço apical – caso clínico. *Rev Odontol UNESP*. 2020; 49(N Especial):11
- MARTINS, J. N. R. Primeiro pré-molar superior com três canais: diagnóstico e tratamento – quatro casos clínicos. *Revista Portuguesa de Estomatologia, Medicina Dentária e Cirurgia Maxilofacial*, v. 52, n. 1, p. 43-51, 2011.
- SOUZA, A.K.N., SILVA, E.M.V., BATISTA, B.A. Retratamento endodôntico não cirúrgico em dentes anteriores. *Research, Society and Development*, v. 13, n. 7, 2024.
- TRAVASSOS et al. Retratamento endodôntico com Prodesign Logic RT. *Brazilian Journal of Implantology and Health Sciences*, v. 5, n. 4, p. 2393-2408, 2023.
- TRAVASSOS, R.N.C. et al. Retratamento endodôntico com finalidade protética – Relato de caso. *Revista FT*. n. 28, v. 137, p. 1-8, 2024
- VERAS, T. M. M. al. Tratamento endodôntico em pré-molares com complexidade anatômica: Relato de dois casos clínicos. *Braz. J. Surg. Clin. Res*. 2020 v.30 n.1,p.16-21.
- VIEIRA, A. L. Percepção dos graduandos em odontologia da unisul sobre as dificuldades relacionadas ao tratamento endodôntico. Trabalho de Conclusão de Curso (Bacharel em Cirurgião Dentista) – Universidade do Sul de Santa Catarina, Palhoça-SC, 2022.