


VARIAÇÃO ANATÔMICA DO PRIMEIRO PRÉ-MOLAR SUPERIOR – RELATO DE CASO

 <https://doi.org/10.56238/arev7n4-060>

Data de submissão: 07/03/2025

Data de publicação: 07/04/2025

Rosana Maria Coelho Travassos

Doutora em dentística e endodontia
Faculdade de Odontologia de Pernambuco

Samuel Nogueira Lima

Doutor em Clínicas Odontológicas
Centro universitário Mário Juca

William José Lopes de Freitas

Doutor em Odontologia
Faculdade de Odontologia de Pernambuco/UPE

Luciane Farias de Araújo

Doutora em Radiologia Odontológica pela
Faculdade de Odontologia de Campinas - Unicamp
Faculdade de Odontologia de Pernambuco - UPE

Josué Alves

Doutor em Reabilitação Oral - FOB- USP
Faculdade de Odontologia de Pernambuco

Adriane Tenório Dourado Chaves

Doutora em endodontia
Faculdade de Odontologia de Pernambuco

Mônica Maria de Albuquerque Pontes

Doutora de Dentística e Endodontia
Faculdade de Odontologia de Pernambuco

Alexandre Batista Lopes do Nascimento

Doutor em Dentística e Endodontia
Faculdade de Odontologia de Pernambuco e Universidade Federal de Pernambuco

Priscylla Gonçalves Correia Leite de Marcelos

Doutora em Odontologia
Universidade Federal de Alagoas

Verônica Maria de Sá Rodrigues

Doutora em Dentística e Endodontia
Faculdade de Odontologia de Pernambuco

Priscila Prosini

Doutora em Odontologia
Universidade de Pernambuco

Kattyenne Kabbaz Asfora

Doutora em Dentística e endodontia
Faculdade de Odontologia de Pernambuco

Ronaldo de Carvalho Raimundo

Doutor em Cirurgia e Traumatologia Buco Maxilo Facial
Faculdade de Odontologia de Pernambuco

RESUMO

O presente relato de caso clínico, descreve um caso raro de primeiro pré-molar superior com três raízes separadas preparado com lima Solla Collors em única sessão no dente 24. Paciente do sexo feminino, com 26 anos de idade, compareceu ao consultório odontológico (MFB endodontia especializada) na cidade de Lauro de Freitas BA, queixando-se de sintomatologia dolorosa no primeiro pré-molar superior esquerdo, dente #24. Ao exame clínico radiográfico, observou-se, luz do canal apenas no terço cervical da raiz, o contorno dos ligamentos periodontais sugeria uma anatomia atípica com possivelmente mais de 2 canais. A instrumentação dos canais radiculares foi feita na medida zero do localizador apical eletrônico: #35.04 (Solla Files) nos canais vestibulares e # 40.04 no canal palatino. A obturação do sistema de canais radiculares foi realizada pela técnica do cone único calibrado associado ao cimento o AH-Plus. Conclui-se o preparo dos canais radiculares com lima Solla Collors, determinou uma modelagem adequada, em dentes com variação anatômica de pré-molar com três raízes.

Palavras-chave: Endodontia. Preparo do canal. Instrumentos rotatórios. Obturação do canal radicular.

1 INTRODUÇÃO

A variação no número de raízes, canais, direção das raízes, depressões longitudinais das raízes, os vários formatos da cavidade pulpar e os problemas na visualização do limite apical por radiografias tornam o procedimento endodôntico desses dentes bastante desafiador. O sucesso endodôntico requer uma compreensão completa da anatomia do canal radicular. A variação no número de raízes, canais, direção da raiz, depressões longitudinais das raízes, os vários formatos da cavidade pulpar e os problemas na visualização do limite apical por radiografias tornam o procedimento endodôntico desses dentes bastante desafiador. (Khan et al. 2024).

Os pré-molares, em sua grande maioria, apresentam duas raízes com 2 canais, porém, em alguns raros casos podem ser encontrados três raízes com três canais, sendo chamados de “mini molares” o que acaba sendo um grande desafio no tratamento endodôntico. De acordo com a literatura, a incidência de segundos pré-molares superiores com três canais radiculares parece ser distribuídos entre regiões específicas do mundo: com a maioria sendo na América do Sul, seguido pelo Oriente Médio e no sul da China. (Almeida Gomes, 2009).

Uma análise da anatomia dentária na radiografia inicial, bem como uma atenção especial às características da anatomia externa, representa requisitos essenciais para garantir a correta identificação de canais extranumerários, embora as anomalias do canal radicular dos primeiros pré-molares superiores apresentem baixa prevalência, elas devem ser detectadas por avaliação cuidadosa para evitar possíveis falhas endodônticas (Casadei et al., 2020).

O sucesso de um tratamento endodôntico requer um conhecimento abrangente da morfologia da raiz e da anatomia do canal radicular juntamente com conhecimento das possíveis variações morfológicas. Dentre as alterações anatômicas mais prevalentes, a anatomia interna é a que mais gera dificuldades durante o preparo do canal radicular e esse fato se deve em grande parte a falta de informação por parte do operador. (Pereira,2021).

A Endodontia assim como as demais áreas da Odontologia está em permanente evolução exigindo por parte de alunos de graduação e profissionais atualização constante que inclui estudo aprofundado e treinamento para se adaptar às novidades disponíveis no mercado. O preparo do canal radicular, em decorrência do aperfeiçoamento das ligas envolvidas no processo de fabricação dos instrumentos endodônticos, sofreu expressivas mudanças nas últimas décadas, alterando consideravelmente o modo como se atua no endodonto. As ligas de memória controlada (CMcontrolled memory) fazem parte dessa nova geração de instrumentos de NiTi representando um enorme salto evolutivo modificando significativamente a abordagem e condução da técnica. Sua

elevada flexibilidade e o tratamento térmico e superficial recebido durante sua fabricação têm demonstrado performance clínica segura. (Boonchoo et al. 2020).

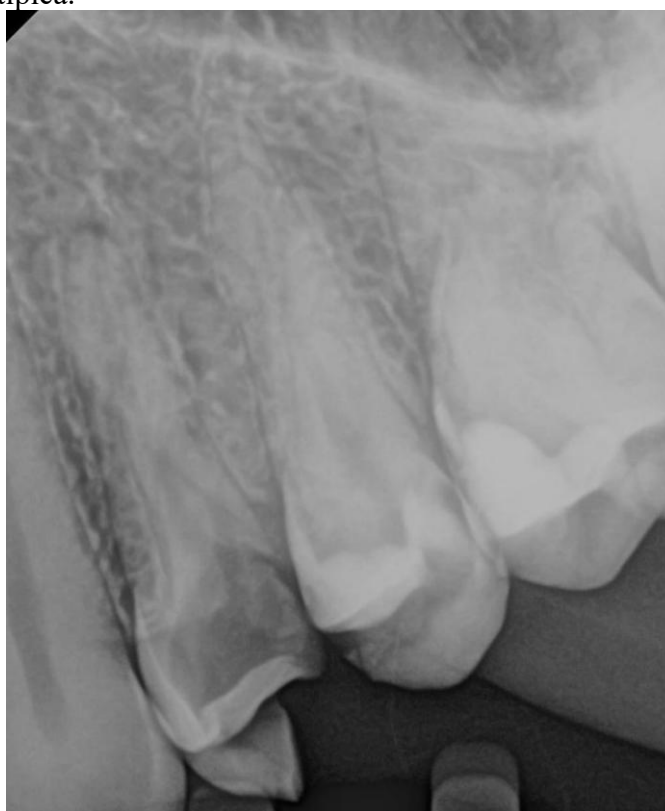O objetivo desse estudo foi o de descrever o tratamento de pré-molar superior portador de três raízes separadas com instrumentação mecanizada.

2 RELATO DO CASO

Paciente do sexo feminino, com 26 anos de idade, compareceu ao consultório odontológico (MFB endodontia especializada) na cidade de Lauro de Freitas BA, queixando-se de sintomatologia dolorosa no primeiro pré-molar superior esquerdo, dente #24.

Ao exame clínico radiográfico, observou-se cárie extensa atingindo a câmara pulpar com perda de toda parede distal. Em relação à anatomia radicular, observou-se, radiograficamente, luz do canal apenas no terço cervical da raiz, o contorno dos ligamentos periodontais sugeria uma anatomia atípica com possivelmente mais de 2 canais. (Figura 1).

Figura 1 - Luz do canal apenas no terço cervical da raiz, o contorno dos ligamentos periodontais sugeria uma anatomia atípica.



No teste de sensibilidade pulpar ao frio, a paciente exibiu resposta positiva e exacerbada e não havia sintomatologia periapical (palpação e percussão). Após o diagnóstico de pulpíte irreversível, a

paciente foi anestesiada, utilizando-se lidocaína a 2% com epinefrina 1:100.000 (DFL). Em seguida, foi realizada a remoção do tecido cariado e levantamento da parede distal com resina direta do tipo opalis flow (FGM). Em seguida, realizou-se o acesso coronário com broca diamantada #1014 (KG Sorensen) e ponta de ultrassom do tipo E8 (Helse). Todo tratamento foi conduzido com magnificação (microscópio aliança).

A exploração inicial dos canais radiculares foi realizada com limas manuais do tipo C Pilot (VDW), e desgaste compensatório com ponta de ultrassom do tipo E8 (Helse) na embocadura vestibular. Neste momento já foi possível, sob magnificação, identificar 2 entradas vestibulares, uma em orientação mesial e a outra em orientação distal.

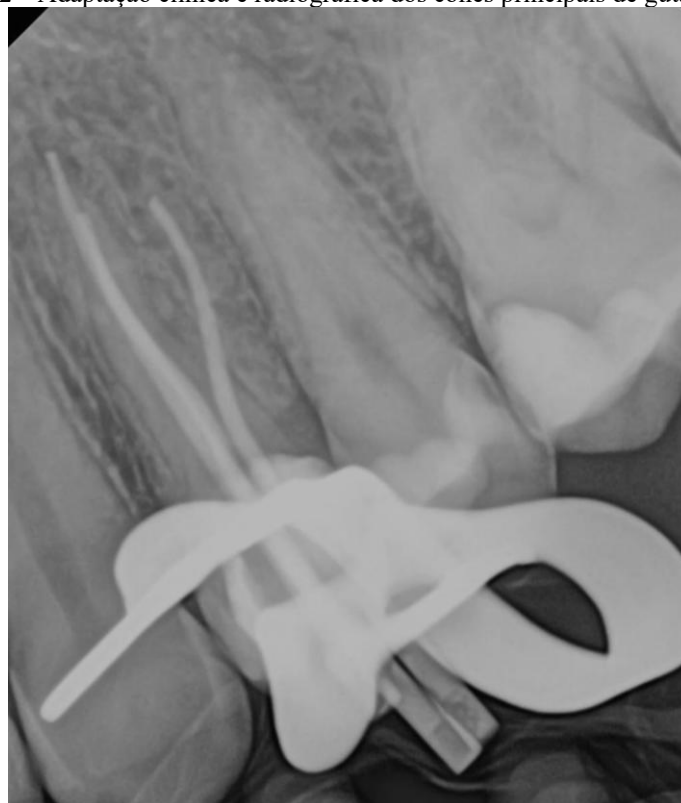O preparo do terço médio-cervical dos canais radiculares, em 17 mm com o instrumento rotatório 25.09 (solla files), uma vez que o comprimento aparente do dente foi de 24 milímetros. Terminado o preparo do terço médio-cervical, foi realizada uma copiosa irrigação com hipoclorito de sódio a 2,5%. Realizou-se então, a odontometria eletrônica com localizador apical da MK Life com instrumento manual #15 (dentsply) nos canais vestibulares e instrumento manual #20 no canal palatino. Foram obtidas as medidas de 25mm no canal palatino e 24 mm nos canais vestibulares.

A instrumentação dos canais radiculares foi feita na medida zero do localizador apical eletrônico na seguinte sequência: 15.04, 20.04, 30.04 e 35.04 (Solla Files) nos canais vestibulares e 25.04, 35.04 e 40.04 (Solla Files) no canal palatino. A cada troca de instrumento foi realizada uma copiosa irrigação com hipoclorito de sódio a 2,5%.

Para remoção da Smear Layer, foi utilizado EDTA a 17% em 3 ciclos com agitação sônica por 30 segundos seguidos de hipoclorito de sódio a 2,5% em 3 ciclos com agitação sônica por 30 segundos nos 3 condutos, como irrigante final, foi utilizado soro fisiológico

A adaptação clínica dos cones principais de guta-percha foram comprovados na radiografia com incidência méso-radial, havendo uma sobreposição da raiz palatina com a méso-vestibular (Figura 2). Nesse momento, realizou-se nova odontometria radiográfica, confirmando o comprimento de trabalho dos dois canais supracitados.

Figura 2 – Adaptação clínica e radiográfica dos cones principais de guta-percha.



A obturação do sistema de canais radiculares foi realizada pela técnica do cone único calibrado associado ao cimento o AH-Plus. O corte da guta-percha foi realizado com termo compactadora (WAK) 1mm abaixo das embocaduras e a compactação da guta-percha feita com condensadores de Shilder.

A radiografia da obturação dos canais foi realizada, determinando a sobreposição dos canais méso-vestibular e palatino (Figura 3). Dessa forma, realizou-se a tomada radiográfica pela técnica de Clarck disto-radial, observando-se as três raízes separadas (Figura 4).

A cavidade de acesso foi limpa com ultrassom e álcool a 70% e blindada com resina do tipo flow nas embocaduras e assoalho, o restante da cavidade foi preenchido com CIV fotopolimerizável (vocco).

Figura 3 – Radiografia méso-radial - a sobreposição dos canais méso-vestibular e palatino.

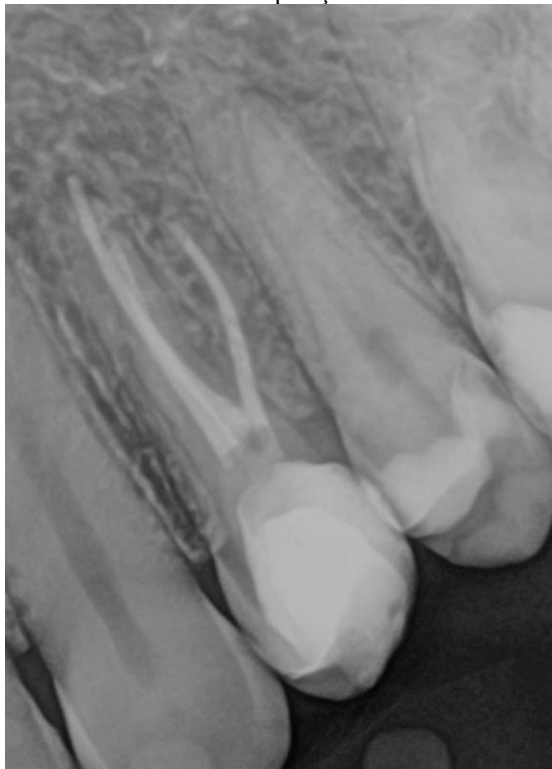
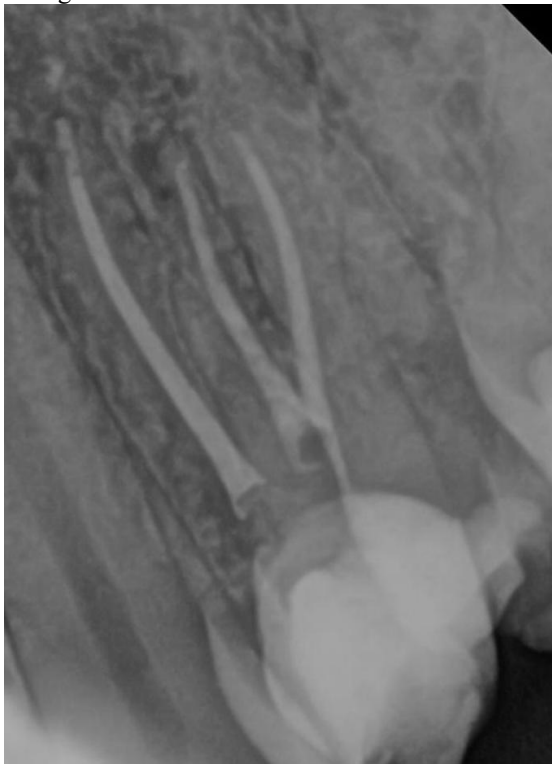
Figura 4 – Radiografia disto-radial - observando-se as três raízes separadas.



3 DISCUSSÃO

O presente relato descreve um primeiro pré-molar com 3 raízes e 3 canais radiculares que pertencem a variações anatômicas pouco frequentes, e um olhar diferenciado é exigido do cirurgião-dentista no momento de resolução do caso, pois seu nível de dificuldade aumenta. Desta forma, o relato para a comunidade científica é importante para que sirva de base para consulta. Pesquisas futuras envolvendo estudos controlados proporcionariam uma compreensão mais abrangente das abordagens de tratamento para casos endodônticos complexos.

Uma tomada radiográfica angulada complementar permite a dissociação dos canais e, conseqüentemente, sua visualização radiográfica, em casos em que as raízes são fusionadas, caso as três raízes forem separadas, a imagem radiográfica é semelhante à de um primeiro molar superior. Devido a essa semelhança anatômica, pré-molares superiores muitas vezes são chamados de mini-molares. (Mathew et al. 2015). Nesse caso, observou-se os três canais radiculares, separadamente, com a incidência disto-radial.

É importante observar o assoalho da câmara pulpar durante a abertura, pois ele pode apresentar vestígios dos tipos de canais radiculares existentes. Se há somente um canal, ele está no centro da câmara pulpar e é relativamente fácil de ser encontrado. Se um orifício for encontrado longe do centro, há maiores possibilidades de haver outro no lado oposto. Quanto mais afastadas as entradas dos canais, maior a chance de estarem separados por todo seu comprimento (Martins, 2011).

A introdução de instrumentos mecânicos de níquel-titânio (NiTi) mudou drasticamente a endodontia clínica nas últimas décadas. Antes do NiTi, era necessário usar mais instrumentos para criar um formato ideal de canal radicular, e muitas abordagens, sequências e técnicas foram desenvolvidas ao longo dos anos. Recentemente, os instrumentos endodônticos de NiTi passaram por uma série de mudanças provocadas por modificações no design, tratamentos de superfície e tratamentos térmicos para melhorar seus resultados de preparação do canal radicular e reduzir os riscos associados à preparação do canal durante o tratamento do canal radicular. O tratamento térmico é uma das abordagens mais fundamentais para melhorar a resistência à fadiga e a flexibilidade dos instrumentos endodônticos de NiTi. Além disso, novas cinemáticas foram desenvolvidas para oferecer maior segurança e eficiência. (Grande et al. 2023).

Considera-se necessário que o operador tenha conhecimento científico e habilidade manual para executar os passos operatórios necessários que tem uma maior curva de aprendizado. Fatores como um bom prognóstico, longevidade do tratamento e, sobretudo, a saúde e função do dente em questão devem ser alcançados. (Travassos et al. 2024). A familiaridade com os sistemas, a habilidade em utilizá-los e o conhecimento das melhores práticas são essenciais para garantir um retratamento

eficaz e seguro. A formação contínua, juntamente com, a atualização sobre as mais recentes técnicas e tecnologias, é uma abordagem valiosa para profissionais que buscam resultados de alta qualidade. No presente caso, o operador é especialista em endodontia a mais de 10 anos e com bastante habilidade em realizar instrumentação com limas que foram lançadas no mercado odontológico.

O conhecimento e compreensão das alterações morfológicas e variações anatômicas presentes nos sistemas radiculares, assim como o uso de instrumentos minimamente invasivos, mantendo a forma original do espaço pulpar, preservando o máximo da estrutura dentária remanescente possível, possibilitou resultados satisfatórios, apresentando sucesso no tratamento endodôntico do pré-molar superior, pode influenciar e contribuir significativamente para um tratamento endodôntico. Por isso, nesse caso optou-se, pelas imas do sistema Solla, lançadas no mercado com características de alta flexibilidade e baixa conicidade

A determinação de um correto comprimento de trabalho durante o preparo do canal radicular é fundamental para se promover o reparo dos tecidos periapicais. O método mais utilizado até hoje para determinação da odontometria é o radiográfico. Porém, devido às limitações dessa técnica – imagem bidimensional de estrutura tridimensional, distorção de imagens, sobreposição de estruturas anatômicas, exposição à radiação, falhas na interpretação, busca-se, cada vez mais, por alternativas que auxiliem na determinação do comprimento de trabalho ideal. Por isso, nesse estudo, utilizou-se o localizador apical foraminal.

O cimento endodôntico é um material em estado plástico que auxilia na obturação do canal radicular, pois tem o objetivo de preencher e selar o espaço entre os cones de guta-percha e entre estes e as paredes dentinárias. É de grande importância que o cimento seja fácil de ser levado ao canal, tenha tempo de trabalho satisfatório e que possua propriedades físico-químicas satisfatórias para um correto selamento, sendo indispensável que seja bem tolerado pelos tecidos do periápice. (Souza et al., 2001). No presente caso, utilizou-se o cimento AH-Plus.

4 CONCLUSÃO

Conclui-se o preparo dos canais radiculares com lima Solla Collors, determinou uma modelagem adequada, em dentes com variação anatômica de pré-molar com três raízes.

REFERÊNCIAS

ALMEIDA-GOMES F, DE SOUSA BC, DE SOUZA FD, DOS SANTOS RA, MANIGLIA-FERREIRA C . Unusual anatomy of maxillary second premolars. Eur J. Dentp.:145-9, 2009.

BOONCHOO K, LEELATAWEEWUD P, YANPISET K, JIRARATTANASOPHA V. Simplify pulpectomy in primary molars with a single-file reciprocating system: a randomized controlled clinical trial. Clin Oral Investig. 2020; 24(8):2683-2689.

CASADEI, B. A., LARA-MENDES, S., BARBOSA, C., ARAÚJO, C. V., DE FREITAS, C. A., MACHADO, V. C., & SANTA-ROSA, C. C. Access to original canal trajectory after deviation and perforation with guided endodontic assistance. Australian endodontic journal, v. 46,n.1,p. 101–106, 2020.

GRANDE, N.M. CASTAGNOLA, R. MINCIACCHI, I. MARIGO, L. PLOTINO, G. A review of the latest developments in rotary NiTi technology and root canal preparation. Autralian Dental Jorunal v.68, n.1, p. 24-38, 2023.

KHAN, D., AHMED A., SABANA HAQ, S. et al. Endodontic Treatment Of Upper First Premolar With 3 Canals- Case Report. Journal of Rawalpindi Medical College, 2024, v. 28, n.2, p. 352-55.

MARTINS, J. N. R. Primeiro pré-molar superior com três canais: diagnóstico e tratamento – quatro casos clínicos. Revista Portuguesa de Estomatologia, Medicina Dentária e Cirurgia Maxilofacial, v. 52, n. 1, p. 43-51, 2011.

MATHEW, J.; DEVADATHAN, A.; SYRIAC, G.; SHAMINI, S. Root canal treatment of a maxillary first premolar with three roots. Journal Of Pharmacy And Bioallied Sciences, v. 7, n. 6, p. 746- 748, 2015.

PEREIRA, C. Tratamento Endodôntico em sessão única de pré-molar superior com três canais: relato de caso. Monografia apresentada ao programa de pós- graduação em Odontologia - Faculdade Sete Lagoas, Salvador, 2021, 38f.

SOUZA V, NERY MJ, RODRIGUES RR, DEZAN JUNIOR E, SCANACAVACCA P, MUNHOZ AC. Avaliação do selamento marginal apical obtido com alguns cimentos endodônticos. Arq Ciênc Saúde Unipar, v. 5, n., 2001.

TRAVASSOS, R. M. et al. Preparo do canal radicular do canino superior com Lima Solla Collors Rotatórias. Brazilian Journal of Implantology and Health Sciences, v.6, n.11,p.334-341 (2024).