


COLECTOMIA TOTAL DEVIDO RETOCOLITE ULCERATIVA RECIDIVANTE: UM RELATO DE CASO

 <https://doi.org/10.56238/arev7n3-001>

Data de submissão: 03/02/2025

Data de publicação: 03/03/2025

Anne Kareninne Domingos de Matos

Discente de Medicina (Ensino superior incompleto)
Centro Universitário barão de Mauá

Luana Gabrielly Rodrigues Silva

Discente de Medicina (Ensino superior incompleto)
Centro Universitário barão de Mauá

Yasmin Carolina Pereira

Discente de Medicina (Ensino superior incompleto)
Centro Universitário barão de Mauá

Mariane Tonin Jatobá

Pós-graduada
Centro Universitário Barão de Mauá

RESUMO

A Retocolite Ulcerativa RCU e a Doença de Crohn (DC) são as principais formas de Doenças Inflamatórias Intestinais (DII). Morfologicamente, a RCU se diferencia da DC pela continuidade e uniformidade da inflamação que acomete a mucosa doente, não havendo partes intercaladas de tecido sadio, resultante de lesões ulceradas e erosões superficiais, além de acometer principalmente as porções finais do intestino grosso. Ainda, esta é considerada uma doença progressiva devido à alta probabilidade de dismotilidade intestinal, disfunção anorretal, possibilidade de colectomia e câncer colorretal. A terapêutica da RCU é baseada na terapia step-up ou terapia top-down, com uso de indução de corticosteroides e manutenção de imunobiológicos, contudo, pacientes refratários ao tratamento ainda necessitam de cirurgia, seja por falha terapêutica ou por desenvolvimento neoplásico. Paciente, masculino, 36 anos, com histórico de RCU desde 2010, inicialmente tratado como DC com aminossalicilatos, mas com perda de resposta ao tratamento após meses de terapêutica. Por isso, foram introduzidos imunossuppressores, o que desencadeou duas pancreatites medicamentosas. Posteriormente, iniciou-se o uso de corticoides e imunobiológicos, com melhora dos sintomas, porém com perda de resposta ao tratamento crônico e desenvolvimento de corticodependência. Durante os anos de acompanhamento com o proctologista, todas as colonoscopias anuais apresentavam impressões diagnósticas de RCU em atividade leve a moderada, sem remissão. Em 2021, as lesões foram estadiadas de acordo com a classificação clínica de Mayo (score 2), a classificação de Montreal (E3 e S2) e índice de gravidade Truelove-Witts (grave). Ademais, paciente começou a apresentar manifestações extraintestinais como lesões dermatológicas, afetando ainda mais sua qualidade de vida. Após 13 anos de evolução progressiva dos sintomas e sem boa resposta aos tratamentos propostos, foi realizada uma proctocolectomia total com bolsa ileal, obtendo melhora da qualidade de vida do paciente. Conclui-se que a RCU é uma doença inflamatória intestinal com vários espectros, e que casos graves afetam negativamente a qualidade de vida dos pacientes. O paciente em questão apresenta um caso grave e refratário ao uso de terapias iniciais, mantendo períodos de recidivas mesmo após otimização da terapêutica. Desse modo, fez-se necessária intervenção cirúrgica de

proctocolectomia total com bolsa ileal, a qual impactou diretamente a qualidade de vida do paciente. Assim, nota-se que novos estudos são necessários para o desenvolvimento de medicamentos capazes de agir nos casos graves e nos refratários aos tratamentos tradicionais, além de novas análises acerca do uso de intervenção cirúrgica precocemente.

Palavras-chave: Retocolite Ulcerativa Recidivante. Doença Inflamatória Intestinal. Colectomia Total.

1 INTRODUÇÃO

A Retocolite Ulcerativa (RCU) e a Doença de Crohn (DC) são as principais formas de Doenças Inflamatórias Intestinais (DII) as quais acarretam consequências significativas na qualidade de vida dos pacientes na medida em que surgem as recidivas, sejam elas clínicas ou endoscópicas, acometendo principalmente pacientes jovens (SOUZA et al., 2002).

Por definição, a RCU é uma doença inflamatória crônica que acomete principalmente as porções finais do intestino grosso, sendo elas o cólon esquerdo, sigmoide e o reto (HOULI; NETTO, 1984). Morfologicamente, a RCU se diferencia da DC pela continuidade e uniformidade da inflamação que acomete a mucosa doente, não havendo partes intercaladas de tecido sadio, resultante de lesões ulceradas e erosões superficiais (MISZPUTEN, 2009).

A etiologia ainda não é totalmente esclarecida pelos epidemiologistas, mas acredita-se que a RCU tenha como causa componentes multifatoriais, como fatores ambientais étnicos e genéticos, sendo este último fator o principal, por se tratar de uma doença autoimune e por impactar na formação e composição da microbiota intestinal dos indivíduos nas primeiras fases da vida (CURY; MOSS, 2011). Além disso, costuma ser insidiosa e manifesta-se com períodos sintomáticos e períodos de remissão, apesar de que estes não necessariamente indicam controle da doença (MISZPUTEN, 2009).

A respeito da epidemiologia da RCU observa-se que maiores incidências na Europa e na América do Norte em detrimento da Ásia e do Oriente Médio, por exemplo, que apresentaram uma relação pessoas-ano até 3 vezes menor quando comparadas a esses continentes e reforçando uma tendência a ser menos frequentes em países subdesenvolvidos, apesar de um aumento global da prevalência das doenças inflamatórias intestinais no mundo. Entende-se que esse crescimento tenha relação com a industrialização dos países, dada a implicação do componente socioambiental na etiologia da mesma (MOLODECKY et al., 2012).

No âmbito da clínica, a retocolite se expressa desde uma forma mais branda até formas bem graves, variando entre diarreia intensa, presença de muco e sangue nas fezes, tenesmo, incontinência e urgência para defecar e outros sintomas do trato gastrointestinal concomitantemente como náuseas, vômitos, febre, hiporexia, dor e distensão abdominal (TEIXEIRA; HOSNE; SOBRADO, 2015). Somado a isso, essa patologia também pode ser sistêmica com manifestações extra intestinais e acometimento ocular, dermatológico, hepático, hematológico e nefropático (HOULI; NETTO, 1984) e causar complicações agudas, as quais destacam-se sangramento leve e hemorragia maciça caso haja perfuração das alças; colite fulminante e megacólon tóxico em pacientes com frequência evacuatória superior a 10 vezes por dia, sintomas locais e de toxicidade sistêmica e, conseqüentemente ou não a

essa complicação, a perfuração do cólon, podendo evoluir para peritonite aguda e cronicamente com câncer de colorretal (PEPPERCORN; KANE, 2020).

Nesse cenário, a partir das manifestações clínicas, foi proposto, pela Classificação de Montreal, delinear as formas da doença de duas formas, sendo elas pela extensão da inflamação da mucosa intestinal a nível histológico, radiográfico ou endoscópico e por critérios de gravidade. Assim, a classificação por extensão compreende a proctite ulcerosa que se limita ao reto, a retocolite ulcerativa distal que acomete a região distal colorretal e a flexura esquerda e a pancolite que acomete todo o colon. Do mesmo modo, a RCU também é classificada por critérios de gravidade que consistem em 4 categorias: a RCU em remissão clínica, ou seja, sem sintomas; a RCU leve que é a forma clássica da doença; a RCU moderada determinada pela frequência de 4 evacuações por dia e mínimas manifestações de toxicidade sistêmica e, por último, a RCU grave definida por, no mínimo 6 evacuações por dia associada a febre, taquicardia, anemia e VHS elevado. Destarte, delimitar as manifestações dessa forma tem sido útil na definição de tratamento e prognóstico dos pacientes, mesmo que essas classificações se limitem apenas a antever a evolução da inflamação a um curto prazo (SILVERBERG et al., 2005).

Com relação ao tratamento, existem duas formas de abordagem: a terapia “step-up”, que consiste em iniciar gradativamente a terapêutica com drogas corticosteroides e salicilatos e posteriormente introduzir os imunomoduladores como a azatioprina e o metotrexato. Por último, deve-se introduzir os agentes biológicos quando há refratariedade da doença como por exemplo, o anti-TNGF Infiximabe associado as ciclosporinas, os quais têm-se demonstrado úteis para postergar uma colectomia precoce em paciente com recidivas, apesar de seus efeitos colaterais e reduziram as graves crises de retocolite nos últimos 30 anos. Aliado a isso, tem-se a terapia conhecida como “top-down” que consiste em alocar determinados tipos de drogas, antes destinadas a pacientes refratários ao tratamento, como primeira linha para esse tipo de manifestação da RCU. Vale ressaltar também que os corticosteroides intravenosos são o tratamento de indução de RCU grave, porém não são indicados no tratamento de manutenção das DII. (BAUDET et al., 2008; TEIXEIRA et al., 2008).

Em suma, sabe-se que o tratamento precoce com imunossupressores e agentes biológicos reduzem as taxas de colectomia nos pacientes de RCU (BURISCH; MUNKHOLM, 2013). Nesse sentido, dada a importância do tema frente ao impacto das manifestações clínicas na qualidade de vida dos portadores, este trabalho irá elucidar um caso de retocolite Ulcerativa não responsiva à terapêutica habitual, o que culminou em uma proctocolectomia total com bolsa ileal e, por meio deste, tem-se como objetivo de reforçar a necessidade de novos estudos e seletivo manejo dos pacientes a fim de

definir a melhor ocasião da colectomia aliada à responsividade ou não da terapêutica convencional (BAUDET et al., 2008).

2 RELATO DE CASO

Paciente V.S.C, masculino, 36 anos, procurou atendimento médico em setembro de 2022 referindo histórico de retocolite ulcerativa (RCU), há 10 anos. Refere que em 2010 apresentou cólica, diarreia, perda ponderal, hematoquezia e fezes com muco, tendo sido tratado inicialmente como Doença de Crohn (DC). Refere que fez uso de sulfassalazina em torno de 2 anos, porém teve perda de resposta ao tratamento por volta do oitavo mês da doença. Foi realizada uma colonoscopia em 2010 com impressão diagnóstica de Retocolite Ulcerativa leve à esquerda. Em 2011, repetiu-se a colonoscopia total, com diagnóstico de pancolite ulcerativa em atividade.

Em 2012, foi optado por iniciar a Mesalazina, porém o paciente apresentou efeitos colaterais e parou de tomar sob orientação médica. A colonoscopia realizada indicou pancolite moderada. Já entre 2013 e 2014, iniciou tratamento com Azatioprina, durante aproximadamente 2 anos, quando interrompeu após apresentar pancreatite medicamentosa com internação de duração de 15 dias. Novamente, foi realizada uma colonoscopia, a qual indicou uma pancolite e ileíte difusas em atividade moderada.

Em 2016, apresentou novo quadro de pancreatite e foi iniciado pulsoterapia, com corticoddependência (prednisona por 4 meses). Após esse quadro, foi optado pelo início do biológico Infliximabe, com boa resposta durante 1 ano de tratamento. Em 2017, foi-se repetido o exame de colonoscopia, com hipótese diagnóstica de pancolite ulcerativa crônica com atividade moderada a grave.

Em 2018 começou novamente uma perda de resposta à terapia, alegando sentir cólicas, com sangramentos ocasionais por volta de julho de 2018, sendo iniciado uma nova terapia com Adalimumabe até julho de 2019. As colonoscopias realizadas em ambos os anos tiveram impressão diagnóstica de RCU. Nessa época, referiu perda ponderal significativa de 10 Kg em 6 meses, associado a diarreia, hematoquezia e hábito intestinal com evacuações em torno de 10 a 15 vezes por dia, tendo grande perda da qualidade de vida. Foi optado por realizar nova pulsoterapia e solicitado aplicação de Vedolizumabe.

Em setembro de 2019, estava em uso de 1 ampola a cada 8 semanas, porém devido a piora do padrão colonoscópico associado a corticoddependência foi solicitado otimização da dose para 1 ampola a cada 4 semanas. Em novembro, após a aplicação do medicamento (dose de indução), apresentou

melhora da qualidade de vida, diminuição do número de evacuações, melhora da diarreia e astenia, e ganho de peso. Além disso, alegava ter dores nas articulações, entretanto sem lesões dermatológicas.

Em 2021, paciente dependente de corticoide iniciou novo ciclo devido à crise recente (exames laboratoriais indicando proteína caprotectina acima de 800), com melhora do padrão evacuatório para 4 a 5 vezes por dia. Todavia, ao realizar desmame do mesmo, paciente regrediu hábito intestinal para 20 vezes por dia com diarreia, mas sem hematoquezia e com melhora da dor abdominal. Paciente com lesões dermatológicas em seguimento com dermatologista. Nessa época, as lesões foram estadiadas de acordo com as classificações de Mayo, Montreal e Truelove-Witts:

- Classificação clínica de Mayo: escore 2.
- Classificação monteral E3 (extensa- pancolite), S2 (colite moderada).
- Índice de gravidade Truelove-Witts: grave.

Dessa forma, paciente apresentava corticodependencia, com perda de resposta a medicação (Vedolizumabe), sem qualidade de vida e hábito intestinal em torno de 10-15 vezes por dia. Além disso, quando tentado desmame de corticoide, apresentou piora do padrão endoscópico, clínico e laboratorial, com calprotectina acima de 800. Portanto, foi solicitado troca de medicação para biológico que inibe a bioatividade da IL-12 e da IL-23 humanas, impedindo que essas citocinas se liguem ao seu receptor proteico IL-2 beta1 expresso na superfície das células do sistema imunológico Ustequinumabe. Foi solicitado aplicação de Ustequinumabe 90 mg, 1 ampola a cada 8 semanas.

Paciente retornou em consulta, em setembro de 2022, mantendo terapia recomendada anteriormente, com orientações para iniciar budesonida por 8 semanas. Caso não houvesse melhora clínica/endoscópica/laboratorial, teria indicação cirúrgica.

Paciente foi submetido a proctocolectomia total com bolsa ileal (Figura 2).

Figura 1. Imagens da colonoscopia realizada em 13/05/2022.

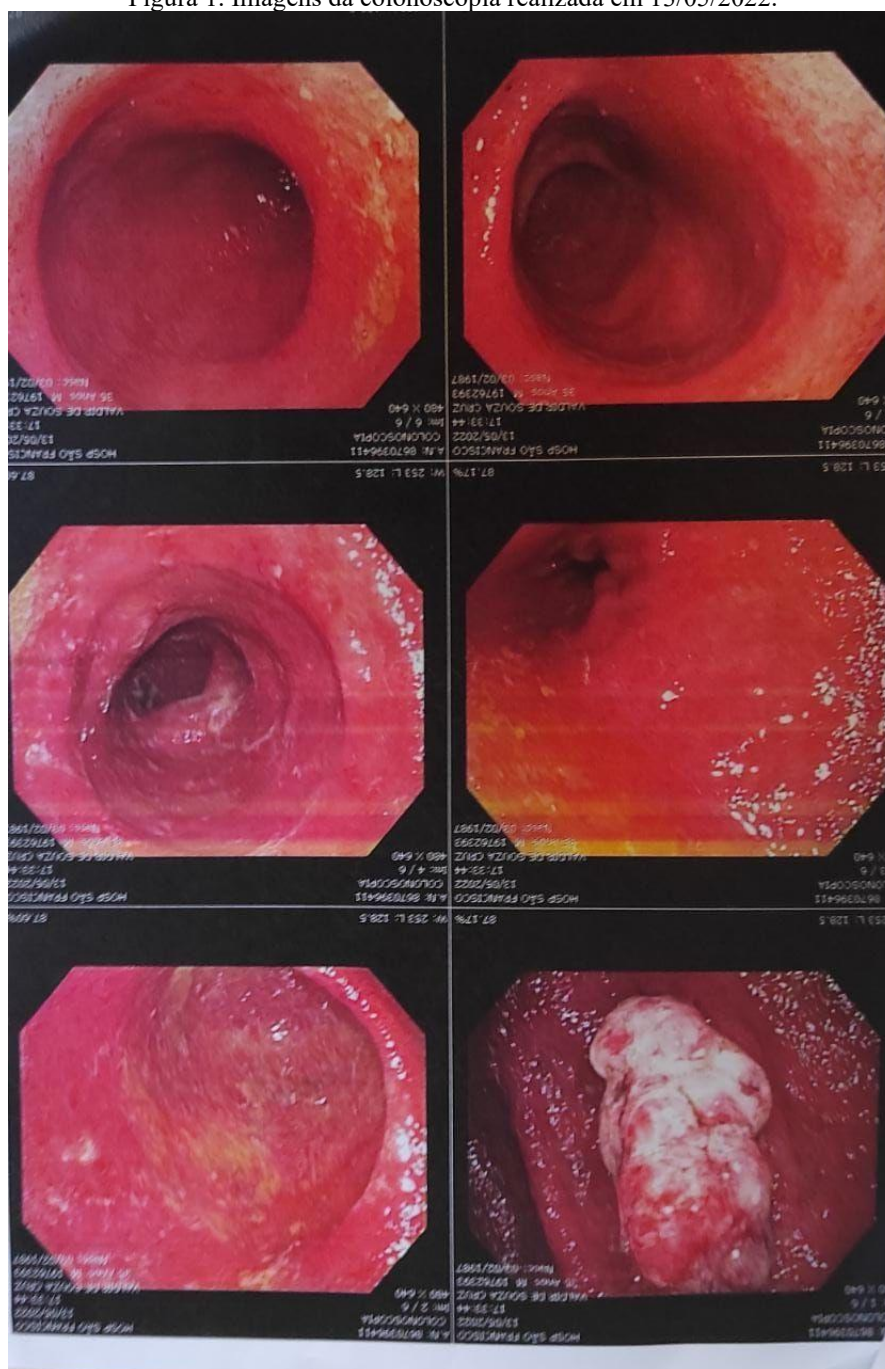
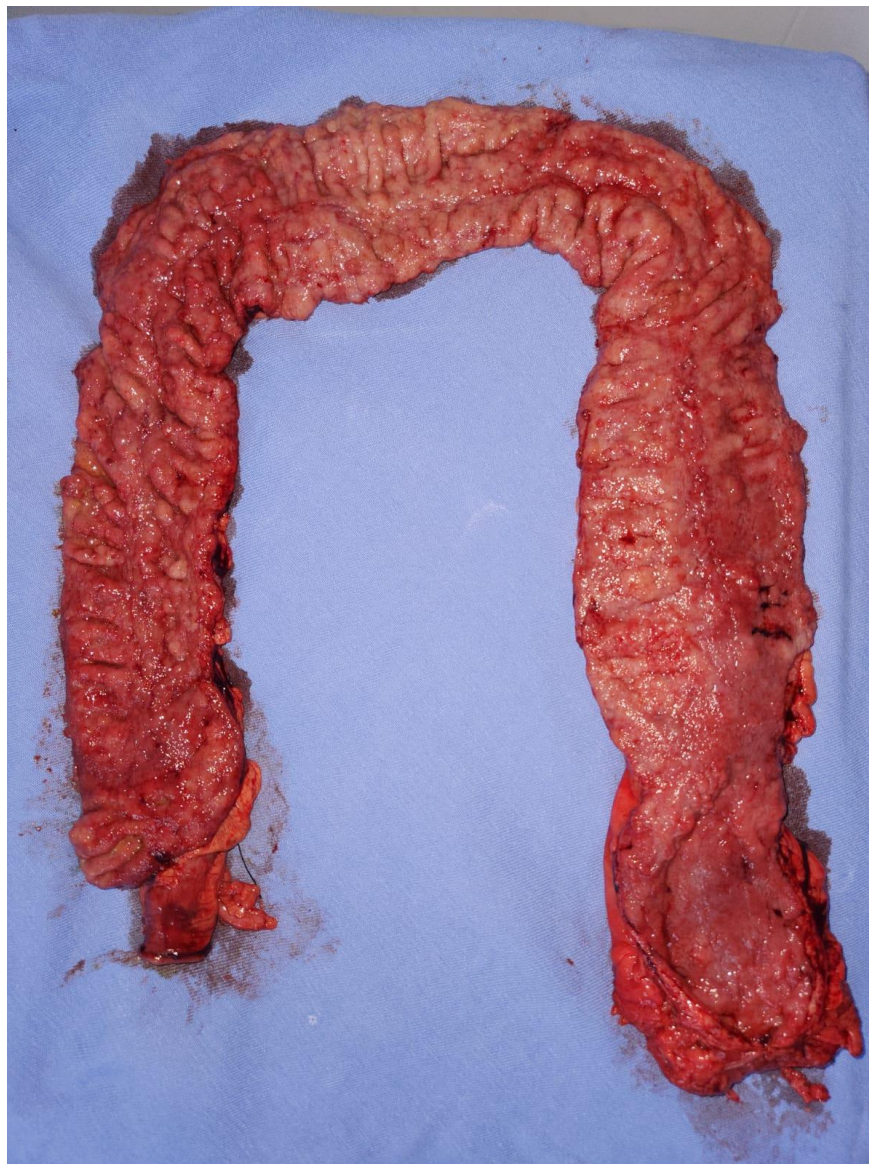

Figura 2. Produto de proctocolectomia total por retocolite ulcerativa idiopática ativa e difusa de moderada e acentuada intensidade.



3 DISCUSSÃO

A RCU inicia-se com uma disfunção epitelial da estrutura do intestino, causada pela quebra da barreira intestinal decorrente da mudança da microbiota e da redução da camada de muco, o qual é responsável pela proteção contra estresse mecânico e químico. Isso, promove a ativação das células de defesa, como macrófagos e neutrófilos, além dos mediadores inflamatórios, o que promove uma cascata de inflamação e, devido a ineficácia da reparação e o constante estímulo inflamatório, cria-se um ritmo crônico, levando à caracterização da doença (KOBAYASHI et al., 2020; VAN KLINKEN et al., 1999).

O diagnóstico é clínico e auxiliado por exames complementares, como análise por colonoscopia, endoscopia e histologia. Na RCU, quando explorada macroscopicamente, é encontrada

inflamação crônica e difusa de forma contínua, envolvendo, o cólon, principalmente, o segmento do reto. Na mucosa há úlceras superficiais e com aspecto granular, pode-se encontrar, em casos graves, úlceras ultrapassando a mucosa e perfurando a muscular da mucosa, além de pólipos inflamatórios que crescem na mucosa lesionada. Quando há RCU crônica, visualiza-se fibrose na mucosa e na submucosa formando ou não estenoses benignas no local (LANGNER et al., 2014).

Em relação ao corte microscópico, na RCU, as células inflamatórias estão limitadas à camada da mucosa, distribuídas globalmente e concentram-se e em direção ao reto. As células plasmáticas estão distribuídas na base das criptas e na muscular da mucosa, os neutrófilos adentram a lâmina própria ou as criptas, causando abscesso de criptas, as quais tem arquitetura e densidade deformadas (CHUTKAN et al., 2002; LANGNER et al., 2014).

O mecanismo de ação dos fármacos usados no tratamento da retocolite ulcerativa é atuar no epitélio lesionado, visando reduzir a progressão da doença, a qual, se negligenciada, pode evoluir para estenoses intestinais, disfunção motora, neoplasia e necessidade de intervenção cirúrgica. Nesse sentido, o tratamento ampliou-se no decorrer dos anos, iniciado com foco apenas no controle sintomático e, agora, atuando no reparo do revestimento epitelial e conjuntivo, o que contribuiu para redução dos riscos de complicações, de hospitalizações e de tumor colorretal (KOBAYASHI et al., 2020).

O tratamento varia de acordo com o grau de lesão da mucosa, da distribuição e do padrão da doença, incluindo episódios prévios e uso de medicamentos, por isso, deve ser individualizado para cada paciente, embora, possuem a mesma finalidade: cessar qualquer hemorragia que esteja acontecendo e acelerar o processo de cicatrização da ulceração até que seja possível, posteriormente, permanecer sem o uso de corticoides (BRASIL, 2021; GALLO et al., 2018).

Nessa perspectiva, como opções farmacêutica, tem-se o uso de aminossalicilatos/5-ASA — por via oral ou retal —, corticosteróides, imunossupressores, medicamentos biológicos e inibidores da Janus Kinase (JAK) — recentes e ainda sob estudos. Os aminossalicilatos/5-ASA (sulfassalazina e mesalazinas) são escolhas para RCU leves a moderadas e em doenças limitadas ao reto, apenas a terapia tópica demonstra resultados, porém a terapia combinada é mais efetiva, sendo essa o tratamento inicial quando há acometimento extenso. Nesse sentido, os corticoides são usados como alternativa, na indução da resposta terapêutica, para pacientes que não obtiveram melhora com os aminossalicilatos ou que possuem RCU moderada a grave, sendo a prednisona uma das drogas de escolha inicialmente (BRASIL, 2021; HARBORD et al., 2017).

Ainda, o uso de corticosteróides no tratamento foi responsável pela mudança na história natural da doença, reduzindo a mortalidade, antes descrita na literatura, em até 50% dos pacientes com o

diagnóstico de RCU. Todavia, o uso dessa classe medicamentosa, está relacionado com o aparecimento de efeitos colaterais diversos, entre as mais comuns estão o desenvolvimento de doenças ortopédicas e metabólicas. Hoje, é a terapia medicamentosa padrão ouro, já a introdução dos imunossupressores — azatioprina substituída pela prednisona — e dos biológicos, a exemplo, os anticorpos monoclonais são reservados para pacientes que não obtiveram resposta terapêutica eficaz, sendo os anticorpos monoclonais (infiximabe), recomendado se falha terapêutica ao uso da azatioprina. O modo de alterar as medicações progressivamente é conhecida como “step-up”, já quando as drogas biológicas são as primeiras receitadas, chama-se “top-down”. (BRASIL, 2021; BURRI et al., 2020; FRÓES, 2012; HARBORD et al., 2017; KOBAYASHI et al., 2020).

Quanto mais precocemente o diagnóstico é realizado, melhor são as respostas imunológicas ao tratamento medicamentoso proposto, impactando, diretamente, na qualidade de vida. Contudo, cerca de 10 a 30% dos indivíduos irão necessitar de internação para discutir abordagem cirúrgica, sendo o motivo uma colite aguda grave — seja por um quadro sindrômico de abdome agudo perforativo ou hemorrágico —, pela retocolite ulcerativa refratária, mesmo sob tratamento adequado com anticorpos monoclonais, como foi o caso do paciente relatado no caso, e quando há neoplasia associada (GALLO et al., 2018; UNGARO et al., 2019).

Diante disso, comumente, há técnicas cirúrgicas comumente usadas nessas três situações. A proctocolectomia reconstrutiva com anastomose bolsa ileal-anal é um dos procedimentos factível, e escolhida em pacientes que possuem esfíncter funcional e não apresentam fatores de risco graves para complicações, uma vez que essa técnica cirúrgica evita a necessidade de colostomia permanente. Geralmente, é a cirurgia de escolha em pacientes com RCU refratária, como no paciente do relato, polipose adenomatosa familiar ou tumores malignos do cólon (GALLO et al., 2018; REMZI et al., 2017).

A colectomia subtotal com ileostomia à Brook é outra técnica cirúrgica possível em pacientes com retocolite ulcerativa refratária, principalmente, nos que apresentam lesões malignas no reto. Contudo, dois pontos negativos importantes são o estoma permanente para o paciente e a possibilidade de fistulas (GALLO *et al.*, 2018).

Ainda, a colectomia total com anastomose ileorretal geralmente é uma técnica menos usada, porém pode ser feita como alternativa para a proctocolectomia reconstrutiva. É indicada, principalmente, para pacientes com câncer de colorretal metastático (GALLO *et al.*, 2018).

Ademais, faz-se obrigatório, por parte da equipe médica e multidisciplinar, a orientação acerca das possíveis complicações cirúrgicas, como inflamação da alça intestinal do delgado, infertilidade,

incontinência fecal, aumento da frequência de evacuação e disfunção sexual (BAKER et al., 2020; KUCHARZIK et al., 2020).

Por fim, para melhor prognóstico da doença, novas pesquisas continuam investindo nos estudos acerca da atuação dos receptores de esfingosina-1-fosfato, inibidores de JAK, integrinas antileucocitárias, novos anticorpos monoclonais e até transplante de microbiota fecal. Entretanto, ainda são necessários mais experimentos para consolidar a importância desses biomarcadores e suas eficácias na fisiopatologia da doença individualizada para cada pessoa. Torna-se necessário esses dados para que seja possível alcançar um tratamento precoce e mais abrangente, reduzindo a demanda por intervenção cirúrgica nos pacientes (DANESE, 2020; SEGAL *et al.*, 2021).

4 CONCLUSÃO

Conclui-se que a RCU é uma doença inflamatória intestinal com vários espectros e que casos graves, bem como refratários e de longa data, afetam negativamente a qualidade de vida dos pacientes, necessitando de acompanhamento médico e tratamentos rigorosos. O paciente em questão apresenta um caso grave, com evolução de mais de 10 anos, e refratário ao uso de terapias iniciais como aminossalicilatos, corticosteróides e imunossupressores, mantendo períodos de recidivas mesmo após introdução de medicamentos biológicos. Devido a isso, foi necessário a realização cirúrgica de proctocolectomia total + bolsa ileal, impactando diretamente na qualidade de vida do mesmo. Portanto, nota-se que são necessários novos estudos para desenvolvimento de medicamentos capazes de agir em casos graves e refratários aos tratamentos tradicionais, por meio de novas pesquisas que abordem os benefícios e malefícios de realizar intervenções cirúrgicas precoces, com objetivo de melhorar a qualidade de vida dos pacientes.

REFERÊNCIAS

BAKER, D. M.; et al. A systematic review and meta-analysis of outcomes after elective surgery for ulcerative colitis. *Colorectal Disease*, [S.L.], v. 23, n. 1, p. 18-33, set. 2020. Wiley. Disponível em: <<http://dx.doi.org/10.1111/codi.15301>>. Acesso em 04 de dezembro de 2024.

BAUDET, Agnes; et al. Severe ulcerative colitis: present medical treatment strategies. *Expert Opinion on Pharmacotherapy*, v. 9, n. 3, p. 447-457, 2008. Disponível em: <<https://www.tandfonline.com/doi/abs/10.1517/14656566.9.3.447>>. Acesso em 04 de dezembro de 2024.

BRASIL. Protocolo Clínico e Diretrizes Terapêuticas de Retocolite Ulcerativa. Brasília: Ministério da Saúde, 2021. Disponível em: https://www.gov.br/conitec/pt-br/midias/relatorios/2021/20211230_relatorio__pcdt_retocolite_ulcerativa.pdf>. Acesso em 04 de dezembro de 2024.

BURISCH, Johan; MUNKHOLM, Pia. Inflammatory bowel disease epidemiology. *Current opinion in gastroenterology*, v. 29, n. 4, p. 357-362, 2013. Disponível em: <https://journals.lww.com/co-gastroenterology/Abstract/2013/07000/Inflammatory_bowel_disease_epidemiology.4.aspx>. Acesso em 04 de dezembro de 2024.

BURRI, Emanuel; et al. Treatment Algorithm for Mild and Moderate-to-Severe Ulcerative Colitis: an update. *Digestion*, [S.L.], v. 101, n. 1, p. 2-15, 2020. S. Karger AG. Disponível em: <<http://dx.doi.org/10.1159/000504092>>. Acesso em 04 de dezembro de 2024.

CURY, Dídia Bismara; MOSS, Alan Colm. Doenças Inflamatórias Intestinais-Retocolite Ulcerativa e Doença de Crohn. Editora Rubio, 2011. Disponível em: <<https://books.google.com.br/books?hl=pt-BR&lr=&id=yg-9AwAAQBAJ&oi=fnd&pg=PT6&dq=Doen%C3%A7as+Inflamat%C3%B3rias+Intestinais+Retocolite+Ulcerativa+e+Doen%C3%A7a+de+Crohn+Por+D%C3%ADdia+Bismara+Cury,+Alan+Colm+Moss&ots=XNRKXTqrq0&sig=dPOcvwdnw-A52E31S7BxQj3HitY#v=onepage&q=Doen%C3%A7as%20Inflamat%C3%B3rias%20Intestinais%20-%20Retocolite%20Ulcerativa%20e%20Doen%C3%A7a%20de%20Crohn%20Por%20D%C3%ADdia%20Bismara%20Cury%2C%20Alan%20Colm%20Moss&f=false>>. Acesso em 04 de dezembro de 2024.

CHUTKAN, Robynne; et al. Colonoscopy in inflammatory bowel disease. *Gastrointestinal Endoscopy Clinics Of North America*, [S.L.], v. 12, n. 3, p. 463-483, jul. 2002. Elsevier BV. Disponível em: <[http://dx.doi.org/10.1016/s1052-5157\(02\)00007-7](http://dx.doi.org/10.1016/s1052-5157(02)00007-7)>. Acesso em 04 de dezembro de 2024.

DANESE, Silvio. New Drugs in the Ulcerative Colitis Pipeline: prometheus unbound. *Gastroenterology*, [S.L.], v. 158, n. 3, p. 467-470, fev. 2020. Elsevier BV. Disponível em: <<http://dx.doi.org/10.1053/j.gastro.2019.12.011>>. Acesso em 04 de dezembro de 2024..

FRÓES, Renata de S. B.. Tratamento Convencional na Doença Inflamatória Intestinal. *Revista do Hospital Universitário Pedro Ernesto*, Rio de Janeiro, v. 11, n. 4, p. 1-9, nov. 2012.

GALLO, Gaetano et al. Surgery in ulcerative colitis: when? how?. *Best Practice & Research Clinical Gastroenterology*, [S.L.], v. 32-33, p. 71-78, fev. 2018. Elsevier BV. Disponível em: <<http://dx.doi.org/10.1016/j.bpg.2018.05.017>>. Acesso em 04 de dezembro de 2024..

HARBORD, Marcus; et al. Third European Evidence-based Consensus on Diagnosis and Management of Ulcerative Colitis. Part 2: current management. *Journal Of Crohn'S And Colitis*, [S.L.], v. 11, n. 7, p. 769-784, 28 jan. 2017. Oxford University Press (OUP). Disponível em: <<http://dx.doi.org/10.1093/ecco-jcc/jjx009>>. Acesso em 04 de dezembro de 2024..

HOULI, Jacques; NETTO, Gumercindo M. Retocolite ulcerativa inespecífica. *Bras Colo-Proct*, v. 4, n. 4, p. 191-205, 1984. Disponível em: <https://sbcp.org.br/pdfs/04_4/05.pdf>. Acesso em 04 de dezembro de 2024.

KOBAYASHI, Taku; et al. Ulcerative colitis. *Nature Reviews Disease Primers*, [S.L.], v. 6, n. 1, p. 1-20, 10 set. 2020. Springer Science and Business Media LLC. Disponível em: <<http://dx.doi.org/10.1038/s41572-020-0205-x>>. Acesso em 04 de dezembro de 2024.

KUCHARZIK, Torsten; et al. Ulcerative Colitis—Diagnostic and Therapeutic Algorithms. *Deutsches Ärzteblatt International*, [S.L.], p. 564-573, 17 ago. 2020. Deutscher Arzte-Verlag GmbH. Disponível em: <<http://dx.doi.org/10.3238/arztebl.2020.0564>>. Acesso em 04 de dezembro de 2024.

LANGNER, Cord; et al. The histopathological approach to inflammatory bowel disease: a practice guide. *Virchows Archiv*, [S.L.], p. 511-527, 1 fev. 2014. Springer Science and Business Media LLC. Disponível em: <<http://dx.doi.org/10.1007/s00428-014-1543-4>>. Acesso em 04 de dezembro de 2024.

MISZPUTEN, Sender J. Doenças inflamatórias intestinais-definição e classificação. *Gjb*, p. 112. Disponível em: <http://www.socgastro.org.br/jornais/vol_9_num_3.pdf#page=4>. Acesso em 04 de dezembro de 2024.

MOLODECKY, Natalie A.; et al. Increasing incidence and prevalence of the inflammatory bowel diseases with time, based on systematic review. *Gastroenterology*, v. 142, n. 1, p. 46-54. e42, 2012. Disponível em: <<https://www.sciencedirect.com/science/article/abs/pii/S0016508511013783>>. Acesso em 04 de dezembro de 2024.

PEPPERCORN, Mark A.; KANE, Sunanda V. Clinical manifestations, diagnosis, and prognosis of ulcerative colitis in adults. *UpToDate*, 2020. Disponível em: <https://www.uptodate.com/contents/clinical-manifestations-diagnosis-and-prognosis-of-ulcerative-colitis-in-adults?search=%27Clinical%20manifestations,%20diagnosis,%20and%20prognosis%20of%20ulcerative%20colitis%20in%20adults%27&source=search_result&selectedTitle=1~150&usage_type=default&display_rank=1>. Acesso em 04 de dezembro de 2024.

REMZI, F. H.; et al. Restorative proctocolectomy: an example of how surgery evolves in response to paradigm shifts in care. *Colorectal Disease*, [S.L.], v. 19, n. 11, p. 1003-1012, nov. 2017. Wiley. Disponível em: <<http://dx.doi.org/10.1111/codi.13699>>. Acesso em 04 de dezembro de 2024.

SEGAL, Jonathan P; et al. Ulcerative colitis: an update. *Clinical Medicine*, [S.L.], v. 21, n. 2, p. 135-139, mar. 2021. Royal College of Physicians. Disponível em: <<http://dx.doi.org/10.7861/clinmed.2021-0080>>. Acesso em 04 de dezembro de 2024.

SILVERBERG, Mark S.; et al. Toward an integrated clinical, molecular and serological classification of inflammatory bowel disease: report of a Working Party of the 2005 Montreal World Congress of Gastroenterology. *Canadian journal of gastroenterology*, v. 19, n. Suppl A, p. 5A-36A, 2005. Disponível em: <<https://pubmed.ncbi.nlm.nih.gov/16151544/>>. Acesso em 04 de dezembro de 2024.

SOUZA, Marcellus Henrique LP; et al. Evolução da ocorrência (1980-1999) da doença de Crohn e da retocolite ulcerativa idiopática e análise das suas características clínicas em um hospital universitário do sudeste do Brasil. *Arquivos de Gastroenterologia*, v. 39, p. 98-105, 2002. Disponível em: <<https://doi.org/10.1590/S0004-28032002000200006>>. Acesso 04 de dezembro de 2024.

TEIXEIRA, Fabio V.; et al. Infliximabe no tratamento inicial da retocolite ulcerativa moderada e grave. Terapia top down: relato preliminar. *Revista Brasileira de Coloproctologia*, v. 28, p. 289-293, 2008. Disponível em < <https://www.scielo.br/j/rbc/a/Hj9T8FgvwwvKFPhncnnJggf/abstract/?lang=pt> >. Acesso em 04 de dezembro de 2024.

TEIXEIRA, Fabio Vieira; HOSNE, Rogerio Saad; SOBRADO, Carlos Walter. Management of ulcerative colitis: a clinical update. *Journal of Coloproctology (Rio de Janeiro)*, v. 35, p. 230-237, 2015. Disponível em: <<https://www.scielo.br/j/jcol/a/SZf8TK8pLSRnF9jh4cGSLxK/?lang=en>>. Acesso em 04 de dezembro de 2024.

UNGARO, Ryan; et al. A Treat-to-Target Update in Ulcerative Colitis: a systematic review. *American Journal Of Gastroenterology*, [S.L.], v. 114, n. 6, p. 874-883, 22 mar. 2019. Ovid Technologies (Wolters Kluwer Health). Disponível em: <<http://dx.doi.org/10.14309/ajg.0000000000000183>>. Acesso em 04 de dezembro de 2024.

VAN KLINKEN, B J-W; et al. Sulphation and secretion of the predominant secretory human colonic mucin MUC2 in ulcerative colitis. *Gut*, [S.L.], v. 44, n. 3, p. 387-393, 1 mar. 1999. BMJ. Disponível em: <<http://dx.doi.org/10.1136/gut.44.3.387>>. Acesso em 04 de dezembro de 2024.