


## EFETIVIDADE DA APLICAÇÃO DO GEL DE ÁCIDO HIALURÔNICO EM RETRAÇÃO GENGIVAL

 <https://doi.org/10.56238/arev6n3-018>

Data de submissão: 04/10/2024

Data de publicação: 04/11/2024

**Bruno Conte Andre**

Cirurgião-Dentista graduado pela Faculdade de Ciências e Saúde de Vitória (FAESA), Vitória-ES,  
Brasil

Pos Graduação em Harmonização Orofacial pela Faculdade FAIPE, Cuiaba-MT, Brasil

**Fabício Euclides Pimentel Baracho Martins**

Mestre em Implantodontia pela Faculdade São Leopoldo Mandic - Campinas - São Paulo - SP  
Especialista em Implantodontia pela UFJF - Juiz de Fora - MG

### RESUMO

A papila interdental é uma pequena parte da gengiva livre que preenche o espaço entre os dentes, apical à sua área de contato. O objetivo desse estudo foi analisar a efetividade da aplicação do gel de ácido hialurônico em retração gengival. A metodologia utilizada foi uma revisão de literatura de abordagem qualitativa exploratória, utilizando plataformas acadêmicas e bibliografias: SCIELO, PUB MED e GOOGLE ACADEMICO. Os critérios de inclusão foram artigos dos anos últimos anos em português e inglês. A eficácia do uso do gel de AH na redução da área do triângulo preto foi de 85,06%. Além disso, o comprimento da papila aumentou 70,256%, enquanto a distância do contato à papila diminuiu 83,026%. Nos diferentes momentos, os valores das variáveis estudadas nos três níveis foram significativamente diferentes ( $p < 0,05$ ). Concluímos que a injeção de AH com concentração de 1,6% em dois pontos da papila interdental foi eficaz na reconstrução da papila interdental na zona estética, especialmente em acompanhamentos de longo prazo (especialmente 6 meses).

**Palavras-chave:** Estética. Gengiva. Ácido Hialurônico. Papila Interdental.

## 1 INTRODUÇÃO

A papila interdental é uma pequena parte da gengiva livre que preenche o espaço entre os dentes, apical à sua área de contato <sup>1</sup>. Embora compreenda uma pequena porcentagem do tecido mole oral visível, possui morfologia, histologia e estrutura molecular únicas. Além disso, a papila interdental desempenha uma importante função estética na maxila anterior, pois sua ausência deixa um pequeno triângulo preto visível entre os dentes adjuntos <sup>2-3</sup>.

Impactação alimentar, dificuldades de fala, sensibilidade dentária, cárie radicular, abrasão, erosão e acúmulo de placa são consequências dessa deficiência. O que se observa é que à medida que aumenta o número de pacientes que solicitam tratamentos dentários cosméticos, os dentistas são obrigados a prestar mais atenção à harmonia visual da topografia gengival <sup>3</sup>.

A etiologia da deficiência da papila interdental é multifatorial. A recessão gengival, um problema periodontal prevalente que resulta no deslocamento apical da margem gengival e subsequente exposição da superfície radicular à cavidade oral, é uma das causas mais comuns <sup>3</sup>.

A recessão gengival pode ocorrer por vários motivos, sendo o mais comum a placa dentária <sup>7</sup>. Também pode ser causada por escovação brusca, mau posicionamento dentário, deiscência óssea, alinhamento e angulação radicular, forte inserção muscular, tensão do frênulo, tabagismo e trauma de oclusão <sup>4</sup>.

Alguns fatores iatrogênicos, como alguns tratamentos ortodônticos e protéticos, também podem contribuir para a recessão gengival. A deficiência da papila interdental pode ser causada por cirurgia periodontal em caso de contração dos tecidos moles orais durante a fase de cicatrização <sup>4</sup>.

Para reconstruir uma papila interdental reduzida, os dentistas devem primeiro eliminar os fatores etiológicos antes de utilizar uma combinação de diferentes procedimentos cirúrgicos, pois nenhum deles fornece resultados ideais quando usados isoladamente <sup>5</sup>.

No entanto, a reconstrução cirúrgica da papila interdental continua sendo um dos procedimentos estéticos mais difíceis e imprevisíveis. Fatores como perda óssea interdental ou alteração do contato interdental podem agravar a situação, causando perda ou deficiência na altura da papila dentária. Além disso, como não existe uma fonte de sangue confiável, o uso de enxertos ósseos/gengivais de pequeno porte pode levar a resultados imprevisíveis <sup>6</sup>. Consequentemente, procedimentos não cirúrgicos, como ortodontia ou procedimentos restauradores, podem ser necessários após esta cirurgia <sup>7</sup>.

Embora amplamente ignorados, métodos menos invasivos como o uso de ácido hialurônico (AH) estão presentes para a reconstrução da papila interdental. O HA é um polissacarídeo linear encontrado na matriz extracelular do tecido conjuntivo, também conhecido como líquido sinovial.

Devido à sua fisiologia e estrutura, contribui significativamente para a uniformidade dos tecidos e possui algumas características antibacterianas e anti-inflamatórias. Além disso, o HA tem inúmeras aplicações terapêuticas. Por exemplo, é aplicado em locais cirúrgicos para prevenir a formação de cicatrizes. É frequentemente usado em ortopedia para tratar osteoartrite e artrite reumatóide <sup>8</sup>.

Além disso, muitos estudos sobre este material têm sido realizados na área de engenharia de tecidos, pois desempenha um papel importante na migração, organogênese e desenvolvimento celular. Na dermatologia, o AH também tem sido usado como preenchimento em dermatologia para restaurar a massa tecidual perdida. De acordo com uma revisão da literatura odontológica, a aplicação de AH pode diminuir o sangramento localizado durante a sondagem e reduzir a profundidade da sondagem em pacientes com gengivite e periodontite <sup>9</sup>.

Além disso, o uso de AH com peso de 1300 K-Dalton em cirurgias de regeneração tecidual guiada (GTG) pode reduzir a contaminação bacteriana. Vale ressaltar que esta substância não provocou resposta imunológica em contato direto com ossos ou tecidos moles. Alguns estudos recentes também mostraram resultados promissores em termos da utilização da injeção de HA para a reconstrução da papila interdental <sup>10-11</sup>.

Esses estudos, entretanto, relataram apenas o uso de AH em um único local de injeção. Além disso, usaram principalmente AH de baixa viscosidade, o que se acredita ter contribuído para as recaídas observadas durante as sessões de acompanhamento.

Diante deste cenário, delimitou-se com objetivo deste estudo analisar a efetividade da aplicação do gel de ácido hialurônico em retração gengival.

## **2 MATÉRIAS E MÉTODO**

Neste estudo, a metodologia que será utilizada é a pesquisa bibliográfica, do tipo exploratório, através da abordagem qualitativa, pois buscará informações através de revisão bibliográfica, sobre o tema, aplicando como meio de investigação a fundamentação bibliográfica, utilizando-se, dessa forma, fontes secundárias de informações.

As pesquisas exploratórias, segundo Gil (2009) “visa proporcionar uma visão geral de um determinado fato, do tipo aproximado”. A pesquisa bibliográfica “Abrange toda bibliografia já tornada pública, em relação ao tema do estudo, publicações, revistas, monografia...” Para Gil (2009) a pesquisa bibliográfica tem objetivo de: Proporcionar um maior conhecimento para o pesquisador acerca do assunto, a fim de que esse possa formular problemas mais precisos ou criar hipóteses que possam ser pesquisadas por estudos posteriores.

A revisão bibliográfica vem a contribuir para o conhecimento das informações já existentes

sobre o tema existente, focando nos aspectos abordados por outros autores.

Este estudo será realizado por meio do levantamento bibliográfico de livros, manuais de saúde pública e artigos científicos em português e inglês publicados nas bases de dados da BVS (Biblioteca Virtual em saúde), SciELO, (Scientific Electronic Library Online) e GOOGLE ACADÊMICO. A busca de referências foi desenvolvido buscando as publicações referentes ao período dos últimos 10 anos através dos descritores: Estética. Gengiva. Ácido Hialurônico. Papila interdental.

Será utilizada como critérios de inclusão artigos publicados na íntegra e nos últimos 10 anos, que continham discussões relevantes sobre o tema em questão. Dentre os critérios de exclusão, estão os resumos de artigos e bancos de dados publicados com mais de 10 anos.

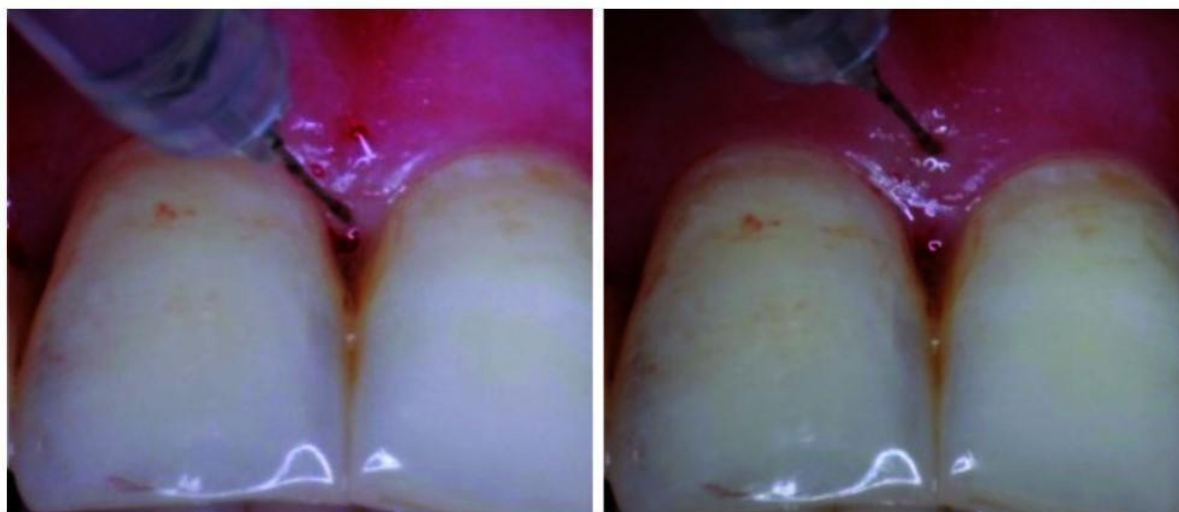### **3 RESULTADO**

A busca nas bases de dados resultou em 20 estudos, entre artigos científicos e livros. Acima na metodologia apresenta-se os termos de busca utilizados e os critérios de inclusão e exclusão para coleta de dados. Após a primeira avaliação dos estudos capturados, aplicando os critérios de inclusão, resultou em 14 estudos e foram selecionados para análise.

Buffon e Glesse<sup>12</sup>, analisando a estabilidade do AH ao ser inserido no tecido, desenvolveram uma técnica denominada de três passos com o objetivo de criar uma fundação estável que possa permitir ao corpo regenerar naturalmente. O primeiro passo é a injeção de barreira de ácido hialurônico na margem gengival, direcionada ao local onde se quer o aumento de volume. O segundo passo é a aplicação dentro da gengiva inserida, e o terceiro 2mm abaixo do ponto mais alto da papila. Essa técnica foi utilizada em três casos clínicos nos quais obtiveram melhora no quadro de papila interdental necrótica, melhora da periodontite agressiva, e a reconstrução de papila ao redor do implante.

Os procedimentos de tratamento foram realizados por um residente experiente em periodontia do terceiro ano. Os pacientes receberam inicialmente anestesia local (lidocaína 2% + epinefrina 1:100.000). Em seguida, 0,2 mL de gel de HA foram administrados perpendicularmente aos locais de injeção com uma seringa de insulina 31G-0,3 ml. Para cada papila, foram selecionados dois locais de injeção, um localizado 2-3 mm abaixo da ponta da papila e outro na ponta interdental. A injeção foi continuada até a pasta se tornar isquêmica. Em seguida, esses locais foram massageados em direção à borda incisal para tornar o alargamento da papila semelhante a uma ameia real. Este procedimento foi repetido três vezes em intervalos de duas semanas <sup>13</sup> (Figura 1).

Figura 1: Locais de injeção de ácido hialurônico (HA)



No dia da injeção, os pacientes foram orientados a não escovar ou passar fio dental na região da injeção. Eles foram autorizados a escovar a área coronal da gengiva no dia seguinte, mas o uso do fio dental não foi permitido até duas semanas após a última injeção<sup>13</sup>.

#### 4 DISCUSSÃO

Uma revisão da literatura existente revelou que poucos estudos foram realizados sobre o uso do AH na reconstrução papilar<sup>1-2-10-12</sup>. O presente estudo foi o primeiro a examinar o AH em maior concentração (1,6%) injetado em duas áreas da papila interdental (2mm abaixo da ponta da papila e 2mm acima da ponta da papila). Os resultados indicaram melhorias estatísticas e clínicas nos acompanhamentos de três e seis meses. Assim, o uso do gel de HA foi bem sucedido na reconstrução das deficiências papilares interdentais e na redução da área do triângulo preto. Durante o acompanhamento de seis meses, as deficiências papilares melhoraram em 85,06%.

Da mesma forma, Becker *et al.*,<sup>10</sup> relataram melhora de 94% nas deficiências papilares e de 76% nas áreas adjacentes aos implantes. Além disso, Sadat Mansouri *et al.*,<sup>14</sup> observaram melhora de 22-100% nas deficiências papilares.

Awartani *et al.*,<sup>2</sup> também encontraram uma redução de 41-62% na área do triângulo preto interdental, e Lee *et al.*,<sup>1</sup> mostraram 92,55% de sucesso na reconstrução da papila interdental nas áreas anterior maxilar e mandibular. Na mesma linha, Tanwar *et al.*,<sup>12</sup> conduziram um estudo de caso e usaram apenas um sítio interdental para injetar gel de HA. No acompanhamento de três meses, os resultados indicaram que a reconstrução das papilas perdidas foi satisfatória. No geral, estes estudos demonstraram que a injeção de gel de AH, como substância segura, reduziu significativamente a área dos triângulos pretos interdentais, o que foi consistente com os resultados do presente estudo.

Os resultados do presente estudo indicaram que os defeitos papilares melhoraram entre as sessões de injeção, semelhantes aos achados de Becker *et al.*,<sup>10</sup>. No entanto, não foi detectada qualquer melhoria significativa a este respeito entre a terceira sessão de injeção e a primeira sessão de acompanhamento (após três meses). Entretanto, em comparação com as medições iniciais, as diferenças observadas nos acompanhamentos de três e seis meses foram significativas. No estudo de Awartani *et al.*,<sup>2</sup> a melhora dos defeitos papilares entre as sessões de injeção não foi estatisticamente significativa. Nenhuma informação foi fornecida em outros estudos sobre as melhorias entre as sessões de injeção. No entanto, todas as investigações anteriores, como a atual, indicaram uma diminuição na área dos defeitos papilares interdentais (triângulos pretos) ao longo do tempo<sup>1-14</sup>.

No presente estudo clínico, todos os pacientes receberam injeções de gel de HA em três sessões com intervalos de duas semanas, com dois locais de injeção 2-3 mm abaixo da ponta da pasta e da ponta da pasta. Vale ressaltar que o número de injeções de gel de AH não foi o mesmo nos estudos anteriores conduzidos por Becker *et al.*,<sup>10</sup>, Lee *et al.*,<sup>1</sup> e Sadat Mansouri *et al.*,<sup>14</sup>. Becker *et al.*,<sup>10</sup> administraram injeções duas vezes em oito locais e três vezes em 12 locais.

Por outro lado, Sadat Mansouri *et al.*,<sup>14</sup> realizaram injeções no máximo três vezes caso os triângulos pretos não fossem eliminados durante as sessões de tratamento. O número de injeções administradas no estudo de Lee *et al.*,<sup>1</sup> variou dependendo da gravidade dos defeitos papilares. Esta pode ser uma das razões para as disparidades nos resultados destes estudos.

Na presente investigação, foram considerados acompanhamentos de três e seis meses, e resultados significativos e desejáveis foram observados durante os acompanhamentos de longo prazo. Estes resultados estavam de acordo com os relatados por Sadat Mansouri *et al.*,<sup>14</sup> (com acompanhamento de três e seis meses) e Awartani *et al.*,<sup>2</sup> (com acompanhamentos de quatro e seis meses). No estudo de Becker *et al.*,<sup>23</sup>, se os pacientes cooperassem o suficiente, os acompanhamentos continuavam até 25 meses.

Os achados do presente estudo indicaram que os resultados do tratamento não regrediram ao longo do tempo, como foi observado nos acompanhamentos. Isto foi consistente com os resultados da pesquisa de Sadat Mansouri *et al.*,<sup>14</sup>; No entanto, Awartani *et al.*,<sup>2</sup> relataram que os resultados do tratamento regrediram ao longo do tempo (entre os acompanhamentos de quatro e seis meses). Assim, foram encontradas áreas maiores de triângulo preto no acompanhamento de seis meses do que no acompanhamento de quatro meses.

A marca do gel de AH aplicado e as dimensões das papilas tratadas foram citadas como prováveis razões para esses achados. Em um estudo de Lee *et al.*,<sup>1</sup>, as áreas da papila interdental que foram completamente preenchidas após a injeção (áreas em que os triângulos pretos foram

completamente eliminados) permaneceram as mesmas no acompanhamento de seis meses, enquanto algumas recidivas foram encontradas nas áreas da papila interdental que não foram totalmente curados.

Algumas das limitações da presente pesquisa foram a pequena população estatística dos pacientes e das regiões investigadas, bem como os curtos tempos de acompanhamento. Outra limitação do estudo foi o uso de análises bidimensionais para examinar as alterações tridimensionais da massa na papila interdental ou nas áreas adjacentes aos implantes. Por outro lado, este ensaio teve vários pontos fortes, incluindo o uso de gel de AH com concentração de 1,6%, a realização de três injeções regulares em dois locais para todas as papilas interdentais estudadas com intervalo de duas semanas e o acompanhamento dos pacientes por até seis meses.

Recomenda-se mais pesquisas com populações estatísticas maiores para avaliar as melhorias dos defeitos papilares utilizando análises tridimensionais. Além disso, considerando o aumento do uso de implantes dentários e os desafios envolvidos na reconstrução papilar anterior, é essencial desenvolver um estudo para investigar a taxa de sucesso da injeção de gel de AH em áreas adjacentes ao implante.

## **5 CONCLUSÕES**

A injeção de gel de HA com viscosidade de 1,6% em dois pontos da papila interdental foi eficaz na reconstrução da papila interdental na zona estética, principalmente em acompanhamentos de longo prazo (seis meses). Até o momento, são necessários mais estudos com diferentes viscosidades de gel de AH, amostras maiores e acompanhamentos mais longos para investigar as recidivas a longo prazo e a necessidade de retratamento.

## REFERÊNCIAS

Lee WP, Kim HJ, Yu SJ, Kim BO. Six Month Clinical Evaluation of Interdental Papilla Reconstruction with Injectable Hyaluronic Acid Gel Using an Image Analysis System. *J Esthet Restor Dent*. 2016.

Awartani FA, Tatakis DN. Interdental papilla loss: treatment by hyaluronic acid gel injection: a case series. *Clin Oral Investig*. 2016.

Hu X, Nahles S, Nelson CA, Lin Y, Nelson K. Analysis of soft tissue display during enjoyment smiling: part 1--Caucasians. *Int J Periodontics Restorative Dent*. 2013.

Singh VP, Uppoor AS, Nayak DG, Shah D. Black triangle dilemma and its management in esthetic dentistry. *Dent Res J*. 2013.

Sculean A, Gruber R, Bosshardt DD. Soft tissue wound healing around teeth and dental implants. *J Clin Perio*. 2014.

Lai YL, Chen HL, Chang LY, Lee SY. Resubmergence technique for the management of soft tissue recession around an implant: Case report. *Int J Oral Maxillofac Implants*. 2014.

Dahiya P, Kamal R. Hyaluronic Acid: A Boon in Periodontal Therapy. *North Am J Med Sci*. 2013.

Srisuwan T, Tilkorn DF, Wilson JL, Wilson JF, Morrison WA, Morrison WF, et al. Molecular aspects of tissue engineering in the dental field. *Periodontol*. 2014.

ajan PF, Rajan P, Baramappa RF, Baramappa R, Rao NF, Rao NM, et al. Hyaluronic Acid as an Adjunct to Scaling and Root Planing in Chronic Periodontitis. A Randomized Clinical Trial. *J Clin Diagn Res*. 2014.

Becker W, Gabitov I, Stepanov M, Kois J, Smidt A, Becker BE. Minimally invasive treatment for papillae deficiencies in the esthetic zone: a pilot study. *Clin Implant Dent Relat*. 2014.

Salmani Z, Shams N. Clinical Application of Hyaluronic Acid Gel for Reconstruction of Interdental Papilla at the Esthetic zone. *J Islamic Dent Assoc Iran (JIDA)* 2013.

Tanwar J, Hungund SA. Hyaluronic acid: Hope of light to black triangles. *J Int Soc Prev Comm Dent*. 2016.

Sadat Mansouri S, Ghasemi M, Salmani Z, Shams N. Clinical Application of Hyaluronic Acid Gel for Reconstruction of Interdental Papilla at the Esthetic zone. *J Islamic Dent Assoc Iran (JIDA)* 2013.