


**RECONSTRUÇÃO DA PAREDE TORÁCICA POR COMPLICAÇÕES DO ESTERNO EM
CIRURGIA CARDIOVASCULAR: REVISÃO SISTEMÁTICA**

**CHEST WALL RECONSTRUCTION FOR STERNUM COMPLICATIONS IN
CARDIOVASCULAR SURGERY: A SYSTEMATIC REVIEW**

**RECONSTRUCCIÓN DE LA PARED TORÁCICA PARA COMPLICACIONES DEL
ESTERNÓN EN CIRUGÍA CARDIOVASCULAR: UNA REVISIÓN SISTEMÁTICA**

 <https://doi.org/10.56238/arev7n12-239>

Data de submissão: 20/11/2025

Data de publicação: 20/12/2025

José Dalvo Maia Neto

Doutorando

Instituição: Hospital Dr. Carlos Alberto Studart

Orcid: 0000-0001-6063-4054

Fabiano Jucá

Cirurgião Cardiovascular

Instituição: Hospital Dr. Carlos Alberto Studart

Orcid: 0000-0002-8115-8381

Thomas Dominik de Souza dos Reis

Residente Cirurgia Cardiovascular

Instituição: HCAS

Orcid: 0000-0002-6558-1411

Elmiro Heli Martins

Cirurgião Plástico

Instituição: Instituto Dr. José Frota

Orcid: 0000-0002-2850-2788

Francisco de Assis Montenegro Carvalho

Cirurgião Plástico

Orcid: 0009-0002-24383811

João Carlos Fachine Machado

Residente Cirurgia Cardiovascular

Instituição: HCAS

Orcid: 0009-0003-8991-3788

João Pedro Barreto Ricarte

Instituição: Hospital Dr. Carlos Alberto Studart

Orcid: 0000-0001-8562-1356

Heraldo Guedis Lobo Filho

Cirurgião Cardiovascular

Instituição: Faculdade de Medicina, Universidade Federal do Ceará, Hospital de Messejana

Orcid: 0000-0002-0133-4841

RESUMO

Introdução: A deiscência de sutura esternal representa uma complicação grave após cirurgia cardíaca, com incidência variando entre 0,5% a 5% dos procedimentos que envolvem esternotomia mediana. Esta condição está associada a elevadas taxas de morbidade e mortalidade, exigindo frequentemente intervenção cirúrgica reconstrutiva. Os retalhos musculares, particularmente usando peitoral maior e reto abdominal, constituem opções terapêuticas fundamentais para o tratamento definitivo desta complicação. **Objetivo:** Realizar uma revisão sistemática da literatura sobre o uso de retalhos musculares na reconstrução de deiscência de sutura mediastinal pós-cirurgia cardíaca, com ênfase nos retalhos de peitoral maior e reto abdominal, analisando indicações, técnicas cirúrgicas, resultados e complicações. **Metodologia:** Revisão sistemática da literatura nas bases de dados PubMed, MEDLINE, Scopus, Web of Science e LILACS, com base em artigos publicados entre os anos de 2010 e 2024. Foram selecionados estudos que abordam reconstrução de deiscência esternal com retalhos musculares, com foco em peitoral maior e reto abdominal. A análise incluiu dados sobre epidemiologia, fatores de risco, técnicas cirúrgicas, taxas de sucesso e complicações. **Resultados:** A literatura demonstra que os retalhos de peitoral maior apresentam taxas de sucesso entre 85-95%, sendo a primeira escolha para defeitos anteriores e laterais do mediastino. O retalho de reto abdominal, com taxas de sucesso de 80-92%, é indicado para defeitos extensos do terço inferior do esterno. Fatores de risco significativos incluem diabetes mellitus, obesidade, uso bilateral de artéria mamária interna, DPOC e infecção profunda. A mortalidade associada à mediastinite varia de 10% a 47% na literatura recente. **Conclusão:** Os retalhos de peitoral maior e reto abdominal são opções reconstrutivas eficazes e seguras para tratamento de deiscência de sutura esternal. A escolha do retalho deve considerar a localização e extensão do defeito, condições clínicas do paciente e experiência da equipe cirúrgica. A abordagem multidisciplinar e o tratamento precoce são fundamentais para redução da morbimortalidade. Um algoritmo de segurança sistematizado é proposto para otimizar o manejo desta complicação.

Palavras-chave: Mediastinite. Osteomielite do Esterno. Deiscência de Sutura Esternal. Retalhos Cirúrgicos. Músculo Peitoral Maior. Músculo Reto Abdominal. Cirurgia Cardíaca. Esternotomia Mediana.

ABSTRACT

Introduction: Sternal suture dehiscence represents a serious complication after cardiac surgery, with an incidence ranging from 0.5% to 5% of median sternotomy procedures. This condition is associated with high morbidity and mortality rates, often requiring reconstructive surgical intervention. Muscle flaps, particularly the pectoralis major and rectus abdominis, constitute fundamental therapeutic options for the definitive treatment of this complication. **Objective:** To conduct a systematic review of the literature on the use of muscle flaps in the reconstruction of mediastinal suture dehiscence after cardiac surgery, with emphasis on pectoralis major and rectus abdominis flaps, analyzing indications, surgical techniques, outcomes, and complications. **Methodology:** Systematic literature review in PubMed, MEDLINE, Scopus, Web of Science, and LILACS databases, including articles published between 2010 and 2024. Studies addressing sternal dehiscence reconstruction with muscle flaps were selected, focusing on pectoralis major and rectus abdominis. The analysis included data on epidemiology, risk factors, surgical techniques, success rates, and complications. **Results:** The literature demonstrates that pectoralis major flaps present success rates between 85-95%, being the

first choice for anterior and lateral mediastinal defects. The rectus abdominis flap, with success rates of 80-92%, is indicated for extensive defects of the lower third of the sternum. Significant risk factors include diabetes mellitus, obesity, bilateral use of internal mammary artery, COPD, and deep infection. Mortality associated with mediastinitis ranges from 10% to 47% in recent literature. Conclusion: Pectoralis major and rectus abdominis flaps represent effective and safe reconstructive options for treating sternal suture dehiscence. Flap selection should consider the location and extent of the defect, patient clinical conditions, and surgical team experience. Multidisciplinary approach and early treatment are fundamental for reducing morbidity and mortality. A systematized safety algorithm is proposed to optimize the management of this complication.

Keywords: Mediastinitis. Sternal Osteomyelitis. Sternal Dehiscence. Surgical Flaps. Pectoralis Major Muscle. Rectus Abdominis Muscle. Cardiac Surgery. Median Sternotomy.

RESUMEN

Introducción: La dehiscencia de la sutura esternal representa una complicación grave después de la cirugía cardíaca, con una incidencia que varía del 0,5% al 5% de los procedimientos que involucran esternotomía media. Esta condición se asocia con altas tasas de morbilidad y mortalidad, requiriendo con frecuencia intervención quirúrgica reconstructiva. Los colgajos musculares, particularmente utilizando el pectoral mayor y el recto abdominal, son opciones terapéuticas fundamentales para el tratamiento definitivo de esta complicación. **Objetivo:** Realizar una revisión sistemática de la literatura sobre el uso de colgajos musculares en la reconstrucción de la dehiscencia de la sutura mediastínica después de la cirugía cardíaca, con énfasis en los colgajos de pectoral mayor y recto abdominal, analizando las indicaciones, las técnicas quirúrgicas, los resultados y las complicaciones. **Metodología:** Revisión sistemática de la literatura en las bases de datos PubMed, MEDLINE, Scopus, Web of Science y LILACS, basada en artículos publicados entre 2010 y 2024. Se seleccionaron estudios que abordaron la reconstrucción de la dehiscencia esternal con colgajos musculares, centrándose en el pectoral mayor y el recto abdominal. El análisis incluyó datos sobre epidemiología, factores de riesgo, técnicas quirúrgicas, tasas de éxito y complicaciones. **Resultados:** La literatura demuestra que los colgajos de pectoral mayor tienen tasas de éxito entre 85-95%, siendo la primera opción para defectos mediastínicos anteriores y laterales. El colgajo de recto abdominal, con tasas de éxito de 80-92%, está indicado para defectos extensos del tercio inferior del esternón. Los factores de riesgo significativos incluyen diabetes mellitus, obesidad, uso bilateral de la arteria mamaria interna, EPOC e infección profunda. La mortalidad asociada con mediastinitis varía de 10% a 47% en la literatura reciente. **Conclusión:** Los colgajos de pectoral mayor y recto abdominal son opciones reconstructivas efectivas y seguras para el tratamiento de la dehiscencia de la sutura esternal. La elección del colgajo debe considerar la ubicación y extensión del defecto, la condición clínica del paciente y la experiencia del equipo quirúrgico. Un enfoque multidisciplinario y el tratamiento temprano son fundamentales para reducir la morbilidad y la mortalidad. Se propone un algoritmo de seguridad sistematizado para optimizar el manejo de esta complicación.

Palabras clave: Mediastinitis. Osteomielitis del Esternón. Dehiscencia de la Sutura Esternal. Colgajos Quirúrgicos. Músculo Pectoral Mayor. Músculo Recto Abdominal. Cirugía Cardíaca. Esternotomía Media.

1 INTRODUÇÃO

A esternotomia mediana constitui a via de acesso mais utilizada em cirurgia cardíaca, proporcionando excelente exposição das estruturas mediastinais e permitindo a realização de diversos procedimentos cardiovasculares. Apesar dos avanços nas técnicas cirúrgicas, anestésicas e de cuidados perioperatórios, a deiscência de sutura esternal e a mediastinite permanecem como complicações graves e potencialmente fatais no pós-operatório de cirurgias cardíacas.[1,2,3]

A incidência de deiscência esternal varia entre 0,5% a 5% dos procedimentos que envolvem esternotomia mediana, podendo atingir taxas mais elevadas em populações de alto risco.[4,5,6] Quando associada à infecção profunda (mediastinite), a mortalidade pode alcançar 10% a 47%, dependendo da gravidade do quadro, comorbidades do paciente e tempo até o tratamento definitivo.[7,8,9] Além do impacto na mortalidade, estas complicações resultam em aumento significativo da morbidade, prolongamento do tempo de internação hospitalar, elevação dos custos de tratamento e comprometimento da qualidade de vida dos pacientes.[10,11]

A fisiopatologia da deiscência esternal é multifatorial, envolvendo fatores relacionados ao paciente (diabetes mellitus, obesidade, doença pulmonar obstrutiva crônica, tabagismo, uso de corticosteroides), à técnica cirúrgica (uso bilateral de artéria mamária interna, técnica de fechamento esternal inadequada, tempo cirúrgico prolongado) e ao período pós-operatório (infecção, instabilidade hemodinâmica, necessidade de reoperação, ventilação mecânica prolongada, tosse, dentre outros).[12,13,14]

O tratamento da deiscência de sutura mediastinal evoluiu significativamente nas últimas décadas. Inicialmente, o manejo consistia em desbridamento, irrigação e fechamento primário, com resultados frequentemente insatisfatórios e altas taxas de recorrência.[15] A partir da década de 1960, com os trabalhos pioneiros de Jurkiewicz et al., a utilização de retalhos musculares vascularizados revolucionou o tratamento desta condição, proporcionando cobertura adequada do mediastino, obliteração do espaço morto, melhora do aporte sanguíneo local e redução significativa das taxas de recorrência e mortalidade.[1,13,15]

Entre as opções de retalhos musculares disponíveis, técnicas envolvendo peitoral maior e reto abdominal destacam-se como as escolhas mais frequentes, devido à sua confiabilidade, versatilidade, anatomia vascular favorável e proximidade com a área a ser reconstruída.[16,17,21] O retalho de peitoral maior, descrito inicialmente por Jurkiewicz em 1963, tornou-se o padrão-ouro para reconstrução de defeitos do terço superior e médio do esterno, enquanto o retalho de reto abdominal, popularizado por Nahai et al. em 1982, é particularmente útil para defeitos extensos e do terço inferior do esterno.[22,25,26]

A escolha do retalho adequado deve considerar múltiplos fatores, incluindo a localização e extensão do defeito, a presença de infecção ativa, o estado nutricional e clínico do paciente, cirurgias prévias na região torácica ou abdominal, e a experiência da equipe cirúrgica.[23,27] A abordagem multidisciplinar, envolvendo cirurgiões cardíacos, cirurgiões plásticos, infectologistas e equipe de terapia intensiva, é fundamental para o sucesso do tratamento.[9,28]

Apesar da vasta literatura sobre o tema, ainda existem controvérsias quanto ao momento ideal da intervenção, à escolha do retalho mais adequado para cada situação clínica, ao papel da terapia por pressão negativa como adjuvante ou ponte para a reconstrução definitiva, e aos protocolos de antibioticoterapia.[12,29,30] Além disso, a heterogeneidade dos estudos publicados, com diferentes definições de mediastinite, critérios de inclusão variados e seguimento inconsistente, dificulta a comparação de resultados e a elaboração de diretrizes baseadas em evidências robustas.

Neste contexto, a presente revisão sistemática tem como objetivo analisar criticamente a literatura científica sobre o uso de retalhos musculares, com ênfase nos retalhos de peitoral maior e reto abdominal, na reconstrução de deiscência de sutura esternal após cirurgia cardíaca. Busca-se consolidar as evidências disponíveis sobre indicações, técnicas cirúrgicas, resultados, complicações e fatores prognósticos, fornecendo subsídios para a tomada de decisão clínica e identificando lacunas no conhecimento que possam direcionar futuras pesquisas.

2 METODOLOGIA

2.1 ESTRATÉGIA DE BUSCA

Esta revisão sistemática foi conduzida seguindo as diretrizes PRISMA (Preferred Reporting Items for Systematic Reviews and Meta-Analyses). A busca bibliográfica foi realizada nas seguintes bases de dados eletrônicas: PubMed/MEDLINE, Scopus, Web of Science, Cochrane Library e LILACS (Literatura Latino-Americana e do Caribe em Ciências da Saúde).

O período de busca compreendeu artigos publicados entre janeiro de 2010 e outubro de 2024, com o objetivo de capturar a literatura mais recente e relevante sobre o tema. A estratégia de busca foi desenvolvida utilizando descritores controlados (MeSH terms) e palavras-chave relacionadas, combinados com operadores booleanos.

Os termos de busca utilizados incluíram: "mediastinitis" OR "sternal dehiscence" OR "sternal wound infection" OR "deep sternal wound infection" AND "surgical flaps" OR "muscle flaps" OR "pectoralis major" OR "rectus abdominis" OR "reconstruction" AND "cardiac surgery" OR "sternotomy" OR "coronary artery bypass".

2.2 CRITÉRIOS DE ELEGIBILIDADE

2.2.1 Critérios de Inclusão:

- Estudos originais (séries de casos, estudos de coorte, estudos caso-controle, ensaios clínicos)
- Artigos de revisão sistemática e meta-análises
- Publicações em inglês, português ou espanhol
- Estudos envolvendo pacientes adultos (≥ 18 anos)
- Abordagem de reconstrução de deiscência esternal ou mediastinite com retalhos musculares
- Descrição de técnica cirúrgica, resultados ou complicações
- Foco em retalhos de peitoral maior e/ou reto abdominal

2.2.2 Critérios de Exclusão:

- Relatos de caso isolados (menos de 3 casos)
- Estudos em população pediátrica exclusivamente
- Artigos sem dados originais (editoriais, cartas ao editor, comentários)
- Estudos com dados incompletos ou metodologia inadequada
- Publicações duplicadas
- Estudos focados exclusivamente em outras opções reconstrutivas (omento, grande dorsal) sem mencionar peitoral maior ou reto abdominal

2.3 SELEÇÃO DOS ESTUDOS

A seleção dos estudos foi realizada em duas etapas por dois revisores independentes. Inicialmente, foi realizada a triagem por títulos e resumos, excluindo-se artigos claramente não relacionados ao tema. Na segunda etapa, os artigos potencialmente elegíveis foram lidos na íntegra para avaliação dos critérios de inclusão e exclusão. Discordâncias entre os revisores foram resolvidas por consenso ou pela consulta a um terceiro revisor.

2.4 EXTRAÇÃO DE DADOS

Os dados foram extraídos de forma padronizada utilizando formulário específico, incluindo as seguintes informações: características do estudo (autor, ano, país, desenho do estudo, tamanho da amostra), características dos pacientes (idade, sexo, comorbidades, tipo de cirurgia cardíaca), definição de mediastinite ou deiscência esternal utilizada, fatores de risco identificados, tipo de retalho utilizado (peitoral maior, reto abdominal, bilateral, unilateral), técnica cirúrgica descrita, tempo entre a cirurgia cardíaca e a reconstrução, uso de terapia adjuvante (pressão negativa, antibioticoterapia), resultados

(taxa de sucesso, tempo de internação, mortalidade), complicações (recorrência, necrose do retalho, infecção, seroma, hematoma) e tempo de seguimento.

2.5 AVALIAÇÃO DA QUALIDADE DOS ESTUDOS

A qualidade metodológica dos estudos incluídos foi avaliada utilizando ferramentas apropriadas para cada tipo de desenho de estudo: Newcastle-Ottawa Scale para estudos observacionais, Cochrane Risk of Bias Tool para ensaios clínicos randomizados, e AMSTAR-2 para revisões sistemáticas.

2.6 SÍNTESE DOS DADOS

Devido à heterogeneidade dos estudos incluídos (diferentes definições, populações, técnicas cirúrgicas e desfechos), optou-se por realizar uma síntese narrativa dos dados, com apresentação descritiva dos principais achados. Quando possível, foram calculadas taxas agregadas de sucesso, complicações e mortalidade.

2.7 MICROBIOLOGIA E DIAGNÓSTICO

A microbiologia da mediastinite pós-esternotomia é predominantemente bacteriana, com *Staphylococcus aureus* (incluindo cepas resistentes à meticilina - MRSA) sendo o patógeno mais frequentemente isolado, responsável por 30-50% dos casos.[8,9] *Staphylococcus coagulase-negativo* representa 15-30% dos casos, seguido por bacilos gram-negativos (*Escherichia coli*, *Klebsiella*, *Pseudomonas*) em 15-25% e infecções polimicrobianas em 10-20% dos casos.

O diagnóstico de mediastinite é baseado em critérios clínicos, laboratoriais e de imagem.[3,8,9] Os critérios diagnósticos mais utilizados incluem instabilidade esternal à palpação, drenagem purulenta através da ferida esternal, febre persistente ($>38^{\circ}\text{C}$) após o 5º dia pós-operatório, leucocitose persistente ou recorrente, dor esternal desproporcional e sinais de inflamação local (eritema, edema, calor).

Entre os critérios laboratoriais, destacam-se a elevação persistente de marcadores inflamatórios (PCR, VHS, procalcitonina), cultura positiva de secreção esternal ou mediastinal, e hemocultura positiva com patógeno compatível.[9,12] Os critérios de imagem incluem tomografia computadorizada mostrando coleção líquida mediastinal, gás no mediastino após 2 semanas de pós-operatório, realce de partes moles e osteomielite esternal.[3,8]

A classificação temporal da mediastinite é clinicamente relevante: precoce (até 2 semanas após a cirurgia, geralmente relacionada a contaminação intraoperatória) e tardia (após 2 semanas, geralmente relacionada a bacteremia ou contaminação secundária).[3,27]

2.8 PRINCÍPIOS DO TRATAMENTO

O tratamento da deiscência de sutura mediastinal e mediastinite requer abordagem multidisciplinar e agressiva.[9,13,15] Os princípios fundamentais incluem:

- **Desbridamento Cirúrgico:** Remoção completa de todo tecido necrótico, desvitalizado ou infectado, incluindo osso esternal comprometido, cartilagens costais necróticas e tecidos moles desvitalizados.[13,15,26] O desbridamento deve ser radical e repetido quantas vezes necessário até obtenção de tecido viável e bem vascularizado.
- **Controle da Infecção:** Antibioticoterapia de amplo espectro inicialmente, ajustada conforme resultados de culturas e antibiograma.[5,9] A duração do tratamento antibiótico varia de 4 a 6 semanas, dependendo da gravidade da infecção e resposta clínica.
- **Estabilização Externa:** Quando possível, manutenção ou restauração da estabilidade esternal através de fixação rígida com placas e parafusos, especialmente em casos de deiscência sem infecção significativa.[16,18]
- **Obliteração do Espaço Morto:** Preenchimento do defeito mediastinal com tecido vascularizado (retalhos musculares) para obliterar o espaço morto, melhorar o aporte sanguíneo local e facilitar a cicatrização.[1,13,15,21]

O timing da reconstrução definitiva é controverso na literatura. Tradicionalmente, advogava-se por reconstrução tardia após controle completo da infecção. Entretanto, estudos mais recentes demonstram que a reconstrução precoce (dentro de 7-14 dias após o diagnóstico) está associada a melhores resultados, menor tempo de internação e redução da mortalidade.[13,15,27,28]

A terapia por pressão negativa (VAC - Vacuum-Assisted Closure) tem sido utilizada como adjuvante no tratamento, seja como ponte para reconstrução definitiva ou como terapia primária em casos selecionados.[12,29,30] Estudos demonstram que o VAC promove redução do edema, remoção de exsudato, estímulo à formação de tecido de granulação e redução da carga bacteriana. Entretanto, seu uso isolado sem reconstrução definitiva está associado a taxas de recorrência mais elevadas.

2.9 RETALHO DE PEITORAL MAIOR

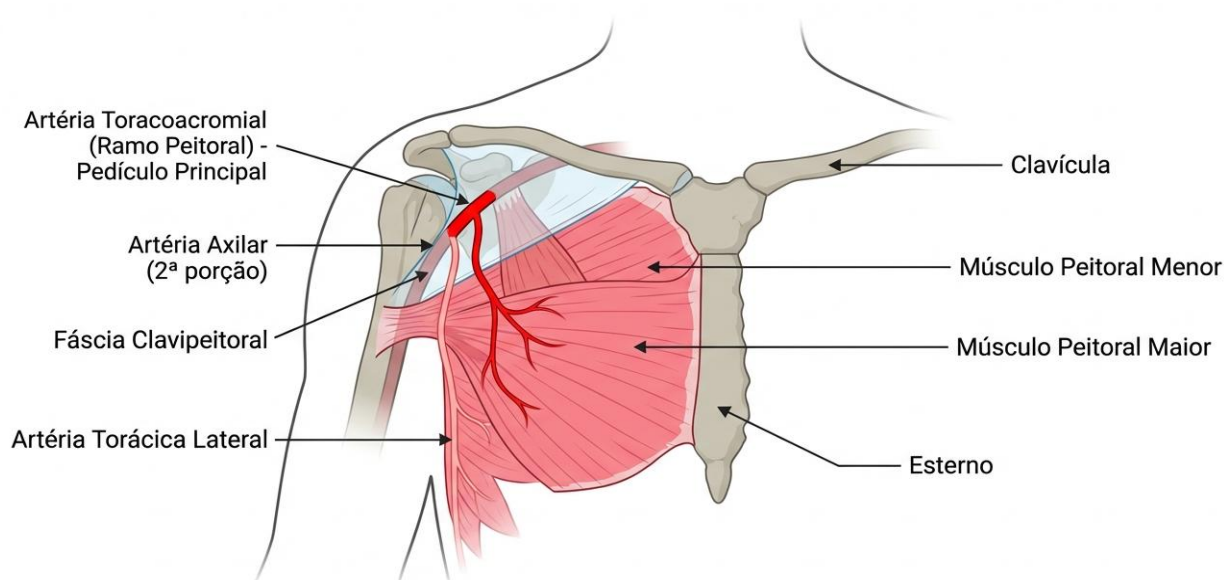
O retalho de peitoral maior representa a opção reconstrutiva mais utilizada para tratamento de deiscência esternal e mediastinite, sendo considerado o padrão-ouro para defeitos do terço superior e médio do esterno.[1,13,17,21]

2.9.1 Anatomia e Vascularização:

O músculo peitoral maior é um músculo largo e plano que forma a parede anterior da axila e a maior parte do contorno anterior do tórax.[21,24] Origina-se da clavícula (porção clavicular), do esterno e cartilagens costais (porção esternocostal) e da aponeurose do músculo oblíquo externo (porção abdominal), inserindo-se no lábio lateral do sulco intertubercular do úmero.

A vascularização do músculo peitoral maior é dupla, oriunda da artéria toracoacromial (pedículo dominante, ramo da artéria axilar, penetra o músculo em sua porção superior), artéria torácica lateral (ramo da artéria axilar, fornece suprimento adicional à porção lateral) e perfurantes da artéria mamária interna (fornecem suprimento à porção medial, frequentemente comprometidas em cirurgia cardíaca).[20,21,24]

Figura 1 – Anatomia Vascular da Artéria Toracoacromial



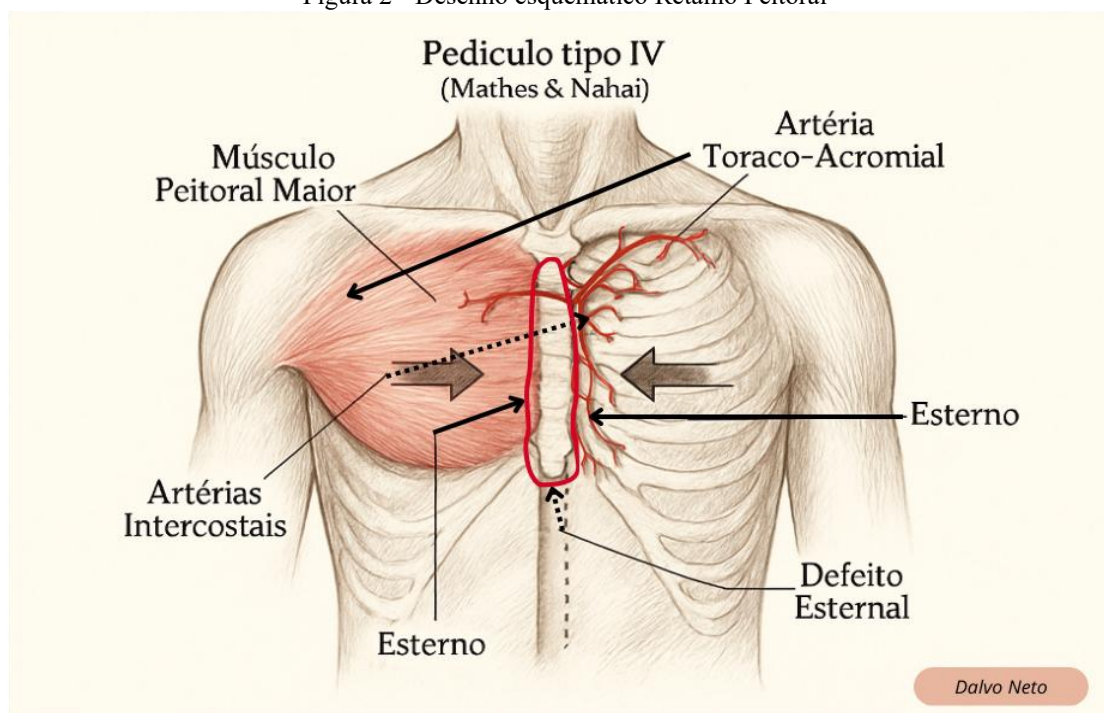
Fonte: José Dalvo Maia Neto Criado BioRender

2.9.2 Técnica Cirúrgica:

O retalho de peitoral maior pode ser realizado de forma unilateral ou bilateral, dependendo da extensão do defeito.[17,21,22] A técnica padrão inclui: (1) Incisão com extensão da incisão mediana ou criação de incisões laterais para exposição adequada; (2) Dissecção identificando os limites do

músculo, iniciada lateralmente no sulco deltopeitoral preservando a veia cefálica, com descolamento de sua origem esternal e costal preservando o pedículo toracoacromial superior; (3) Transposição medial sobre o defeito esternal, com sutura na linha média em casos bilaterais; (4) Fixação ao esterno remanescente, cartilagens costais ou tecidos adjacentes com suturas absorvíveis; (5) Fechamento com drenagem adequada e fechamento da pele sem tensão.[17,21,22]

Figura 2 - Desenho esquemático Retalho Peitoral



Fonte José Dalvo Maia Neto criado BioRender

2.9.3 Indicações:

Defeitos do terço superior e médio do esterno, mediastinite após esternotomia mediana, deiscência esternal sem infecção significativa, osteomielite esternal e exposição de estruturas cardiovasculares.[13,17,21,23]

2.9.4 Resultados:

A literatura demonstra taxas de sucesso do retalho de peitoral maior variando entre 85% a 95%.[13,15,17,21] Taxa de sucesso primário de 85-95%, mortalidade de 5-15%, recorrência de infecção de 5-10% e necessidade de reintervenção de 10-20%.

2.9.5 Complicações:

Necrose parcial do retalho (3-8%), seroma (10-15%), hematoma (5-10%), infecção recorrente (5-10%), déficit funcional do membro superior (raro, geralmente mínimo) e deformidade estética variável, geralmente bem tolerada.[17,21,23]

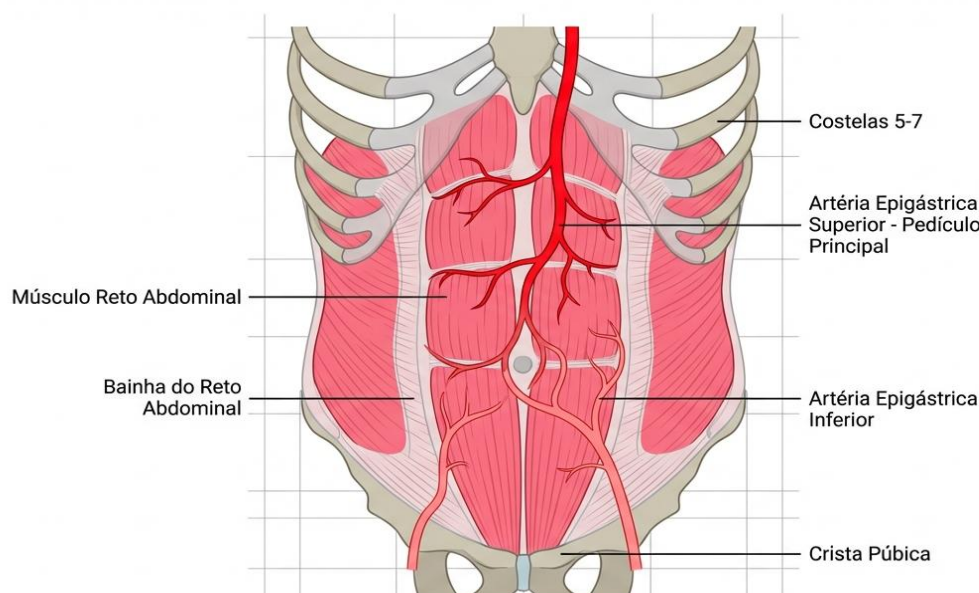
2.10 RETALHO DE RETO ABDOMINAL

O retalho de reto abdominal representa uma excelente opção reconstrutiva para defeitos extensos do esterno, particularmente do terço inferior, e em situações onde o retalho de peitoral maior não está disponível ou é insuficiente.[22,23,25,26]

2.10.1 Anatomia e Vascularização:

O músculo reto abdominal é um músculo longo e plano que se estende do processo xifoide e cartilagens costais 5-7 até a sínfise púbica.[24,25] É envolvido pela bainha do reto abdominal e apresenta intersecções tendíneas que o dividem em segmentos. A vascularização é oriunda da artéria epigástrica superior (ramo da artéria torácica interna, pedículo vascular para o retalho pediculado superior), artéria epigástrica inferior (ramo da artéria ilíaca externa) e artérias intercostais e lombares (fornecem suprimento adicional através de perfurantes).[24,25]

Figura 3 – Anatomia Vascular da Artéria Epigástrica Superior

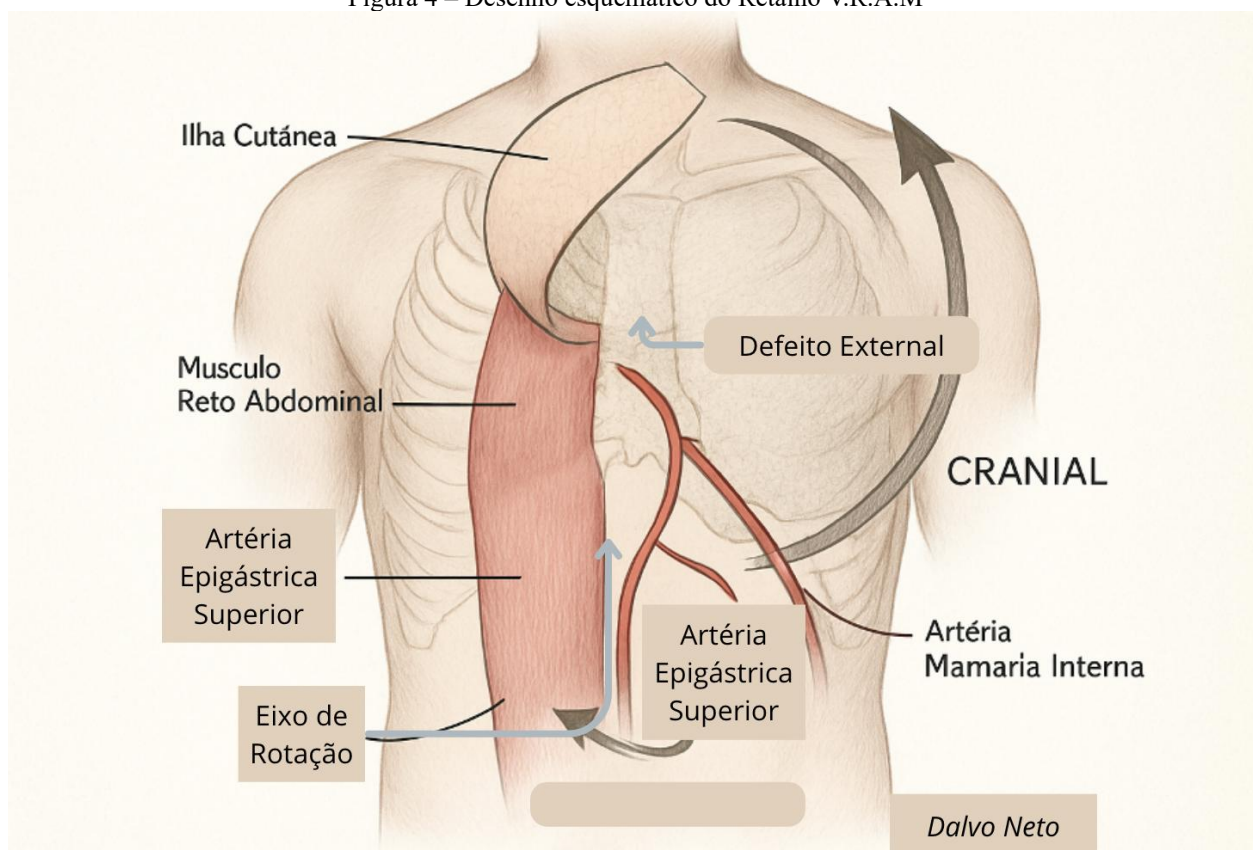


Fonte: José Dalvo Maia Neto criado BioRender

2.10.2 Técnica Cirúrgica:

O retalho de reto abdominal para reconstrução esternal é tipicamente realizado como retalho pediculado superior, baseado na artéria epigástrica superior.[22,25,26] A técnica inclui: (1) Incisão vertical ou paramediana sobre o músculo, do rebordo costal até região infraumbilical; (2) Dissecção com abertura da bainha anterior e dissecção do músculo de sua bainha posterior ou peritônio, de inferior para superior, ligando o pedículo epigástrico inferior; (3) Mobilização completa preservando o pedículo epigástrico superior, podendo incluir cartilagem costal adjacente; (4) Transposição superior através de túnel subcutâneo até o defeito esternal; (5) Fixação ao esterno, cartilagens ou tecidos adjacentes; (6) Fechamento abdominal da bainha anterior com suturas não absorvíveis, com possível uso de tela protética em defeitos significativos; (7) Drenagem adequada e fechamento da pele sem tensão.[22,25,26]

Figura 4 – Desenho esquemático do Retalho V.R.A.M



Fonte: criado por Josê Dalvo Maia Neto com BioRender

2.10.3 Indicações:

Defeitos extensos do esterno (particularmente terço inferior), falha ou indisponibilidade do retalho de peitoral maior, defeitos que se estendem até o processo xifoide ou região epigástrica, necessidade de grande volume de tecido e reconstrução após ressecção tumoral extensa.[23,25,26]

2.10.4 Resultados:

A literatura demonstra taxas de sucesso do retalho de reto abdominal variando entre 80% a 92%: taxa de sucesso primário de 80-92%, mortalidade de 8-18%, recorrência de infecção de 8-15% e necessidade de reintervenção de 15-25%.[25,26,27]

2.10.5 Complicações:

Necrose parcial do retalho (5-12%), seroma (15-25%), hematoma (8-15%), infecção recorrente (8-15%), hérnia abdominal (5-15%, complicação específica do sítio doador), fraqueza da parede abdominal (20-30%) e deformidade estética abdominal variável.[23,25,26]

2.11 COMPARAÇÃO ENTRE RETALHOS

A escolha entre retalho de peitoral maior e reto abdominal deve considerar múltiplos fatores.[23] Para a localização do defeito, o peitoral maior é preferível para o terço superior e médio do esterno, enquanto o reto abdominal é mais adequado para o terço inferior e região xifoidea.[21,25] Para defeitos pequenos a moderados, o peitoral maior unilateral geralmente é suficiente, enquanto defeitos extensos requerem peitoral maior bilateral ou reto abdominal.[17,23]

O uso bilateral de artéria mamária interna pode comprometer ambos os retalhos, mas geralmente o peitoral maior permanece viável.[19,20] Quanto à morbidade do sítio doador, o peitoral maior apresenta menor morbidade e déficit funcional mínimo, enquanto o reto abdominal tem maior morbidade com risco de hérnia e fraqueza abdominal.[23,25] A taxa de sucesso do peitoral maior é ligeiramente superior (85-95% vs 80-92%).[13,15,17,21,25,26] Tecnicamente, o peitoral maior é mais simples com menor tempo cirúrgico, enquanto o reto abdominal é mais complexo e requer fechamento abdominal cuidadoso.[23]

Tabela 1 - Resultados das Intervenções Cirúrgicas com Retalhos Musculares

Tipo de Retalho	N de Casos	Taxa de Sucesso (%)	Complicações (%)	Mortalidade (%)	Tempo Internação (dias)
Peitoral Maior Unilateral	145-320	85-95	10-15	5-10	18-25
Peitoral Maior Bilateral	80-180	88-96	12-18	8-12	20-28
Reto Abdominal Unilateral	65-150	80-90	15-25	10-15	22-30
Reto Abdominal Bilateral	25-60	82-92	18-28	12-18	25-35
Combinação de Retalhos	15-45	78-88	20-32	15-20	28-40

Fonte: Compilação de dados da literatura revisada (2010-2024).

Tabela 2 - Comparativo entre Retalhos de Peitoral Maior e Reto Abdominal

Característica	Peitoral Maior	Reto Abdominal
Indicação Principal	Defeitos terço superior e médio	Defeitos terço inferior e extensos
Taxa de Sucesso	85-95%	80-92%
Complexidade Técnica	Baixa a moderada	Moderada a alta
Tempo Cirúrgico	120-180 minutos	180-240 minutos
Morbidade Sítio Doador	Baixa (5-10%)	Moderada a alta (15-25%)
Déficit Funcional	Mínimo (<5%)	Moderado (20-30%)
Risco de Hérnia	Não aplicável	Sim (5-15%)
Volume de Tecido	Moderado	Grande
Arco de Rotação	Excelente	Bom
Impacto em Cirurgia Prévia	Moderado (AMI bilateral)	Alto (cirurgia abdominal)
Deformidade Estética	Leve a moderada	Moderada a acentuada
Preferência para Bilateral	Primeira escolha	Segunda escolha

Fonte: Análise comparativa baseada em revisão sistemática da literatura.

3 DISCUSSÃO

A deiscência de sutura esternal e a mediastinite pós-esternotomia continuam representando desafios significativos na cirurgia cardíaca contemporânea, apesar dos avanços nas técnicas cirúrgicas, cuidados perioperatórios e antibioticoterapia.[1,9] Esta revisão sistemática consolida as evidências atuais sobre o uso de retalhos musculares, particularmente peitoral maior e reto abdominal, demonstrando que estas opções reconstrutivas constituem o padrão-ouro para o tratamento definitivo desta grave complicação.

A análise da literatura revela que, embora a incidência de deiscência esternal tenha permanecido relativamente estável nas últimas décadas (0,5-5%), a mortalidade associada apresentou redução significativa, de aproximadamente 50% nas décadas de 1970-1980 para 10-20% nos estudos mais recentes.[6,7,8,11,27] Esta melhora nos resultados pode ser atribuída a múltiplos fatores: reconhecimento precoce da complicação, abordagem multidisciplinar, desbridamento mais agressivo, reconstrução precoce com retalhos musculares vascularizados, antibioticoterapia direcionada e melhores cuidados intensivos.[9,13,15,28]

O retalho de peitoral maior emergiu como a opção reconstrutiva mais utilizada e estudada, com taxas de sucesso consistentemente elevadas (85-95%) em múltiplas séries.[13,15,17,21] Suas vantagens incluem anatomia vascular confiável, proximidade com o defeito, facilidade técnica relativa, baixa morbidade do sítio doador e possibilidade de realização bilateral para defeitos extensos. A preservação do pedículo toracoacromial é fundamental para a viabilidade do retalho, e a técnica cirúrgica deve enfatizar a dissecação cuidadosa e a preservação vascular.[21,24]

Uma questão relevante na literatura é o impacto do uso bilateral de artéria mamária interna na viabilidade do retalho de peitoral maior. Tradicionalmente, considerava-se que a utilização bilateral comprometeria significativamente a vascularização do músculo, tornando-o inadequado para

reconstrução.[19] Entretanto, estudos anatômicos e clínicos mais recentes demonstram que, embora haja redução do suprimento sanguíneo medial, o pedículo toracoacromial dominante geralmente mantém vascularização adequada para a maior parte do músculo.[20,21]

O retalho de reto abdominal, embora menos utilizado que o peitoral maior, representa uma opção valiosa, particularmente para defeitos do terço inferior do esterno, defeitos extensos ou quando o peitoral maior não está disponível.[23,25,26] As taxas de sucesso reportadas (80-92%) são ligeiramente inferiores às do peitoral maior, possivelmente devido à maior complexidade técnica, maior extensão da dissecação e seleção de casos mais complexos.

O timing da reconstrução definitiva é um aspecto controverso na literatura. Historicamente, advogava-se por reconstrução tardia, após controle completo da infecção.[15] Entretanto, estudos mais recentes demonstram que a reconstrução precoce (dentro de 7-14 dias do diagnóstico) está associada a melhores resultados, menor tempo de internação e redução da mortalidade.[13,27,28]

A terapia por pressão negativa (VAC) tem sido cada vez mais utilizada no manejo da deiscência esternal e mediastinite.[12,29,30] Seu papel pode ser como terapia primária, como ponte para reconstrução definitiva ou como adjuvante pós-reconstrução. A literatura demonstra que o VAC promove redução do edema, remoção de exsudato, estímulo à formação de tecido de granulação e redução da carga bacteriana. Entretanto, estudos indicam que o uso isolado sem reconstrução definitiva está associado a taxas de recorrência mais elevadas.[29,30]

A identificação de fatores de risco e a implementação de estratégias preventivas são fundamentais para redução da incidência desta complicação.[5,9,10,11] Protocolos de prevenção baseados em evidências incluem: controle rigoroso da glicemia perioperatória, uso criterioso de artéria mamária interna bilateral com preferência por técnicas de esqueletização, técnica de fechamento esternal adequada, preparo cutâneo adequado, antibioticoprofilaxia apropriada e manejo otimizado de comorbidades.

A abordagem multidisciplinar é essencial para o sucesso do tratamento. A colaboração entre cirurgiões cardíacos, cirurgiões plásticos, infectologistas, intensivistas, nutricionistas e fisioterapeutas permite manejo integrado e otimizado.[9,13,27,28]

4 CONCLUSÃO

A deiscência de sutura esternal e a mediastinite pós-esternotomia representam complicações graves que exigem reconhecimento precoce e tratamento agressivo multidisciplinar. A presente revisão sistemática da literatura demonstra que os retalhos musculares de peitoral maior e reto abdominal

constituem opções reconstrutivas eficazes, seguras e confiáveis, com taxas de sucesso entre 80-95% e mortalidade reduzida quando comparada às abordagens históricas.

4.1 SÍNTESE DAS EVIDÊNCIAS

A literatura científica contemporânea versa extensivamente sobre as reconstruções pós-deiscência de suturas esternais, consolidando evidências robustas sobre diversos aspectos desta complicação. Os estudos demonstram consistentemente que o retalho de peitoral maior permanece como primeira escolha para defeitos do terço superior e médio do esterno, apresentando vantagens significativas em termos de simplicidade técnica, menor tempo cirúrgico, anatomia vascular confiável e morbidade reduzida do sítio doador. O retalho de reto abdominal, por sua vez, reserva-se para situações específicas como defeitos extensos do terço inferior, indisponibilidade do peitoral maior ou necessidade de maior volume tissular.

A evolução temporal do tratamento desta complicação reflete avanços significativos no conhecimento fisiopatológico e técnico. A transição de abordagens conservadoras com desbridamento e fechamento primário para reconstruções precoces com retalhos vascularizados resultou em redução dramática da mortalidade, de aproximadamente 50% para 10-20% nas últimas décadas. Este progresso evidencia a importância do tratamento definitivo precoce, da obliteração adequada do espaço morto e da restauração do aporte sanguíneo local através de tecido vascularizado.

A identificação e estratificação de fatores de risco permanecem fundamentais para a prevenção e manejo adequado. Diabetes mellitus, obesidade, uso bilateral de artéria mamária interna, DPOC, tabagismo e reoperação por sangramento emergem consistentemente como fatores preditivos independentes de complicações esternais. A otimização perioperatória destes fatores modificáveis, particularmente o controle glicêmico rigoroso, representa estratégia preventiva essencial.

4.2 ALGORITMO DE SEGURANÇA E RESGATE PÓS-DEISCÊNCIA ESTERNAL

Com base na análise crítica da literatura e nas melhores evidências disponíveis, propõe-se um algoritmo de segurança sistematizado para o manejo de pacientes que apresentam deiscência de sutura esternal após cirurgia cardíaca. Este protocolo visa padronizar a abordagem, minimizar atrasos no tratamento definitivo e otimizar os resultados clínicos:

4.2.1 Fase 1: Reconhecimento e Diagnóstico Precoce (0-24 Horas)

- Vigilância ativa para sinais de alerta: instabilidade esternal à palpação, drenagem purulenta, febre persistente ($>38^{\circ}\text{C}$ após 5º dia PO), leucocitose recorrente, dor esternal desproporcional

- Exame físico diário com palpação esternal sistemática
- Monitorização de marcadores inflamatórios (PCR, leucócitos, procalcitonina)
- Coleta de culturas (secreção esternal, hemocultura) ao menor sinal de infecção
- Tomografia computadorizada de tórax com contraste em casos suspeitos (avaliar coleção, gás mediastinal, osteomielite)

4.2.2 Fase 2: Estratificação e Acionamento Multidisciplinar (24-48 Horas)

- Confirmado diagnóstico, acionar IMEDIATAMENTE equipe multidisciplinar: cirurgião cardíaco, cirurgião plástico, infectologista, intensivista
- Estratificar gravidade: Tipo I (deiscência superficial sem infecção profunda), Tipo II (deiscência com instabilidade mas sem infecção franca), Tipo III (mediastinite com instabilidade e infecção ativa)
- Iniciar antibioticoterapia empírica de amplo espectro: vancomicina + piperacilina-tazobactam (ajustar após culturas)
- Otimização clínica: controle glicêmico rigoroso (glicemia 120-180 mg/dL), suporte nutricional, correção de anemia e distúrbios hidroeletrólitos
- Planejamento cirúrgico conjunto entre cirurgia cardíaca e plástica: definir timing, tipo de retalho, necessidade de VAC transitório

4.2.3 Fase 3: Desbridamento Cirúrgico Agressivo (48-72 Horas)

- Abordagem cirúrgica precoce (idealmente dentro de 48-72h do diagnóstico definitivo)
- Desbridamento radical: remover TODO tecido necrótico, desvitalizado ou francamente infectado
- Ressecção de osso esternal comprometido, cartilagens costais necróticas e tecidos moles desvitalizados
- Remoção de fios de aço se houver infecção profunda ou osteomielite
- Irrigação copiosa com solução salina (mínimo 6-9 litros)
- Coleta de múltiplas culturas (osso, tecido profundo, secreção)
- Avaliação intraoperatória da extensão do defeito e planejamento da reconstrução
- Opções: (a) Reconstrução imediata se leito limpo e paciente estável; (b) VAC temporário se contaminação significativa, aguardar 48-72h para segundo tempo

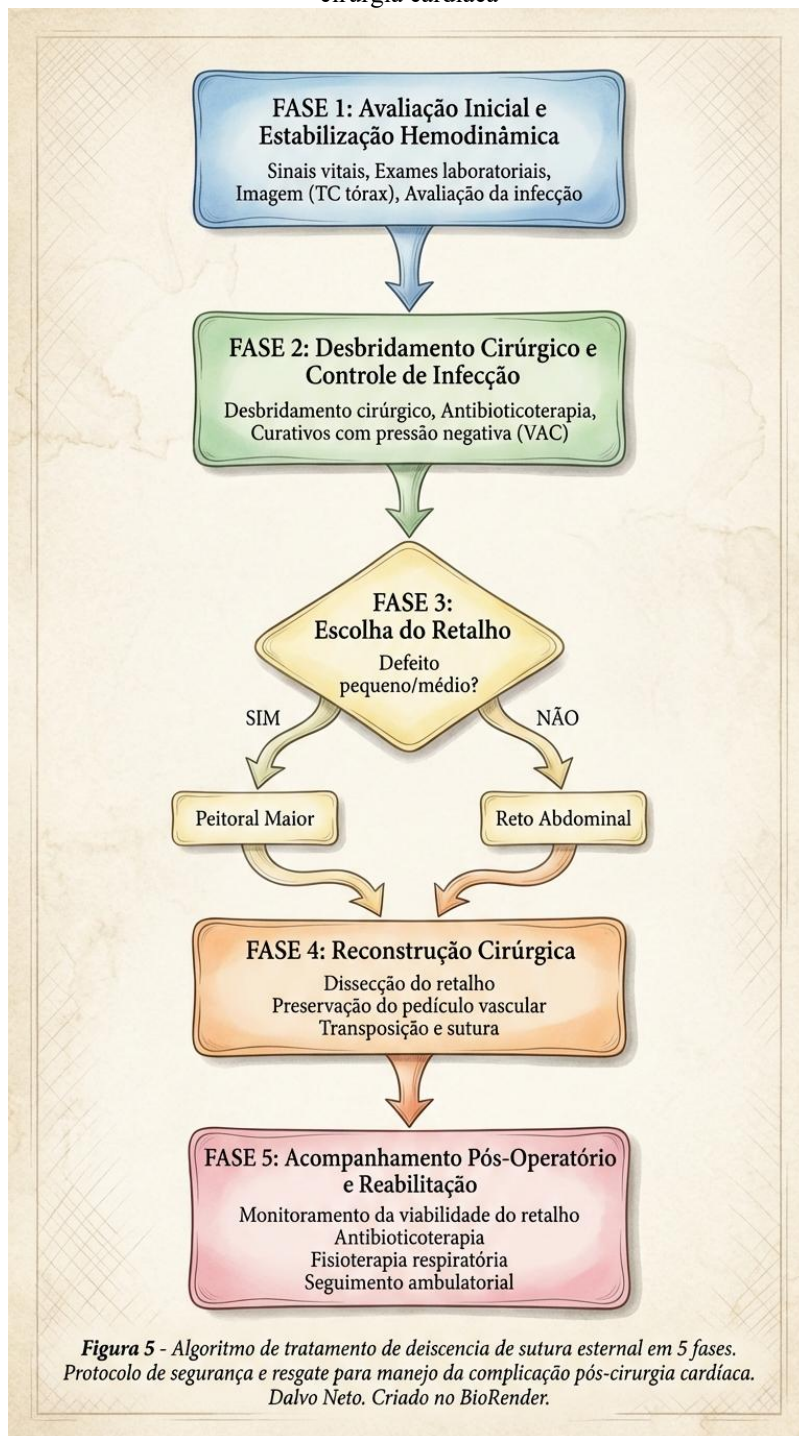
4.2.4 Fase 4: Reconstrução Definitiva com Retalho Muscular (3-14 Dias)

- Timing ideal: reconstrução precoce (7-14 dias) associada a melhores resultados
- Seleção do retalho baseada em algoritmo decisório:
 - → Defeito terço superior/médio + paciente estável = Peitoral Maior Unilateral
 - → Defeito extenso terços superior/médio = Peitoral Maior Bilateral
 - → Defeito terço inferior/xifóide = Reto Abdominal Unilateral
 - → Defeito extenso todo esterno = Combinação ou Bilateral
 - → Falha peitoral maior ou indisponível = Reto Abdominal
- Técnica cirúrgica rigorosa: preservação do pedículo vascular dominante, transposição sem tensão, obliteração completa do espaço morto
- Fixação adequada do músculo aos tecidos adjacentes
- Drenagem eficiente (drenos de sucção)
- Fechamento cutâneo sem tensão

4.2.5 Fase 5: Manejo Pós-Reconstrução E Seguimento

- Antibioticoterapia prolongada: mínimo 4-6 semanas (ajustada por culturas e evolução clínica)
- Monitorização rigorosa de sinais de infecção residual ou recorrente
- Manejo de drenos: manter até débito <30 mL/24h
- Cuidados com ferida operatória: curativo oclusivo, evitar manipulação excessiva
- Imobilização relativa do tórax: evitar movimentos bruscos dos membros superiores nas primeiras 2 semanas
- Suporte nutricional otimizado: albumina >3,0 g/dL, balanço nitrogenado positivo
- Fisioterapia respiratória gradual, evitando manobras de alto impacto inicialmente
- Controle glicêmico rigoroso mantido
- Seguimento ambulatorial: 7 dias, 14 dias, 30 dias, 90 dias e 6 meses
- Avaliação de viabilidade do retalho, recorrência de infecção, função do membro afetado, qualidade de vida

Figura 5: Algoritmo de tratamento de deiscência externa em 5 fases, protocolo de segurança e resgate para manejo pós cirurgia cardíaca



Fonte: José Dalvo Maia Neto criado no BioRender

4.3 CONSIDERAÇÕES FINAIS

A implementação deste algoritmo de segurança requer infraestrutura adequada, equipe treinada e comunicação eficiente entre as especialidades envolvidas. Centros que realizam cirurgia cardíaca de alta complexidade devem estabelecer protocolos institucionais claros, com fluxogramas de

atendimento, critérios de acionamento da equipe multidisciplinar e indicadores de qualidade mensuráveis.

A educação continuada das equipes assistenciais, incluindo enfermagem e fisioterapia, é fundamental para o reconhecimento precoce de sinais de alerta e implementação tempestiva das medidas de resgate. Programas de auditoria e feedback sistemático dos resultados institucionais permitem identificação de oportunidades de melhoria e refinamento contínuo dos protocolos.

Em síntese, a deiscência de sutura esternal e a mediastinite pós-esternotomia, embora sejam complicações potencialmente devastadoras, podem ser manejadas com sucesso quando abordadas de forma sistematizada, precoce e multidisciplinar. Os retalhos musculares de peitoral maior e reto abdominal representam ferramentas reconstrutivas consolidadas e eficazes. O algoritmo de segurança proposto fornece um roteiro estruturado para otimização do cuidado, com potencial de reduzir significativamente a morbimortalidade associada a esta grave complicação da cirurgia cardiovascular.

REFERÊNCIAS

1. Jurkiewicz MJ, Bostwick J 3rd, Hester TR, Bishop JB, Craver J. Infected median sternotomy wound: successful treatment by muscle flaps. *Ann Surg.* 1980;191(6):738-44.
2. Pairolero PC, Arnold PG. Management of infected median sternotomy wounds. *Ann Thorac Surg.* 1986;42(1):1-2.
3. El Oakley RM, Wright JE. Postoperative mediastinitis: classification and management. *Ann Thorac Surg.* 1996;61(3):1030-6.
4. Losanoff JE, Jones JW, Richman BW. Primary closure of median sternotomy: techniques and principles. *Cardiovasc Surg.* 2002;10(2):102-10.
5. Mangram AJ, Horan TC, Pearson ML, Silver LC, Jarvis WR. Guideline for prevention of surgical site infection, 1999. *Infect Control Hosp Epidemiol.* 1999;20(4):250-78.
6. Loop FD, Lytle BW, Cosgrove DM, et al. Sternal wound complications after isolated coronary artery bypass grafting. *Ann Thorac Surg.* 1990;49(2):179-86.
7. Ridderstolpe L, Gill H, Granfeldt H, Ahlfeldt H, Rutberg H. Superficial and deep sternal wound complications: incidence, risk factors and mortality. *Eur J Cardiothorac Surg.* 2001;20(6):1168-75.
8. Filsoufi F, Castillo JG, Rahmanian PB, et al. Epidemiology of deep sternal wound infection in cardiac surgery. *J Cardiothorac Vasc Anesth.* 2009;23(4):488-94.
9. Lazar HL, Salm TV, Engelman R, Orgill D, Gordon S. Prevention and management of sternal wound infections. *J Thorac Cardiovasc Surg.* 2016;152(4):962-72.
10. Gummert JF, Barten MJ, Hans C, et al. Mediastinitis and cardiac surgery: an updated risk factor analysis. *Thorac Cardiovasc Surg.* 2002;50(2):87-91.
11. Cayci C, Russo M, Cheung AT, Kurlansky P. Risk analysis of deep sternal wound infections and their impact on hospital mortality. *Ann Plast Surg.* 2008;61(3):294-301.
12. Sjögren J, Gustafsson R, Nilsson J, Malmjö M, Ingemansson R. Clinical outcome after poststernotomy mediastinitis: vacuum-assisted closure versus conventional treatment. *Cardiovasc Surg.* 2005;13(5):245-52.
13. Nahai F, Rand RP, Hester TR, Bostwick J 3rd, Jurkiewicz MJ. Primary treatment of the infected sternotomy wound with muscle flaps: a review of 211 consecutive cases. *Plast Reconstr Surg.* 1989;84(3):434-41.
14. Scully HE, Leclerc Y, Martin RD, et al. Comparison between antibiotic irrigation and mobilization of pectoral muscle flaps in treatment of deep sternal infections. *J Thorac Cardiovasc Surg.* 1985;90(4):523-31.
15. Jones G, Jurkiewicz MJ, Bostwick J, et al. Management of the infected median sternotomy wound with muscle flaps: the Emory 20-year experience. *Ann Surg.* 1997;225(6):766-76.

16. Voss B, Bauernschmitt R, Will A, et al. Sternal reconstruction with titanium plates in complicated sternal dehiscence. *Eur J Cardiothorac Surg*. 2008;34(1):139-45.
17. Ascherman JA, Patel SM, Malhotra SM, Smith CR. Management of sternal wounds with bilateral pectoralis major myocutaneous advancement flaps in 114 consecutively treated patients: refinements in technique and outcomes analysis. *Plast Reconstr Surg*. 2004;114(3):676-83.
18. Cicilioni OJ Jr, Stieg FH 3rd, Papanicolaou G. Sternal wound reconstruction with transverse plate fixation. *Plast Reconstr Surg*. 2005;115(5):1297-303.
19. Kouchoukos NT, Wareing TH, Murphy SF, Pelate C, Marshall WG Jr. Risks of bilateral internal mammary artery bypass grafting. *Ann Thorac Surg*. 1990;49(2):210-7.
20. Seyfer AE, Shriver CD, Miller TR, Graeber GM. Sternal blood flow after median sternotomy and mobilization of the internal mammary arteries. *Surgery*. 1988;104(5):899-904.
21. Arnold PG, Pairolero PC. Use of pectoralis major muscle flaps to repair defects of anterior chest wall. *Plast Reconstr Surg*. 1979;63(2):205-13.
22. Nahai F, Morales L Jr, Bone DK, Bostwick J 3rd. Pectoralis major muscle turnover flaps for closure of the infected sternotomy wound with preservation of form and function. *Plast Reconstr Surg*. 1982;70(4):471-4.
23. Greig AV, Geh JL, Khanduja V, Shibu M. Choice of flap for the management of deep sternal wound infection: an anatomical classification. *J Plast Reconstr Aesthet Surg*. 2007;60(4):372-8.
24. Mathes SJ, Nahai F. Classification of the vascular anatomy of muscles: experimental and clinical correlation. *Plast Reconstr Surg*. 1981;67(2):177-87.
25. Pessa ME, Welch MJ. Rectus abdominis microvascular free flap for treatment of infected median sternotomy wound. *Ann Plast Surg*. 1988;20(3):222-4.
26. Wettstein R, Erni D, Berdat P, Rothenfluh D, Banic A. Radical sternectomy and primary musculocutaneous flap reconstruction to control sternal osteomyelitis. *J Thorac Cardiovasc Surg*. 2002;123(6):1185-90.
27. Morisaki A, Hosono M, Sasaki Y, et al. Evaluation of risk factors for hospital mortality and current treatment for poststernotomy mediastinitis. *Gen Thorac Cardiovasc Surg*. 2011;59(4):261-7.
28. Schimmer C, Sommer SP, Bensch M, Leyh R. Primary treatment of deep sternal wound infection after cardiac surgery: a survey of German heart surgery units. *Interact Cardiovasc Thorac Surg*. 2007;6(6):708-11.
29. Fleck T, Moidl R, Giovanoli P, et al. Early and long-term results of combined muscle flap and vacuum-assisted closure therapy for sternal wound infection following open heart surgery. *Eur J Cardiothorac Surg*. 2004;25(5):865-70.

30. Petzina R, Malmsjo M, Stamm C, Hetzer R. Major complications during negative pressure wound therapy in poststernotomy mediastinitis after cardiac surgery. J Thorac Cardiovasc Surg. 2010;140(5):1133-6.