LUMEN ET VIRTUS
ISSN: 2177-2789

PSEUDOTUMOR RENAL IGG4-RELACIONADO: RELATO DE CASO

IGG4-RELATED RENAL PSEUDOTUMOR: CASE REPORT

PSEUDOTUMOR RENAL RELACIONADO CON IGG4: REPORTE DE CASO

https://doi.org/10.56238/levv16n53-056

Data de submissão: 14/09/2025 **Data de publicação:** 14/10/2025

Letícia Lopes Dantas
Residente de Patologia
Instituição: Hospital de Base do Distrito Federal
E-mail: leticialdantas.med@gmailcom

Jorge Alberto Ferreira de Almeida Teixeira
Residente de Patologia
Instituição: Hospital de Base do Distrito Federal

Amanda Lopes Dantas
Graduanda de Enfermagem
Instituição: Centro Universitário de Brasília (UNICEUB)
E-mail: amandadantas19@gmail.com

Glauco André Almeida Guedes
Médico urologista
Instituição: Hospital Santa Lúcia
E-mail: dr.guedesglauco@gmail.com

Diogo Batista dos Santos Medeiros
Médico patologista
Instituição: Hospital de Base do Distrito Federal
E-mail: dbsmedeiros@gmail.com

RESUMO

A doença relacionada à imunoglobulina G4 (IgG4-RD) é uma condição inflamatória sistêmica caracterizada por infiltrado linfoplasmocitário denso, fibrose e flebite obliterativa. O envolvimento renal é incomum e pode mimetizar neoplasias, levando a confusões diagnósticas e tratamentos invasivos desnecessários. O presente relato trata-se de uma paciente com um tumor renal à esquerda, identificado em exames de imagem de rotina. Os achados radiológicos sugeriam angiomiolipoma e a paciente foi submetida à nefrectomia radical. O exame histopatológico revelou fibrose colagênica, áreas de degeneração mixoide e infiltrado linfoplasmocitário denso, com agregados linfoides proeminentes. A imuno-histoquímica demonstrou mais de 30 plasmócitos IgG4 positivos por campo de grande aumento e uma relação IgG4/IgG de aproximadamente 80%, confirmando o diagnóstico de nefrite tubulointersticial associada à IgG4, com formação de pseudotumor. Este caso evidencia os desafios diagnósticos da IgG4-RD renal, especialmente quando se apresenta como pseudotumor

solitário, já que os achados radiológicos inespecíficos podem simular tumores malignos, submetendo os pacientes à terapia cirúrgica radical evitável.

Palavras-chave: Doença Relacionada à Igg4. Pseudotumor Renal. Nefrite Tubulointersticial. Imuno-Histoquímica. Diagnóstico Diferencial.

ABSTRACT

Immunoglobulin G4-related disease (IgG4-RD) is a systemic inflammatory condition characterized by dense lymphoplasmacytic infiltrate, fibrosis and obliterative phlebitis. Renal involvement is uncommon and may mimic neoplasms, leading to diagnostic confusion and unnecessary invasive treatments. This report describes a female patient with a left renal tumor identified during routine imaging examinations. Radiological findings suggested angiomyolipoma, and the patient underwent radical nephrectomy. Histopathological analysis revealed collagenous fibrosis, areas of myxoid degeneration and dense lymphoplasmacytic infiltrate with prominent lymphoid aggregates. Immunohistochemistry demonstrated more than 30 IgG4-positive plasma cells per high-power field and an IgG4/IgG ratio of approximately 80%, confirming the diagnosis of IgG4-related tubulointerstitial nephritis with pseudotumor formation. This case highlights the diagnostic challenges of renal IgG4-RD, particularly when it presents as a solitary pseudotumor, since nonspecific radiological findings may simulate malignant tumors and subject patients to avoidable radical surgical therapy.

Keywords: IgG4-related Disease. Renal Pseudotumor. Tubulointerstitial Nephritis. Immunohistochemistry. Differential Diagnosis.

RESUMEN

La enfermedad relacionada con la inmunoglobulina G4 (IgG4-RD) es una afección inflamatoria sistémica caracterizada por un denso infiltrado linfoplasmocítico, fibrosis y flebitis obliterante. La afectación renal es poco común y puede simular neoplasias, lo que genera confusión diagnóstica y tratamientos invasivos innecesarios. El presente informe se refiere a un paciente con un tumor renal en el lado izquierdo, identificado en exámenes de imagen de rutina. Los hallazgos radiológicos sugirieron angiomiolipoma y el paciente fue sometido a nefrectomía radical. El examen histopatológico reveló fibrosis colágena, áreas de degeneración mixoide y denso infiltrado linfoplasmocitario, con prominentes agregados linfoides. La inmunohistoquímica demostró más de 30 células plasmáticas positivas para IgG4 por campo de alta potencia y una relación IgG4/IgG de aproximadamente 80 %, lo que confirma el diagnóstico de nefritis tubuloinstersticial asociada a IgG4, con formación de pseudotumor. Este caso resalta los desafíos diagnósticos de la IgG4-RD renal, especialmente cuando se presenta como un pseudotumor solitario, ya que los hallazgos radiológicos inespecíficos pueden simular tumores malignos, sometiendo a los pacientes a una terapia quirúrgica radical evitable.

Palabras clave: Enfermedad Relacionada con IgG4. Pseudotumor Renal. Nefritis Tubulointersticial. Inmunohistoquímica. Diagnóstico Diferencial.

1 INTRODUÇÃO

A doença relacionada à imunoglobulina G4 (IgG4-RD) configura-se como uma entidade inflamatória fibroesclerosante, de natureza imunomediada, cuja apresentação histopatológica clássica compreende infiltrado linfoplasmocitário denso com predomínio de plasmócitos IgG4+, fibrose em padrão estoriforme e flebite obliterativa. Sua descrição inaugural data de 2001, quando Hamano et al. identificou níveis séricos elevados de IgG4 em pacientes com pancreatite autoimune tipo 1, o que permitiu a consolidação nosográfica da IgG4-RD como uma condição sistêmica singular[1].

Atualmente, reconhece-se sua capacidade de acometimento multissistêmico, envolvendo estruturas como glândulas salivares, vias biliares, pulmões, retroperitônio, tecido linfático e parênquima renal[1,2,3,4,5]. O comprometimento renal, embora infrequente, pode assumir morfologia pseudotumoral, mimetizando neoplasias sólidas em exames de imagem e conduzindo a condutas terapêuticas invasivas.

O presente relato descreve um caso de pseudotumor renal associado à IgG4-RD, sublinhando o papel central da análise histológica no diagnóstico definitivo e ressaltando a importância do reconhecimento dessa patologia para evitar terapias irreversíveis e desnecessárias.

2 RELATO DE CASO

Trata-se de paciente do sexo feminino, 53 anos, com história de nefrolitíase de repetição. Em acompanhamento com nefrologista e exames de imagem anuais, após colocação de cateter duplo J por ureterolitíase.

Em USG de abdome total 1 ano após o procedimento, evidenciou-se rim esquerdo apresentando moderada hidronefrose e massa heterogênea medindo 10,4 cm. Realizados TC de abdome, que mostrou lesão de aspecto expansivo, heterogêneo, infiltrando a gordura peri renal, o seio, pelve e cálices renais e RNM que mostrou lesão expansiva nos terços médio e inferior do rim esquerdo, com grande componente de gordura e cuja hipótese diagnóstica era de angiomiolipoma. Os achados dos exames de imagem eram condizentes com o da peça cirúrgica (Figura 1).

Figura 1: Tumor com componente adiposo e fibroso ocupando o parênquima renal.



Figura 1: tumor com componente adiposo e fibroso ocupando o parênquima renal.

Fonte: Autores.

Os exames de laboratório do mesmo mês mostravam ureia e creatinina dentro da faixa de normalidade, com leve redução da taxa de filtração glomerular de 82 ml/min/1.73 m² (referência: maior que 90 ml/min/1.73m²) e EAS com proteinúria variando de + a ++. Submetida, então, a nefrectomia radical esquerda.

Os achados histopatológicos da peça cirúrgica revelaram parênquima renal e tecido adiposo adjacente com fibrose colagênica, por vezes de padrão estoriforme e áreas de degeneração mixoide, associados a intenso infiltrado inflamatório composto por linfócitos e plasmócitos, com formação de agregados linfóides proeminentes no parênquima renal. O estudo imuno-histoquímico, por sua vez, revelou relação IgG4/IgG de aproximadamente 80%, com mais de 30 plasmócitos IgG4+ por campo de grande aumento (Figura 2). Os achados histopatológicos e imuno-histoquímicos foram compatíveis com nefrite tubuloinstersticial associada à IgG4, com formação de pseudotumor inflamatório. A paciente seguiu assintomática e em acompanhamento clínico 1 ano após o procedimento.

3 DISCUSSÃO

A doença IgG4-relacionada (IgG4-RD) foi inicialmente descrita em 2001, como uma causa de pancreatite autoimune tipo 1 e já era considerada como uma possível condição inflamatória capaz de

afetar múltiplos órgãos [1,2,3,4,5], sendo que, atualmente, a similaridade conhecida dos padrões histopatológicos em órgãos diferentes, corrobora com a hipótese de doença sistêmica[6,7].

Vários órgãos são alvos da patologia, sendo o pâncreas o mais comum, mas também podendo afetar as glândulas salivares, pulmão, ducto biliar, linfonodo, rim, ureter, entre outros[8,9,10,11,12,13,14,15,16,17]. A maioria dos pacientes não possui sintomas clínicos, sendo um achado incidental laboratorial ou de imagem, na maioria dos casos[18,19]. Em casos de acometimento renal, alguns pacientes apresentam sintomas clínicos inespecíficos, como astenia[20]. Kawano et al. reportou 41 doenças IgG4 relacionadas envolvendo o rim e mais de 90% delas tinha lesões simultâneas em outros órgãos[21,22].

Atualmente sustenta-se a hipótese de que casos antigamente diagnosticados como pseudotumores inflamatórios são, na verdade, uma manifestação orgânica da deposição do imunocomplexo[6,23]. Os pseudotumores inflamatórios são formados por um infiltrado inflamatório, composto por plasmócitos policlonais, linfócitos, histiócitos, com ou sem eosinófilos, e se assemelham muito aos pseudotumores IgG4 relacionados[6,24]. Relatos de doença renal IgG4 relacionada já foram diagnosticados erroneamente como tumores malignos e o estudo assertivo veio apenas após operações invasivas[18,25], como no caso relatado, mesmo sendo uma manifestação renal incomum.

Os acometimentos renais mais comuns são a nefrite tubulointersticial e a glomerulonefrite[26,27]. Quando a pelve renal é afetada, pode haver um aumento da parede pélvica[28]. Em uma minoria de casos, no entanto, a patologia se revela como uma massa renal solitária[20,29]. Os achados tomográficos renais da doença IgG4 relacionada são pouco específicos e a imagem mais comum é a de múltiplos nódulos hipodensos em um, ou ambos, os rins[26,27,30]. Na ressonância magnética em T2, as lesões apresentam-se hipodensas[31].

Figura 2: A) Parênquima renal com denso infiltrado linfoplasmocítico e fibrose (HE, 200x). B) Infiltrado plasmocítico IgG positivo (Imunocoloração IgG, 200x). C) Infiltrado plasmocítico IgG4 positivo (Imunocoloração IgG4, 200x). D) Plasmócitos IgG 4 positivos (Imunocoloração IgG4, 400x).

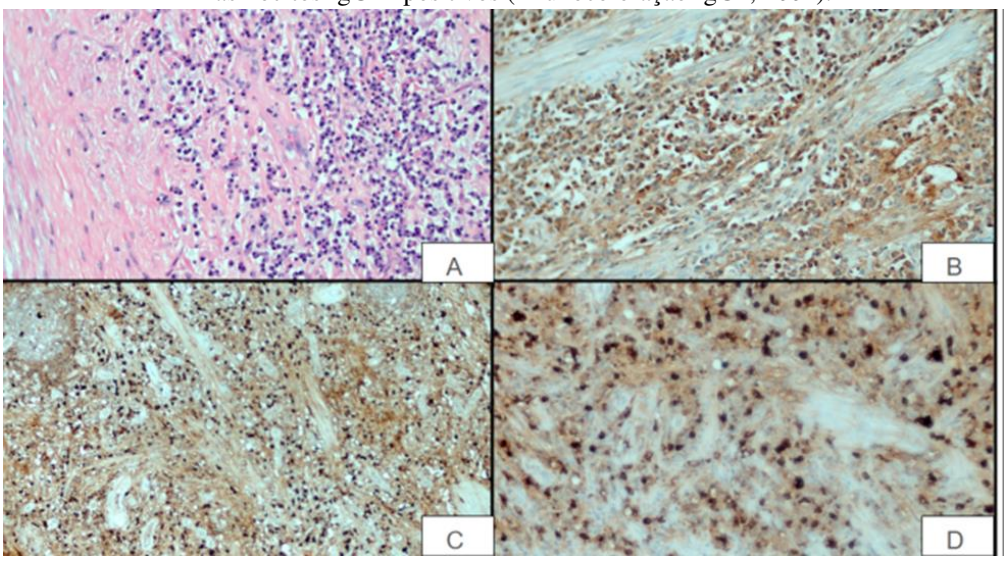

Fonte: Autores.

Em alguns pacientes, essas lesões podem ter um metabolismo de glicose aumentado na tomografia por emissão de pósitron/CT (PET/CT), o que torna o diagnóstico ainda mais desafiador, por aumentar a chance de ser uma neoplasia maligna. A suspeição de angiomiolipoma em achados de imagem é rara, não sendo evidenciados casos na literatura nesse estudo.

Os achados laboratoriais em pacientes com doença renal IgG4 relacionada usualmente são de hipergamaglobulinema, hipocomplementemia e alteração da função renal[20,32]. Alguns pacientes também apresentam proteinúria[20], como no presente relato. A utilidade do nível sérico de IgG4 como um marcador de doença é debatível, com autores mostrando uma correlação do aumento do nível sérico de IgG4 em 80% dos pacientes com doença renal[32] e outros em que 40% dos pacientes com critérios histopatológicos bem estabelecidos para a doença, não possuíam nível sérico da imunoglobulina elevado[33]. Na paciente em questão não houve suspeição clínica da doença previamente ao procedimento e, nesse sentido, não foram coletados níveis séricos de imunoglobulina.

O diagnóstico histopatológico baseia-se em um esquema de 3 pontos chave, que envolvem a presença de denso infiltrado linfoplasmacítico, fibrose estoriforme e flebite obliterativa, ainda sem um consenso bem estabelecido. Achados esses, difíceis de serem evidenciados em pequenas biópsias[34]. Há um debate sobre os valores de plasmócitos IgG4 positivos, variando de mais de 10% a mais de 50% por campo de grande aumento (CGA)[30], sendo que a razão de IgG4/IgG deve ser maior que 40%[6,35].

Em revisão de literatura, Chougule et al demonstrou que a resposta a corticosteroides era acima de 85%[6]. Assim como na pancreatite autoimune IgG4 relacionada, a resposta ao tratamento com corticoesteroides é expressiva[36,37,38].

4 CONCLUSÃO

A doença relacionada à imunoglobulina G4 consolidou-se, nas últimas décadas, como entidade nosológica de crescente relevância clínica e patológica, à medida que novas ferramentas diagnósticas, como a imunofluorescência e a imuno-histoquímica, têm permitido sua detecção em múltiplos sítios. Tal expansão do espectro clínico reforça sua caracterização como uma condição sistêmica.

Embora as manifestações renais da IgG4-RD, notadamente a nefrite tubulointersticial e os pseudotumores inflamatórios, sejam pouco prevalentes, sua consideração diagnóstica é imperativa sempre que houver disfunção renal, ou massa tumoral, especialmente em pacientes com histórico de doenças autoimunes ou envolvimento multissistêmico. O reconhecimento precoce dessas apresentações é essencial, uma vez que o manejo clínico, quando corretamente orientado pelo diagnóstico histopatológico, pode evitar procedimentos cirúrgicos radicais e permitir o tratamento conservador com corticoterapia, frequentemente eficaz e menos deletério.

Dessa forma, impõe-se aos patologistas o domínio acurado dos critérios morfológicos característicos da IgG4-RD, a fim de que, mesmo nos casos diagnosticados exclusivamente por via

anatomopatológica, haja encaminhamento adequado para investigação sorológica e por imagem, possibilitando a identificação de comprometimento sistêmico e, consequentemente, uma abordagem terapêutica mais precisa, menos invasiva e alinhada à natureza imunológica da enfermidade.

REFERÊNCIAS

1. HAMANO, Hideaki et al. High serum IgG4 concentrations in patients with sclerosing pancreatitis. The New England Journal of Medicine, Boston, v. 344, n. 10, p. 732-738, 8 mar.2001. DOI: https://doi.org/10.1056/NEJM200103083441005.

2. KAMISAWA, T. et al. A new clinicopathological entity of IgG4-related autoimmune disease. Journal of Gastroenterology, v. 38, n. 10, p. 982-984, 2003. DOI: https://doi.org/10.1007/s00535-003-1175-y

3. KAMISAWA, T.; ZEN, Y.; PILLAI, S.; STONE, J. H. IgG4-related disease. The Lancet, v. 385, n.9976, p. 1460-1471, 11 abr. 2015. DOI: https://doi.org/10.1016/S01406736(14)60720-0.

4. STONE, J. H. et al. Recommendations for the nomenclature of IgG4-related disease and its individual organ system manifestations. Arthritis and Rheumatism, v. 64, n. 10, p. 3061-3067, out. 2012. DOI: https://doi.org/10.1002/art.34593.

5. UMEHARA, H. et al. A novel clinical entity, IgG4-related disease (IgG4RD): general concept and details. Modern Rheumatology, v. 22, n. 1, p. 1-14, fev. 2012. DOI:https://doi.org/10.1007/s10165-011-0508-6.

6. CHOUGULE, Abhijit; BAL, Amanjit. IgG4-related inflammatory pseudotumor: a systematic review of histopathological features of reported cases. Modern Rheumatology, [S.l.], 2016. Disponível em:http://dx.doi.org/10.1080/14397595.2016.1206241. Acesso em: 31 jul. 2025.

7. WATSON, S. J.; JENKINS, D. A.; BELLAMY, C. O. Nephropathy in IgG4-related systemic disease. American Journal of Surgical Pathology, v. 30, n. 11, p. 1472-1477, nov. 2006. DOI: https://doi.org/10.1097/01.pas.0000213308.43929.97.

8. KAMISAWA, T.; OKAMOTO, A. IgG4-related sclerosing disease. World Journal of Gastroenterology, v. 14, n. 25, p. 3948-3955, 7 jul. 2008. DOI: https://doi.org/10.3748/wjg.14.3948.

9. DESHPANDE, Vikram et al. Autoimmune pancreatitis: more than just a pancreatic disease? A contemporary review of its pathology. Archives of Pathology & Laboratory Medicine, v. 129, n. 9, p. 1148-1154, set. 2005. DOI: https://doi.org/10.5858/2005-129-1148-PMTJA.

10. DOORECK, B. S.; KATZ, P.; BARKIN, J. S. Autoimmune pancreatitis in the spectrum of autoimmune exocrinopathy associated with sialoadenitis and anosmia. Pancreas, v. 28, n. 1, p. 105-107, jan. 2004. DOI: https://doi.org/10.1097/00006676-200401000-00018.

11. HIRANO, K. et al. High-rate pulmonary involvement in autoimmune pancreatitis. Internal Medicine Journal, v. 36, n. 1, p. 58-61, jan. 2006. DOI: https://doi.org/10.1111/j.1445-5994.2006.01009.x.

12. KAMISAWA, T. et al. Extrapancreatic lesions in autoimmune pancreatitis. Journal of Clinical Gastroenterology, v. 39, n. 10, p. 904-907, nov./dez. 2005. DOI: https://doi.org/10.1097/01.mcg.0000180629.77066.6c.

13. KAMISAWA, T.; MATSUOKA, M.; OHKAWA, M. Autoimmune pancreatitis associated with retroperitoneal fibrosis. Journal of the Pancreas (JOP), v. 6, n. 3, p. 260-263, maio 2005.

14. KANNO, A. et al. Autoimmune pancreatitis with hepatic inflammatory pseudotumor. Pancreas, v. 31, n. 4, p. 420-423, nov. 2005. DOI: https://doi.org/10.1097/01.mpa.0000179732.46210.da.

15. NAKAMURA, H. et al. A case of IgG4-related autoimmune disease with multiple organ involvement. Scandinavian Journal of Rheumatology, v. 35, n. 1, p. 69-71, jan./fev. 2006. DOI: https://doi.org/10.1080/03009740500499484.

16. OHARA, H. et al. Systemic extrapancreatic lesions associated with autoimmune pancreatitis. Pancreas, v. 31, n. 3, p. 232-237, out. 2005. DOI: https://doi.org/10.1097/01.mpa.0000175178.85786.1d.

17. UEHARA, T. et al. Distinct clinicopathological entity 'autoimmune pancreatitis- associated sclerosing cholangitis'. Pathology International, v. 55, n. 7, p. 405-411, jul. 2005. DOI: https://doi.org/10.1111/j.1440-1827.2005.01845.x.

18. PARK, Ho Gyun; KIM, Kyoung Min. IgG4-related inflammatory pseudotumor of the renal pelvis involving renal parenchyma, mimicking malignancy. Diagnostic Pathology, v. 11, n. 12, p. 1-4, 2016. Disponível em: https://doi.org/10.1186/s13000-016-0460-z. Acesso em: 1 ago. 2025.

19. TSUBOI, H. et al. Inflammatory pseudotumors in multiple organs associated with elevated serum IgG4 level: recovery by only a small replacement dose of steroid. Internal Medicine, v. 47, n. 12, p. 1139-1142, 2008. DOI: https://doi.org/10.2169/internalmedicine.47.0887.

20. CORNELL, Lynn D. et al. Pseudotumors due to IgG4 immune-complex tubulointerstitial nephritis associated with autoimmune pancreatocentric disease. American Journal of Surgical Pathology, v. 31, n. 10, p. 1586-1597, out. 2007. Disponível em: https://journals.lww.com/ajsp/Fulltext/2007/10000/Pseudotumors_due_to_IgG4_Immune_Complex.13.aspx. Acesso em: 1 ago. 2025.

21. KAWANO, M. et al. Proposal for diagnostic criteria for IgG4-related kidney disease. Clinical and Experimental Nephrology, v. 15, n. 5, p. 615-626, out. 2011. DOI: https://doi.org/10.1007/s10157-011-0521-2

22. ZEN, Y.; NAKANUMA, Y. IgG4-related disease: a cross-sectional study of 114 cases. American Journal of Surgical Pathology, v. 34, n. 12, p. 1812-1819, dez. 2010. DOI: https://doi.org/10.1097/PAS.0b013e3181f7266b.

23. STONE, J. H.; ZEN, Y.; DESHPANDE, V. IgG4-related disease. New England Journal of Medicine, v. 366, n. 6, p. 539-551, 9 fev. 2012. DOI: https://doi.org/10.1056/NEJMra1104650.

24. CHAN, J. K. C. Inflammatory pseudotumor: a family of lesions of diverse nature and etiologies. Advances in Anatomic Pathology, v. 3, p. 156-171, 1996.

25. ALKHASAWNEH, A. N.; ALLAN, R. W. IgG4 inflammatory pseudotumor of the kidney. Case Reports in Urology, 2012. Artigo 919087. DOI: https://doi.org/10.1155/2012/919087.

26. SAEKI, T. et al. Clinicopathological characteristics of patients with IgG4-related tubulointerstitial nephritis. Kidney International, v. 78, n. 10, p. 1016-1023, nov. 2010. DOI: https://doi.org/10.1038/ki.2010.271.

27. RAISSIAN, Y. et al. Diagnosis of IgG4-related tubulointerstitial nephritis. Journal of the American Society of Nephrology, v. 22, n. 7, p. 1343-1352, jul. 2011. DOI: https://doi.org/10.1681/ASN.2011010062.

28. NISHI, S. et al. Clinicopathological findings of immunoglobulin G4-related kidney disease. Clinical and Experimental Nephrology, v. 15, n. 6, p. 810-819, dez. 2011. DOI: https://doi.org/10.1007/s10157-011-0526-x.

29. WU, Qian et al. Renal pseudotumor: a new challenge in the diagnosis of immunoglobulin G4-related disease. Journal of Cancer Research and Therapeutics, v. 16, n. 5, p. 1148-1150, 2020. Disponível em: https://www.cancerjournal.net/article.asp?issn=09731482;year=2020;volume=16;issue=5;spage=1148;epage=1150;aulast=Wu. Acesso em: 1 ago. 2025.

30. MONTIRONI, R. et al. Immunoglobulin G4-related disease in genitourinary organs: an emerging fibroinflammatory entity often misdiagnosed preoperatively as cancer. European Urology, v. 64, n. 6, p. 865-872, dez. 2013. DOI: https://doi.org/10.1016/j.eururo.2012.11.056.

31. AL ZAHRANI, H. et al. IgG4-related disease in the abdomen: a great mimicker. Seminars in Ultrasound, CT and MRI, v. 35, n. 3, p. 240-254, jun. 2014. DOI: https://doi.org/10.1053/j.sult.2013.12.002.

32. SAEKI, T.; KAWANO, M. IgG4-related kidney disease. Kidney International, v. 85, n. 2, p. 251-257, fev. 2014. DOI: https://doi.org/10.1038/ki.2013.393.

33. SAH, R. P.; CHARI, S. T. Serologic issues in IgG4-related systemic disease and autoimmune pancreatitis. Current Opinion in Rheumatology, v. 23, n. 1, p. 108-113, jan. 2011. DOI: https://doi.org/10.1097/BOR.0b013e3283413469.

34. DESHPANDE, V. et al. Consensus statement on the pathology of IgG4-related disease. Modern Pathology, v. 25, n. 9, p. 1181-1192, set. 2012. DOI:https://doi.org/10.1038/modpathol.2012.72

35. MAZZUCCHELLI, R. et al. IgG4-related sclerosing disease: an emerging entity frequently misdiagnosed. Analytical and Quantitative Cytopathology and Histopathology, v. 35, p. 189-196, 2013.

36. KAMISAWA, T. et al. Morphological changes after steroid therapy in autoimmune pancreatitis. Scandinavian Journal of Gastroenterology, v. 39, n. 11, p. 1154-1158, nov. 2004. DOI: https://doi.org/10.1080/00365520410008033.

37. SONG, M. H. et al. Regression of pancreatic fibrosis after steroid therapy in patients with autoimmune chronic pancreatitis. Pancreas, v. 30, n. 1, p. 83-86, jan. 2005. PMID: 15632704.

38. WAKABAYASHI, T. et al. Long-term prognosis of duct-narrowing chronic pancreatitis: strategy for steroid treatment. Pancreas, v. 30, n. 1, p. 31-39, jan. 2005.