LUMEN ET VIRTUS
ISSN: 2177-2789

REPARO DE RADIOTRASPARÊNCIA ÓSSEA PERIAPICAL DE CISTO APICAL APÓS RETRATAMENTO E CURETAGEM PERIAPICAL. PROSERVAÇÃO DE 2 ANOS – RELATO DE CASO CLÍNICO

PERIAPICAL BONE RADIOTRASPARENCY REPAIR OF APICAL CYST AFTER RETREATMENT AND PERIAPICAL CURETTAGE. 2-YEAR PROSERVATION – CLINICAL CASE REPORT

REPARACIÓN DE UN QUISTE APICAL CON RADIOTRASPARENCIA ÓSEA PERIÁPICA TRAS EL RETRATAMIENTO Y LEGRADO PERIÁPICO. CONSERVACIÓN DE DOS AÑOS – REPORTE DE CASO

https://doi.org/10.56238/levv16n51-053

Data de submissão: 10/08/2025 **Data de publicação:** 10/09/2025

Rosana Maria Coelho Travassos
Doutora em Odontologia
Instituição: Universidade de Pernambuco
E-mail: rosana.travassos@upe.br
Orcid: https://orcid.org/0000-0003-4148-1288

Kaick Mascarenhas de Santana Lima Silva
Especialista em Endodontia
Instituição: Faculdade Faipe
Email: drkaickmascarenhas@gmail.com
Orcid: https://orcid.org/0009-0001-4754-2638

Priscila Prosini
Doutora em Odontologia
Instituição: Universidade de Pernambuco
E-mail: priscila.prosini@upe.br
Orcid: https://orcid.org/0000-0002-7199-0414

Vanessa Lessa Cavalcanti de Araújo
Doutora em Odontologia
Instituição: Universidade de Pernambuco
E-mail: vanessa.lessa@upe.br
Orcid: https://orcid.org/0000-0001-6356-1639

Ana Raquel Rocha Correia Vilela
Especialista em Endodontia
Instituição: Faculdade de Odontologia de Pernambuco (FOP/UPE)
E-mail: anaraqueldentista@gmail.com
Orcid: https://orcid.org/0009-0006-4153-0982

Alexandre Batista Lopes do Nascimento
Doutor em Odontologia
Instituição: Universidade de Pernambuco
E-mail: alexandre.nascimento1@upe.br
Orcid: https://orcid 000-0001-5546-0424

Josué Alves
Doutor em Odontologia
Instituição: Universidade de Pernambuco
E-mail: Josue.alves@upe.br
Orcid: https://orcid.org/0000-0002-1825-2260

Verônica Maria de Sá Rodrigues
Doutora em Odontologia
Instituição: Universidade de Pernambuco
E-mail: veronica.rodrigues@upe.br
Orcid: https://orcid.org/0000-0001-9425-4068

Mônica Maria de Albuquerque Pontes
Doutora em Odontologia
Instituição: Universidade de Pernambuco
E-mail: monica.pontes@upe
Orcid: https://orcid.org/0000-0001-5873-7847

Vânia Cavalcanti Ribeiro da Silva
Doutora em Odontologia
Instituição: Universidade de Pernambuco
E-mail: vania.silva@upe.br
ORCID: https://orcid.org/0000-0003-1700-5214

Adriane Tenório Dourado Chaves
Doutora em Odontologia
Instituição: Universidade de Pernambuco
Email: adrianedourado@gmail.com
ORCID: https://orcid.org/0000-0003-4659-0117

Viviane Ferreira Guimarães Xavier
Especialista em Endodontia
Instituição: Universidade Vale do Rio Doce (Univale)
E-mail: vi.xavier@hotmail.com
ORCID: http://orcid.org 0000-0001-6712-3310

RESUMO

Este estudo relatou o reparo de uma lesão periapical extensa com diagnóstico sugestivo de cisto periapical. Paciente do sexo masculino de 29 anos de idade foi encaminhado para realizar endodôntico nos dentes 21 e 22. Clinicamente, apresenta-se sintomático, dor à percussão vertical e à palpação. Resposta negativa ao teste de sensibilidade pulpar a frio realizado com gás refrigerante. Após anestesia, foi realizada a abertura coronária e a exploração do canal radicular. . Removeu-se a guta percha com o sistema Logic RT 25.08 e 30.10. O comprimento de trabalho foi determinado com localizador apical, seguido por irrigação suave com hipoclorito de sódio. O repreparo do canal foi realizado com Lima reciprocante R50 e a patência foraminal foi feita com Glider 35.01 no forame apical. A obturação do sistema de canais foi realizada pela técnica do cone único, associado ao cimento Bio C Sealer. Logo em seguida, realizou-se uma curetagem da região periapical para a remoção do cisto periapical A

proservação clínica e radiográfica foi realizada após um ano da obturação do canal. Conclui-se que o sucesso da terapia endodôntica é alcançado quando evidenciando-se reparo da radiotransparência óssea periapical.

Palavras-chave: Tratamento de Cana. Lesão Periapical. Preparo do Canal. Proservação.

ABSTRACT

This study reported the repair of an extensive periapical lesion with a diagnosis suggestive of a periapical cyst. A 29-year-old male patient was referred for endodontic treatment on teeth 21 and 22. Clinically, he was symptomatic, with pain on vertical percussion and palpation. He responded negatively to the cold pulp sensitivity test performed with refrigerant gas. After anesthesia, the coronal opening and root canal exploration were performed. Gutta-percha was removed with the Logic RT 25.08 and 30.10 system. The working length was determined with an apex locator, followed by gentle irrigation with sodium hypochlorite. The canal was reprepared with a reciprocating file R50 and the foraminal patency was achieved with a Glider 35.01 in the apical foramen. The canal system was obturated using the single cone technique, associated with Bio C Sealer cement. Immediately afterwards, curettage of the periapical region was performed to remove the periapical cyst. Clinical and radiographic follow-up was performed one year after the canal obturation. It was concluded that the success of endodontic therapy is achieved when there is evidence of repair of the periapical bone radiolucency.

Keywords: Cane Treatment. Periapical Lesion. Canal Preparation. Follow-Up.

RESUMEN

Este estudio reportó la reparación de una extensa lesión periapical con un diagnóstico sugestivo de un quiste periapical. Un paciente masculino de 29 años fue referido para tratamiento endodóntico en los dientes 21 y 22. Clínicamente, presentó síntomas, con dolor en la percusión vertical y la palpación. Una prueba de sensibilidad pulpar fría realizada con gas refrigerante respondió negativamente. Después de la anestesia, se realizó la apertura coronal y la exploración del conducto radicular. La gutapercha se retiró con el sistema Logic RT 25.08 y 30.10. La longitud de trabajo se determinó con un localizador de ápice, seguido de una irrigación suave con hipoclorito de sodio. La repreparación del conducto se realizó con una lima reciprocante R50 y la permeabilidad foraminal se logró con un Glider 35.01 en el foramen apical. El sistema de conductos se obturó utilizando la técnica de cono único, combinada con cemento Bio C Sealer. Inmediatamente después, se realizó un curetaje de la región periapical para eliminar el quiste periapical. Se realizó un seguimiento clínico y radiográfico un año después de la obturación del conducto. Se concluyó que el éxito de la terapia endodóncica se logra reparando la radiolucidez ósea periapical.

Palabras clave: Tratamiento Con Bastón. Lesión Periapical. Preparación del Conducto. Preservación.

1 INTRODUÇÃO

O retratamento endodôntico tem como objetivo a remoção de todo o material obturador previamente existente e uma efetiva reinstrumentação das paredes dentinárias do canal radicular, para a obtenção de uma forma adequada (limpeza e modelagem) que favoreça a nova obturação. Após o esvaziamento e a determinação do comprimento de trabalho e de patência, inicia-se a instrumentação dos canais radiculares. Todavia, o esvaziamento e a reinstrumentação, na maioria das vezes, são realizados concomitantemente. (Travassos et al. 2024).

As causas do insucesso no tratamento endodôntico são variadas e podem ser agrupadas em falhas técnicas e fatores microbianos. As falhas técnicas incluem a inadequação na obturação dos canais radiculares ou a incapacidade de abordar todas as vias de infecção, enquanto os fatores microbianos estão relacionados à persistência de infecções na região apical do canal radicular, o que pode resultar em um processo inflamatório crônico **(**Vieira**,** 2022).

O cirurgião-dentista precisa estar atento às causas do fracasso do tratamento endodôntico e levar em consideração a relação de custo-benefício do retratamento endodôntico versus cirurgia perirradicular. O retratamento endodôntico possui etapas que demandam tempo, dedicação e habilidade profissional. Durante a desobstrução dos canais, foi confirmado que permanecem restos de obturação endodôntica nas paredes radiculares. Sugere-se que novas pesquisas sejam realizadas para comparar a efetividade de limpeza dos canais durante a remoção da guta percha com métodos termomecânicos e químico-mecânicos e que se previnam acidentes e iatrogenias durante a execução do retratamento, seguindo rigorosamente o protocolo clínico. (Pereira, 2022).

A maioria das falhas e insucessos do tratamento endodôntico está relacionada com a persistência de microrganismos resistentes ao preparo químico-mecânico e/ou à medicação intracanal. Aliado a isso, a complexidade do sistema canais radiculares, com a presença de istmos, ramificações, reentrâncias e túbulos dentinários, também é um obstáculo para a correta limpeza e sanificação. Na busca por métodos mais eficazes para a desinfecção do sistema de canais radiculares, novas técnicas e novos sistemas de instrumentação foram introduzidos na endodontia. O instrumento Reciproc foi desenvolvido a partir de um inovador processo de aquecimento que modifica sua estrutura molecular aumentando sua flexibilidade e resistência à fadiga. Quando introduzido no canal radicular adquire a forma austenita e desenvolve um movimento de expansão e contração durante o movimento rotacional, possibilitando tocar todas as paredes e agitar a solução irrigadora. (Amaral, 2020).

As principais vantagens do emprego dos instrumentos rotatórios são o menor tempo gasto no preparo e a possibilidade de acompanhar com facilidade a curvatura do canal devido à maior flexibilidade das limas de NiTi, preservando a sua forma original, com menor extrusão de material excisado via apical. Como desvantagem, esses instrumentos atuam por alargamento e giram em torno do mesmo eixo, causando um desgaste em círculo nas paredes dos canais radiculares achatados (Vila-

Boas et al 2013). Dessa forma, a instrumentação automatizada foi escolhida para este caso pois disponibiliza conicidades variadas e apresenta como benefícios, melhor controle apical dos instrumentos, maior capacidade de limpeza do canal radicular e melhor adaptação do cone principal de guta-percha durante a obturação. Um dos mais relevantes benefícios é que a forma do instrumento aproximasse à morfologia do canal radicular, proporcionando um preparo mais simples e satisfatório e, consequentemente, uma obturação mais eficiente, sendo assim, os procedimentos técnicos de instrumentação devem sempre respeitar a anatomia radicular, pois é ela quem dita como o canal deve ser preparado. Diante da complexidade do sistema de canais radiculares, como áreas de achatamento e curvaturas que acarretam interferências ao preparo, devemos contar com técnicas e diferentes sistemas de instrumentos que facilitem preparo do canal. (Travassos et al. 2024).

2 OBJETIVO

O objetivo deste foi descrever um caso clínico de retratamento endodôntico dos incisivos central e lateral superior com limas Reciproc.

3 RELATO DO CASO

O presente relato de caso clínico, refere um estudo descritivo e qualitativo, em que se observa, o tratamento conservador endodôntico dos dentes 21 e 22. Quanto aos termos éticos, o paciente assinou o Termo de consentimento Livre e Esclarecido e foram respeitados os princípios éticos descritos na Declaração de Helsinque. Paciente do sexo masculino, 29 anos, sem histórico de doenças sistêmicas, procurou consultório particular, queixando-se de dor no dente 22. A radiografia revelou canais radiculares obturados e presença de lesão periapical extensa, sugestiva de cisto periapical (Figura 1).

Figura 1 - Canais radiculares obturados e presença de lesão periapical extensa.



Fonte: Autores.

É importante destacar, que é fundamental que o dentista realize no paciente todos os exames clínicos e complementares necessários. Com o avanço das tecnologias ao avanço do ano, a radiografia digital e a tomografia computadorizada são aliadas fundamentais para um diagnóstico assertivo e plano de tratamento eficaz para um paciente acometido por este tipo de patologia. A tomografia computadorizada trouxe grandes contribuições para a odontologia, proporcionando uma maior precisão com informações exatas acerca das estruturas anatômicas, dimensões, visualização em cortes com precisão e diferenciação de tecidos da cavidade oral. Por isso, solicitou-se uma tomografia computadorizada de feixe cônico para planejamento do tratamento. determinando a presença de extensa lesão periapical envolvendo os dente 21 e 22.

Cortes transversais da tomografia computadorizada (Figura 2). E localização e tamanho da radiotrasparência óssea periapical na tomografia computadorizada. (Figura 3).

Figura 2 – Cortes transversais da tomografia computadorizada

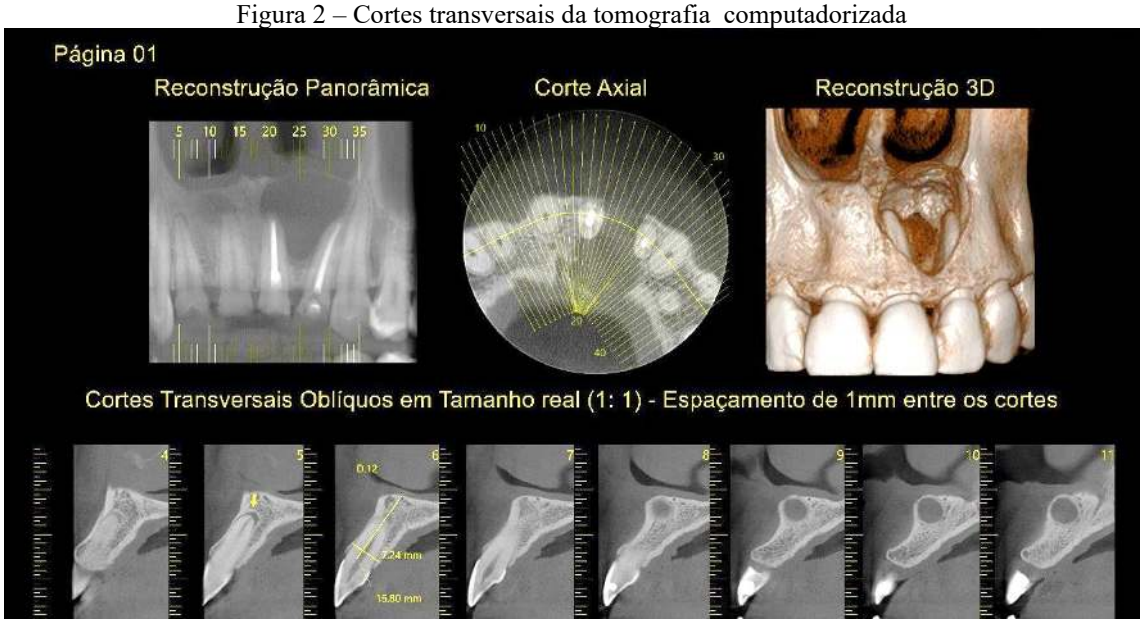

Fonte: Autores.

Figura 3 – Localização e amplitude da radiotrasparência óssea periapical na tomografia computadorizada.

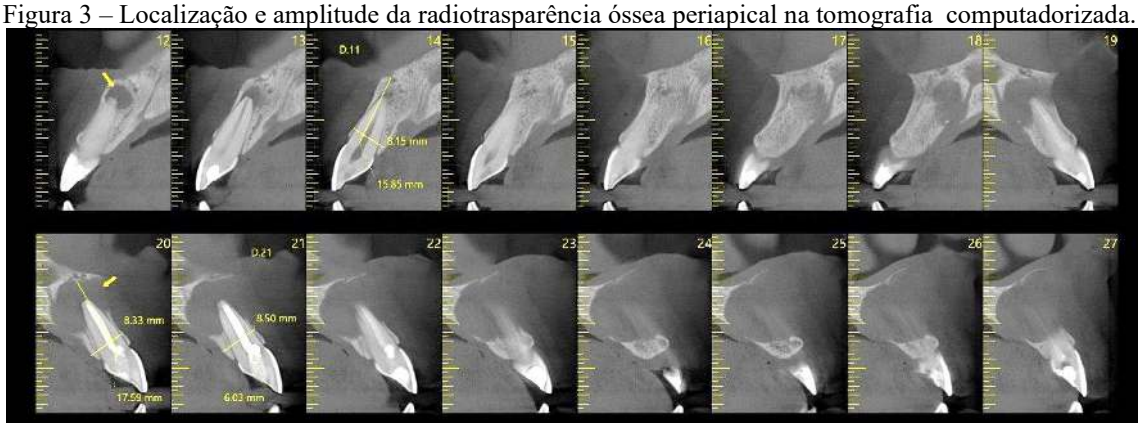

Fonte: Autores.

O retratamento do canal radicular dos dentes foi proposto para o paciente, e o consentimento informado foi obtido antes do início do tratamento. Após anestesia, realizou-se a abertura coronária e adequada forma de conveniência. Removeu-se a guta percha com o sistema Prodesign Logic RT #25.08 e #30.10. A odontometria eletrônica foraminal, foi realizada com o localizador Root Zx Mini Apex Locator (J. Morita Corp., EUA. Após remoção do material obturador houve drenagem via canal pela abertura coronária do dente 22. (Figura 4).

Figura 4 - ouve drenagem via canal pela abertura coronária do dente 22.

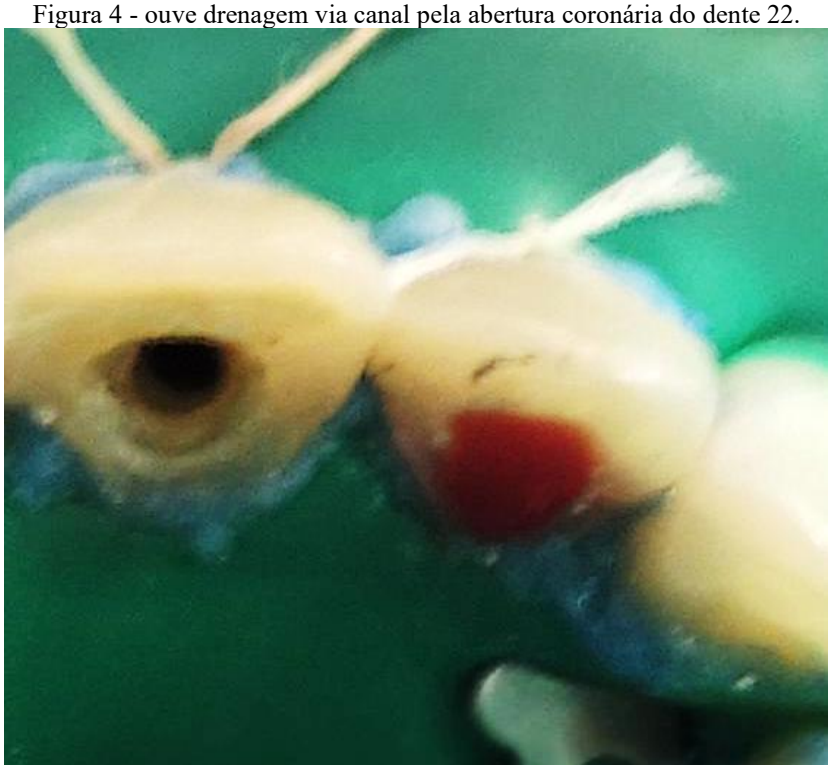

Fonte: Autores.

Realizou-se abundante irrigação com Hipoclorito de sódio a 2,5%. Dando sequênica, o repreparo dos canais radiculares foi realizado com a lima Reciproc #R50 e a patência foraminal foi feita com a Lima de Glidepath Logic 35/01 um milímetro além do forame apical.

O protocolo de irrigação para remoção do smear leayes foi realizado com a técnica PUI (Passive Ultrasonic Irrigation) com Easy Clean acoplada no micromotor, fazendo 3 ciclos de 20 segundos cada, alternando as soluções irrigantes Clorexidina Gel 2% e EDTA 17% (Biodinâmica). Com irrigação abundante de Soro Fisiológico. Em seguida os condutos foram secos com cones de papel absorvente estéreis.

A medicação intracanal BIO-C Temo por 30 dias e a câmara pulpar selada da com Ionômero de vidro (Maxxion R (dentscareJoinvilleSC). O paciente foi medicado com Amoxacilina 875 mg de 12 em 12 horas durante sete dias e Nimesulide 100 mg de 12 em 12 horas durante 5 dias.

Decorrido esse tempo, a obturação do sistema de canais radiculares foi realizada pela técnica do cone único associado ao cimento AH-Plus Jet (Angelus). A câmara pulpar foi selada com resina composta e o paciente encaminhado a indicador para realizar a restauração definitiva. Logo em seguida, realizou-se uma curetagem da região periapical para a remoção do cisto periapical conforme Figura 5.

Figura 5 -Curetagem da região periapical para a remoção do cisto periapical.



Fonte: Autores.

A proservação clínica e radiográfica foi realizada após 2 ano da conclusão da terapia endodôntica, demonstrando reparo da radiotrasparência óssea periapical. (Figura 6).

Figura 6 - Reparo da radiotrasparência óssea periapical após 2 ano da conclusão da terapia endodôntica.



Fonte: Autores.

4 DISCUSSÃO

O cisto periapical ou cisto radicular odontogênico tem início a partir da proliferação dos remanescentes epiteliais de malassez por casa de um processo inflamatório. Essa lesão pode ser

encontrada no interior da maxila e da mandíbula e se origina a partir de um granuloma periapical, (Dantas et al. 2014). O cisto pode deslocar dentes adjacentes ou causar reabsorção radicular leve. Essa lesão não é encontrada somente no ápice dos dentes envolvidos, mas também nas regiões laterais das raízes em relação aos canais radiculares assessórios. O tratamento endodôntico conservador deve ser sempre a primeira abordagem terapêutica escolhida em caso de tratamento de cistos periapicais. Mesmo que alguns profissionais defendem que a técnica cirúrgica seja mais eficaz. A intervenção cirúrgica tem suas limitações que podem gerar transtornos irreversíveis ao paciente, tais como parestesia, desvitalização do dente adjacente e perda do suporte do suporte ósseo. (Salari et al. 2016).

O exame de imagem mais disseminado dentro dos consultórios odontológicos é a radiografia periapical, porém, existem alguns fatores que contribuem para que ela tenha sempre uma margem de erro, como por exemplo, as distorções e sobreposições de imagem. Atualmente, o exame de imagem que vem se mostrando cada vez mais eficiente é a tomografia computadorizada cone beam. (Tomazinho et al. 2023).

A introdução de instrumentos mecânicos de níquel-titânio (NiTi) mudou drasticamente a endodontia clínica nas ˙últimas décadas. Antes do NiTi, era necessário usar mais instrumentos para criar um formato ideal de canal radicular, e muitas abordagens, sequencias e técnicas foram desenvolvidas ao longo dos anos. Recentemente, os instrumentos endodônticos de NiTi passaram por uma série de mudanças provocadas por modificações no design, tratamentos de superfície e tratamentos térmicos para melhorar seus resultados de preparo do canal radicular. O tratamento térmico é uma das abordagens mais fundamentais para melhorar a resistência à fadiga e a flexibilidade dos instrumentos endodônticos de NiTi. Além disso, novas cinemáticas foram desenvolvidas para oferecer maior segurança e eficiência. (Grande et al. 2023).

O insucesso endodôntico é, na maioria das vezes, resultante de falhas técnicas, as quais impossibilitam a conclusão adequada dos procedimentos intracanais com o objetivo do controle e a prevenção da infecção endodôntica. Durante a intervenção, correções ou melhorias do tratamento é definido como retratamento endodôntico, que consiste em realizar a remoção do material obturador, a reinstrumentação e reobturação de canais radiculares, com a finalidade de superar as deficiências da terapia endodôntica anterior. Infere-se, portanto, que retratamento endodôntico é suma importância para combater as bactérias ainda presentes no sistema de canais radiculares nos dentes que apresentam sinais clínicos e radiográficos. Dessa forma, esta pesquisa tem como objetivo revigorar a importância do retratamento endodôntico na regressão de lesões periapicais comoopção terapêutica do insucesso endodôntico. (Diogo et al. 2024).

O sucesso do tratamento endodôntico é caracterizado pela ausência de sintomatologia dolorosa, fístula, edema, lesão apical ou comprometimento do periodonto e para obtê-lo é necessário respeitar as técnicas endodônticas. Observou-se que as principais causas dos insucessos são: a desinfecção

insatisfatória, falta de localização dos canais, fratura de instrumentais, trepanação, extravasamento de material obturador, ausência de selamento coronário, infiltração na restauração coronária e a persistência de alguns microrganismos, sendo a Enterococcus Faecalis a espécie mais frequente encontrada e consequentemente a mais difícil de ser eliminada. Desse modo, os erros iatrogênicos em consonância com a influência microbiológica são os fatores que propiciam a falha e em sequência um retratamento endodôntico. (Matos, 2021).

O tempo de reparo, segundo a literatura, varia de seis meses a vários anos. Nesse período, uma sucessão de eventos ocorre: a substituição progressiva do tecido inflamatório crônico que preenche a área da lesão por tecido fibroso e deste pelos tecidos duros que repararão as perdas ósseas e radiculares; haverá inserção de novas fibras colágenas no osso e no cemento neoformados, orientadas segundo os padrões da região, proporcionando a restauração do ligamento periodontal Considerando-se que o índice de insucesso nos tratamentos de dentes portadores de lesão periapical é da ordem de 15%, aproximadamente, e que cerca de 30% das lesões são cistos, ainda assim parte deles são reparados, segundo essa ótica estatística. Do ponto de vista clínico, também há evidência dessa possibilidade. (Soares, Goldberg, 2011). No presente caso o reparo da raditransparência óssea periapcal ocorreu após um ano da conclusão da terapia endodôntica.

5 CONCLUSÃO

É fundamental que, em primeira instância, o cirurgião dentista realize um tratamento conservador, a fim de regredir a lesão antes de optar por métodos radicais. A proservação do caso demonstra que a filosofia de tratamento empregada é eficaz para reparação dos danos causados pela lesão.

REFERÊNCIAS

AMARAL, R. R. Avaliação quantitativa da eficácia de Reciproc Blue® e XP- Endo Sharper-Finisher® na redução da carga bacteriana em canais radiculares de formato oval: estudo clínico / Rodrigo Rodrigues Amaral. Belo Horizonte, 2020. 133 f. : il.

DANTAS RMX, DUTRA JA, BORGES GL, DUTRA FKA, NERI RFA. Enucleação de Cisto Radicular maxilar associado a apicectomia: Relato de Caso. Rv. Cir.Traumatol.Buco-Maxil- Fac; Camaragibe; v14;n.3;2014;21-26

DIOGO, A. T. S.; FRANCO, J. V. P.; DOS SANTOS, R. B. C.; XAVIER, I. S.; CARDOSO, A. F.; DA COSTA, C. C. G.; DE JESUS, V. H. P.; BICALHO, J. M. de V. Retratamento endodôntico e sua relevância na recessão de lesões periapicais. REVISTA FOCO, v. 17, n. 1, p. 4042, 2024.

GRANDE, NM CASTAGNOLA, R. MINCIACCHI, I. MARIGO, L. PLOTINO, G. Uma revisão dos mais recentes desenvolvimentos em tecnologia rotativa de NiTi e preparação de canais radiculares. Autralian Dental Jorunal, v. 68, n.1, p. 24-38, 2023.

MATOS J.P. C. L. Causas dos insucessos na terapia endodôntica: uma revisão de literatura. Trabalho de Conclusão de Curso em Odontologia – Centro Universitário AGES. Paripiranga, 2021

PEREIRA, J., CRUZ, W., & SALOMÃO, M. (2023). Consequências do extravasamento do cimento de óxido de zinco e eugenol e do cimento biocerâmico. Revista Catedral, 5(3), 129-136.

SALARI SK, KAMRA S, GHUMAN SK, SHARMA G. Nonsurgical endodontic therapy along with minimal invasive treatment utilizing Bhasker' s hypothesis for the management of infected radicular cystic lesion: A rare case report. Contemp Clin Dent 2016;7:562-5

SOARES, I. J.; GOLDBERG, F. Endodontia: técnica e fundamentos. 2. ed. Porto Alegre, 2011.

TOMAZINHO, L. F. Retratamento cirúrgico: Relato de caso. Brazilian Journal of Implantology and Health Sciences, v.5, n.4, p. 1224–1238, 2023.

TRAVASSOS, R.M.C. et al. Preparo do molar inferior portador de lesão periapical com limas Solla Files Collors. Brazilian Journal of Implantology and Health Sciences, v. 6, n.10 , p. 4343-52, 2024.

VIEIRA, A. L. Percepção dos graduandos em odontologia da unisul sobre as dificuldades relacionadas ao tratamento endodôntico. Trabalho de Conclusão de Curso (Bacharel em Cirurgião Dentista) –Universidade do Sul de Santa Catarina, Palhoça-SC, 2022.

VILAS-BOAS, R. C. et al. Reciproc: Comparativo entre a cinemática reciprocante e rotatória emcanais curvos. Revista Odontológica do Brasil Central, v 22, n 63, 2013.