LUMEN ET VIRTUS

Artrite reumatoide e derrame pleural: Um caso clínico e revisão da literatura

https://doi.org/10.56238/levv15n38-061

Cezar Arruda de Oliveira Filho
Instituição acadêmica:Faculdade de Medicina de São Jose do Rio Preto (FAMERP),
Grau de formação mais alto: Graduado em Medicina
E-mail: cezar.a.filho1997@gmail.com

Luiz Alves Barreto Perreira
Grau de formação mais alto: Medico Especialista em Clinica Medica.
Instituição acadêmica: FAMERP

Isabela Pimenta Pelucio
Grau de formação mais alto: Graduada em Medicina.
Instituição acadêmica: FAMERP

Carolina Bertini Bonini
Grau de formação mais alto: Graduada em Medicina.
Instituição acadêmica: FAMERP

Akissy Aline Uchiuama Nomura
Grau de formação mais alto: Graduada em Medicina
Instituição acadêmica: FAMERP

Ana Julia Fonseca Arruda de Oliveira
Grau de formação mais alto: Graduanda em Medicina
Instituição acadêmica: Faculdade de Medicina de Taubate

Eduardo Vilela de Andrade
Grau de formação mais alto: FAMERP
Instituição acadêmica: Graduado em Medicina.

Lazaro Leonardo Mendes de Oliveira
Grau de formação mais alto: FAMERP
Instituição acadêmica: Graduado em Medicina

Felipe Garcia Pereira
Grau de formação mais alto: FAMERP
Instituição acadêmica: Graduado em Medicina.

RESUMO
A artrite reumatoide (AR) é uma doença autoimune crônica que afeta aproximadamente 1% da população mundial, sendo mais prevalente em mulheres e com pico de incidência entre 40 e 60 anos

de idade . A AR caracteriza-se por inflamação sinovial que leva à destruição progressiva das articulações, resultando em dor, deformidade e perda funcional. Além das manifestações articulares, a AR pode apresentar várias manifestações extra-articulares, como nódulos reumatoides, vasculite, e envolvimento pulmonar. (1, 2)

O envolvimento pulmonar na AR é uma complicação significativa, ocorrendo em até 20% dos pacientes, e pode incluir condições como fibrose pulmonar, bronquiolite obliterante, e pleurite . O derrame pleural, embora menos comum, é uma manifestação potencialmente grave que pode ocorrer em pacientes com AR, sendo frequentemente subdiagnosticado. Estudos mostram que derrames pleurais estão presentes em cerca de 5% dos pacientes com AR, e podem ser o primeiro sinal de envolvimento pulmonar na doença . (3)

Este trabalho tem como objetivo relatar o caso de uma paciente de meia-idade que desconhecia o diagnóstico de AR e apresentou dispneia como sintoma guia na internação. A paciente foi diagnosticada com derrame pleural e pericárdico, e uma investigação retrospectiva revelou a presença de dores articulares persistentes. O relato busca evidenciar o raciocínio clínico envolvido na investigação do derrame pleural e realizar uma revisão sobre essa complicação rara da AR. (4)

Palavras-chave: Artrite Reumatoide, Derrame Pleural, Manifestações Extra-Articulares.

1 INTRODUÇÃO

A artrite reumatoide (AR) é uma doença autoimune crônica que afeta aproximadamente 1% da população mundial, sendo mais prevalente em mulheres e com pico de incidência entre 40 e 60 anos de idade . A AR caracteriza-se por inflamação sinovial que leva à destruição progressiva das articulações, resultando em dor, deformidade e perda funcional. Além das manifestações articulares, a AR pode apresentar várias manifestações extra-articulares, como nódulos reumatoides, vasculite, e envolvimento pulmonar. (1, 2)

O envolvimento pulmonar na AR é uma complicação significativa, ocorrendo em até 20% dos pacientes, e pode incluir condições como fibrose pulmonar, bronquiolite obliterante, e pleurite . O derrame pleural, embora menos comum, é uma manifestação potencialmente grave que pode ocorrer em pacientes com AR, sendo frequentemente subdiagnosticado. Estudos mostram que derrames pleurais estão presentes em cerca de 5% dos pacientes com AR, e podem ser o primeiro sinal de envolvimento pulmonar na doença . (3)

Este trabalho tem como objetivo relatar o caso de uma paciente de meia-idade que desconhecia o diagnóstico de AR e apresentou dispneia como sintoma guia na internação. A paciente foi diagnosticada com derrame pleural e pericárdico, e uma investigação retrospectiva revelou a presença de dores articulares persistentes. O relato busca evidenciar o raciocínio clínico envolvido na investigação do derrame pleural e realizar uma revisão sobre essa complicação rara da AR. (4)

2 RELATO DE CASO

Paciente MNM, 65 anos, sexo feminino, caucasiana, procedente e residente do interior paulista. Possui diagnósticos prévios de hipertensão, diabetes mellitus tipo II, dislipidemia, obesidade grau I e ex-tabagista (30 anos-maço e cessou há 15 anos). Em uso de metformina 1 grama (g) por dia, losartana 50 miligramas (mg) 2x ao dia, anlodipino 2,5 mg 2x ao dia, ácido acetilsalicílico (AAS) 100 mg 1x ao dia e sinvastatina 40 mg 1x ao dia. Procura o pronto atendimento de sua cidade devido à queixa principal de piora da dispneia há 2 dias. Paciente refere que iniciou há 1 mês quadro de dispneia aos grandes esforços que evoluiu para moderados e há 2 dias iniciou com o sintoma aos pequenos esforços, fato que a fez procurar atendimento médico em sua cidade natal. Em avaliação inicial, foi realizado RX de tórax, que em guia de encaminhamento descrevia possível derrame pleural volumoso, sendo então encaminhada a nosso serviço para investigação.

Em hospital terciário, a paciente deu entrada com cateter de oxigênio (O2) a 2 litros por minuto, confortável do padrão respiratório e clinicamente e hemodinamicamente estável. Em anamnese mais detalhada, a paciente refere que, além dos sintomas acima descritos, apresenta há aproximadamente 3 anos quadro de artralgia em punhos, metacarpo-falangeanas e interfalangianas proximais, de intensidade 7/10, com aspecto de queimação, associado a rubor e calor em alguns dias, e rigidez

matinal de aproximadamente 2 horas. Refere que a dor melhora com uso de anti-inflamatórios e atividade física, e que não apresenta fatores de piora. A paciente relata que não apresentava tosse, expectoração ou febre associada, tendo somente neste último mês, associado à dispneia, adinamia e hiporexia, com perda aproximada de 8 quilogramas (kg). Refere que, devido aos sintomas, pensou que poderia estar com pneumonia e havia se medicado com amoxicilina + clavulanato por 3 dias, não obtendo melhora alguma do quadro de falta de ar.

Ao exame físico, a paciente apresentava-se em bom estado geral, descorada ++/4+, acianótica, anictérica, hidratada e afebril. Sem alterações em exame físico neurológico, pupilas isofotorreagentes, com Glasgow de 15. Ao exame cardiovascular, apresentava bulhas rítmicas e hipofonéticas em 2 tempos, sem sopros audíveis e sem estase jugular. Em propedêutica pulmonar, havia murmúrio vesicular presente em hemitórax direito, no entanto, apresentava murmúrio vesicular abolido até o terço médio de hemitórax esquerdo, ausência de frêmito tátil e presença de macicez à percussão na mesma região. Utilizada ultrassonografia à beira leito, que evidenciou derrame pleural (imagem 1) em hemitórax esquerdo. Em exame abdominal, não havia alterações; em extremidades, a paciente apresentava-se bem perfundida e sem edemas. Em exame osteomuscular, a paciente apresentava sinovite em todas as intercarpofalangianas bilateralmente, punhos, joelhos e tornozelos, com calor, no entanto, sem rubor ou bloqueio articular.

Como a paciente apresentava-se estável clínica e hemodinamicamente, com derrame pleural sem causa etiológica estabelecida, mas sem sinais infecciosos, foi internada na enfermaria para investigação e elucidação diagnóstica.

Imagem 1: Ultrasssonografia pulmonar, realizada a beira leito, evidenciando derrame pleural e sinal do jelly fish em base pulmonar.



Fonte: acervo pessoal.

Em exames laboratoriais de admissão na enfermaria, a paciente apresentava as seguintes alterações dignas de nota: hemoglobina 8,8 g/dl (com aspecto normocítico e normocrômico), hematócrito de 27,1%, leucograma com discreta leucopenia (linfócitos de 520/mm³), velocidade de hemossedimentação (VHS) de 55 mm em 1 hora e proteína C reativa (PCR) de 3 mg/dl. Enzimas e função hepática sem alteração, assim como outras séries do hemograma e coagulograma.

Devido a esses exames iniciais, iniciou-se a discussão sobre as prováveis causas etiológicas do derrame pleural. Sabe-se que a causas comuns são as infecções, no entanto, a paciente não apresentava febre, tosse ou expectoração, fatos comuns em um diagnóstico de pneumonia com derrame parapneumônico. Outro aspecto que falava contra a causa infecciosa era a PCR relativamente baixa, em comparação ao VHS aumentado.

Tuberculose no Brasil sempre deve ser considerada, principalmente em pacientes que se queixam de perda de peso e são ex-tabagistas, diagnóstico que não foi excluído em um primeiro momento. Neoplasias primárias de pulmão ou metástases causando derrame pleural devem ser lembradas em pacientes ex-tabagistas, adultos e idosos, sendo essa hipótese plausível no caso, somado à síndrome consumptiva da paciente.

Por fim, causas de derrame pleural por doenças autoimunes devem ser lembradas, visto que estas podem causar serosites em pleura e até mesmo pericárdio, fato que foi considerado na discussão inicial, apesar de raro, visto que a paciente apresentava artralgias de aspecto inflamatório associado a aumento de VHS (prova inflamatória mais relacionada com doenças autoimunes quando comparado com infecções agudas bacterianas).

Devido as hipóteses diagnosticas foi solicitado tomografia com contraste de tórax, para melhora avaliação do parênquima pulmonar, drrame pelural e mediastino da paciente (imagem 2, 3 e 4)

Imagem 2: Tomografia de torax em janela de mediastino evidenciando derrame pleural, associado a atalectasia pulmonar alem de derrame pericardico.

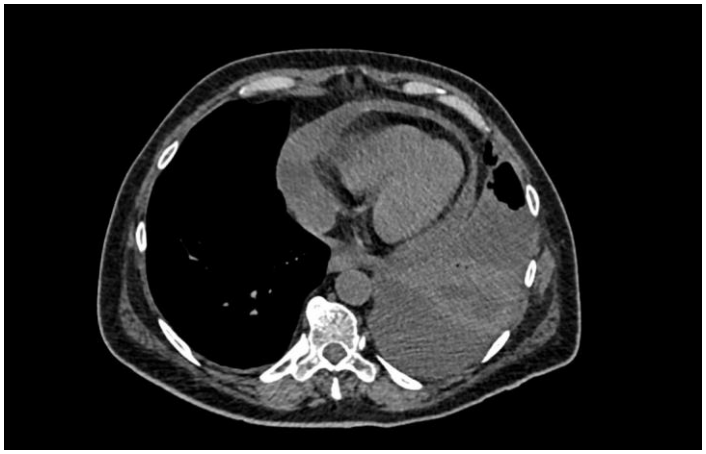

Fonte: acervo pessoal

Imagem 3: Tomografia de torax em janela de mediastino evidenciando derrame pleural, associado a atalectasia pulmonar allem de derrame pericardico



Fonte: acervo pessoal

Imagem 4: tomografia de tórax em janela de parênquima pulmonar, evidenciado derrame pleural, no entanto sem cavitações ou massas visualizadas neste corte



Fonte: acervo pessoal

Em imagens de tomografia, não foram encontradas massas neoplásicas ou cavernas que corroborassem com o diagnóstico de neoplasia ou tuberculose. No entanto, o fato do derrame pleural ser volumoso cursou com atelectasia do pulmão, fato que poderia estar mascarando possíveis lesões do parênquima pulmonar. Foi evidenciado na tomografia derrame pleural loculado à esquerda, associado à atelectasia, além de linfonodomegalia em região mediastinal hilar e derrame pericárdico.

Com a tomografia evidenciando derrame pleural unilateral e derrame pericárdico, a hipótese de serosite causada por doença inflamatória se tornou mais robusta, associada aos achados no hemograma de anemia normocítica e normocrômica (possível achado de anemia de doença inflamatória) com artrite em articulações. Devido a isso, foram solicitados exames de sangue mais detalhados para investigação (tabela 1), assim como Radiografia (Rx) de articulações (imagem 5, 7 e 8) e ecocardiograma (imagem 9).

TABELA 1: tabela de exames laboratoriais do paciente.

Saturação de transferrina: 8%	FAN: não reagente	Anti-Ro: não reagente
Ferro sérico: 22 ug/dl	Anti-DNA: não reagente	Anti-SL70: não reagente
HIV: negativo	Ferritina: 216 pmol/l	Haptoglobina: 320 mg/ dl
Hepatite C: não reagente	Fator reumatoide: 137 ui/ml	Eletroforese de proteínas: sem alteração da proteína total, ou frações e sem pico monoclonal
Heptite B: não reagente	Anti-CCP: 200 ui/ml	
Sifilis: não reagente	Anti-SM: Não reagente	
C3: 190 mg/dl	Anti-RNP: não reagente	
C4: 32 mg/dl	Anti-La: não reagente	

Fonte: realizada pelo autor.

Imagem 6: Rx de punho esquerdo, evidenciando osteopenia periarticular e redução dos espaços articulares das interfalangianas proximais e distais com formação osteofitária correspondentes a esclerose subcondral.



Fonte: acervo pessoal

Imagem 7: Rx de mão e quirodáctilos esquerdo, evidenciando osteopenia periarticular e redução dos espaços articulares das interfalangianas proximais e distais com formação osteofitária correspondentes a esclerose subcondral.



Fonte: acervo pessoal

Imagem 8: Rx de mão e quirodáctilos direito, evidenciando osteopenia periarticular e redução dos espaços articulares das interfalangianas proximais e distais com formação osteofitária correspondentes a esclerose subcondral.



Fonte: acervo pessoal

Imagem 9: ecocardiograma evidenciando derrame pericárdico e espessamento do pericárdio, podendo inferir inflamação do folheto pericárdico

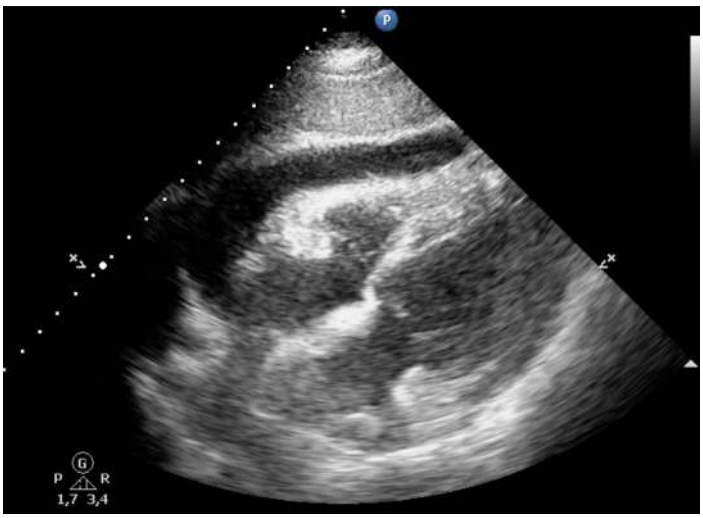

Fonte: acervo pessoal.

Com os exames acima, foram evidenciadas proteínas inflamatórias aumentadas, como haptoglobina e ferritina, além de saturação de transferrina e ferro baixos (corroborando com o achado de anemia já discutido). Além disso, o que chama a atenção é que a paciente em questão apresenta anticorpo anti-peptídeo citrulinado (anti-CCP) aumentado, fato que torna o diagnóstico de artrite reumatoide bem específico, além de fator reumatoide aumentado, que também sensibiliza esta linha de raciocínio. Não apresentando outros anticorpos positivos. Associado à clínica clássica de artrite reumatoide da paciente, este diagnóstico passou a ser o principal.

No entanto apesar dos achados acima e a alta suspeição do diagnóstico de artrite reumatoide, ainda era necessário saber se o derrame pleural era causado por tal doença, e devido a isso foi optado pela realização de toracocentese diagnostica.

Realizado o procedimento que apresentou características a seguir (Imagem7).

Imagem 7: aspecto de liquido pleural coletado por toracocentese.



fonte: acervo pessoal

Em exames laboratoriais, a paciente apresentou no líquido pleural: adenosina deaminase 10 U/L (sendo o valor de referência até 30 U/L), desidrogenase lática 114 U/L, amilase 23 U/L, triglicerídeos 65 mg/dl, proteínas totais 4,2 mg/dl, glicose 101 mg/dl, pH 7 e fator reumatoide no líquido pleural 202 UI/ml. Pesquisas de fungos, BAAR, cultura de bactérias e micobactérias no líquido pleural foram negativas. Em citometria do líquido pleural, foi evidenciada contagem de células de 359/mm³, sendo 45% polimorfonucleares, 47% linfócitos e 5% eosinófilos; no exame citopatológico não foram evidenciadas células neoplásicas.

Diante do líquido pleural, foi possível estreitar ainda mais a hipótese diagnóstica, visto que hipóteses como neoplasia e tuberculose se tornaram menos prováveis, devido à adenosina deaminase baixa, glicose alta e não visualização de células neoplásicas no líquido pleural. No diferencial celular do derrame, encontramos predomínio de linfócitos, no entanto, com quantidade considerável de neutrófilos, fato que, segundo a literatura, costuma ocorrer em derrames pleurais causados pela artrite reumatoide. Outras etiologias como derrame pleural causado por insuficiência cardíaca foram excluídos, visto que, através dos critérios de Ligth, paciente apresenta exudato, como discutiremos ao longo deste artigo.

Sendo assim, ao somar a história clínica típica de artrite reumatoide, em uma paciente do sexo e idade compatíveis com o diagnóstico, além do achado de derrame pericárdico com serosite associada e derrame pleural com aspecto inflamatório e com fator reumatoide aumentado, o principal diagnóstico se tornou a doença autoimune citada. Esse fato foi confirmado pela dosagem de anticorpo ANTI-CCP em altas doses, sendo este específico para a doença.

3 DISCUSSÃO

3.1 RACIOCÍNIO CLÍNICO

O diagnóstico de um derrame pleural novo envolve uma abordagem sistemática para determinar a causa subjacente. A toracocentese é um procedimento essencial nessa investigação, permitindo a coleta de líquido pleural para análise laboratorial. A diferenciação entre transudatos e exsudatos, utilizando os critérios de Light, é um passo crucial no diagnóstico. (9)

3.1.1 Toracocentese

A toracocentese é realizada para aspirar líquido pleural, utilizando uma agulha e seringa sob orientação ultrassonográfica para minimizar complicações. O procedimento é relativamente seguro e pode ser realizado à beira do leito.(9)

3.1.2 Critérios de Light

Os critérios de Light são utilizados para diferenciar transudatos de exsudatos com base na análise bioquímica do líquido pleural e do sangue.(9)

3.1.3 Critérios de Light:

O líquido pleural é considerado um exsudato se um dos seguintes critérios for atendido:

1. Proteína do líquido pleural / Proteína sérica > 0,5.
2. DHL do líquido pleural / DHL sérica > 0,6.
3. DHL do líquido pleural > 2/3 do limite superior normal da DHL sérica.

Se nenhum desses critérios for atendido, o líquido pleural é considerado um transudato. (9)

3.1.4 Exsudatos e Transudatos

- **Transudatos**: Resultam de alterações na pressão hidrostática ou oncótica, sendo comumente associados a condições como insuficiência cardíaca congestiva, cirrose e síndrome nefrótica.
- **Exsudatos**: Resultam de inflamação ou lesão na pleura, sendo associados a condições como infecções (pneumonia, tuberculose), malignidades, doenças autoimunes (AR), e embolia pulmonar. (9)

3.1.5 Exemplos de Líquidos Pleurais

- **Transudato**:
  - Aspecto: Claro, amarelo-pálido.
  - Causas: Insuficiência cardíaca congestiva, cirrose, síndrome nefrótica.
- **Exsudato**:
  - Aspecto: Turvo, amarelo ou sanguinolento.
  - Causas: Pneumonia, câncer, artrite reumatoide, tuberculose, embolia pulmonar.

3.1.6 Importância da Toracocentese no Diagnóstico

A toracocentese permite a coleta de líquido pleural para análises que incluem:

- Análise bioquímica (proteínas, DHL).
- Citologia (para detecção de células malignas).
- Cultura e coloração de Gram (para identificação de infecções).
- Análise citológica (para detectar células malignas ou outras anormalidades).

A diferenciação precisa entre transudatos e exsudatos através dos critérios de Light orienta o médico na identificação da causa subjacente e na determinação da abordagem terapêutica adequada. (9)

No contexto de uma paciente sem histórico significativo de doenças pulmonares ou cardíacas, mas com relatos retrospectivos de dores articulares, a investigação foi direcionada para a possibilidade de uma doença autoimune, no entanto a toracocentese teria que ser especifica para artrite reumatoide para que a investigação continuasse, sendo assim ao realizar a toracocentese tínhamos como objetivos também realizar a exclusão de hipóteses diagnosticas diferencias e ate mesmo mais comuns, como infecção e insuficiência cardíaca. Os exames laboratoriais mostraram a presença de fator reumatoide (FR) e anticorpos anti-CCP positivos, ambos marcadores específicos para artrite reumatoide , o que nos fez realizar o anticorpo especifico no liquido pleural, algo de conforme a literatura sensibiliza de forma importante o diagnostico e a etiologia do derrame. Esses achados, combinados com os sintomas articulares e a apresentação clínica, permitiram o diagnóstico de AR com envolvimento pleural e pericárdico, inferindo serosites. (5,6,7)

3.2 DERRAME PLEURAL NA AR

O derrame pleural é uma complicação relativamente rara da artrite reumatoide (AR), mas sua presença pode indicar uma doença mais severa. A incidência de derrame pleural, como já citada no ultimo paragrafo, em pacientes com AR varia, encontra-se em aproximadamente em menos de 10% dos casos. Estudos sugerem que homens com AR são mais propensos a desenvolver derrame pleural em comparação com mulheres. Essa manifestação pode ocorrer em qualquer estágio da doença, mas é mais frequentemente observada em pacientes com longa duração de AR e com altos títulos de fator reumatoide. Fato que demostra que a manifestação da paciente em questão no relato de caso mais raro, visto ser uma mulher com pouco tempo de doença. (5)

As causas do derrame pleural na AR são multifatoriais. Um dos principais mecanismos é a pleurite reumatoide, uma inflamação da pleura causada pela deposição de complexos imunes. Outra causa pode ser a presença de nódulos reumatoides na pleura, que podem levar à inflamação e ao acúmulo de líquido. Além disso, infecções secundárias e doenças pulmonares associadas à AR, como a fibrose pulmonar, também podem contribuir para o desenvolvimento de derrame pleural. (6)

As características do líquido pleural em pacientes com AR são geralmente exsudativas. O líquido pleural pode ser turvo e apresentar uma cor amarelada ou sanguinolenta. A análise laboratorial do líquido pleural frequentemente revela um aumento na concentração de proteínas e desidrogenase lática (DHL), e uma baixa concentração de glicose, refletindo a natureza inflamatória da condição. A presença de células mesoteliais e neutrófilos no líquido pleural também é comum. No entanto temos diversos trabalhos e referencias que mostram que o derrame pleural da artrite reumatoide não tem um

único aspecto, podendo ser extremamente variado, fato que torna o diagnostico mais difícil. Devido a isso para sensibilizar o diagnostico e a etiologia do derrame podemos realizar a dosagem do anticorpo no liquido pleural. (7)

O diagnóstico de derrame pleural na AR é clinicamente desafiador e requer uma combinação de exames clínicos, laboratoriais e de imagem. A toracocentese é essencial para a análise do líquido pleural, ajudando a diferenciar entre transudatos e exsudatos e a excluir outras causas potenciais de derrame pleural. Imagens de radiografia de tórax e tomografia computadorizada podem revelar a presença de líquido pleural e auxiliar na avaliação de nódulos reumatoides ou outras anormalidades pulmonares. O uso do ultrassom a beira leito também e uma técnica imaginologica que vem crescendo muito, podendo visualizar além do derram pleural, acometimento de pleura e ate mesmo nódulos ppleurais, quando realizado por um operador treinado e experiente. (8)

O tratamento do derrame pleural na AR inclui a gestão da condição subjacente com medicamentos anti-inflamatórios, imunossupressores e, em alguns casos, corticosteroides. A drenagem do líquido pleural pode ser necessária em casos de grande volume ou em pacientes com sintomas significativos. A terapia de longo prazo visa controlar a atividade da AR para prevenir recidivas de derrame pleural.(9,13)

O prognóstico dos pacientes com derrame pleural associado à AR depende da resposta ao tratamento e do controle da doença subjacente. A presença de derrame pleural é frequentemente associada a um pior prognóstico devido à sua ligação com uma forma mais grave de AR e possíveis complicações pulmonares. No entanto, com o tratamento adequado, muitos pacientes podem alcançar uma melhora significativa dos sintomas. (10,11)

4 ARTRITE REUMATOIDE

A artrite reumatoide é uma doença autoimune crônica que afeta aproximadamente 1% da população mundial. Ela é mais prevalente em mulheres e geralmente se manifesta entre 40 e 60 anos de idade. A AR é caracterizada por inflamação sinovial que leva à destruição progressiva das articulações, resultando em dor, inchaço, rigidez matinal prolongada e, eventualmente, deformidades articulares. (8)

O diagnóstico da AR é baseado em critérios clínicos, laboratoriais e de imagem. Os critérios diagnósticos do American College of Rheumatology/European League Against Rheumatism (ACR/EULAR) incluem a presença de artrite em pelo menos uma articulação com sinais de inflamação, duração dos sintomas por mais de seis semanas, e exames laboratoriais positivos para fator reumatoide (FR) e anticorpos antipeptídeo citrulinado (anti-CCP). Exames de imagem, como radiografias, ultrassonografias e ressonâncias magnéticas, são utilizados para avaliar a extensão do dano articular. (9)

O tratamento da AR é multifacetado e inclui medicamentos anti-inflamatórios não esteroides (AINEs), corticosteroides, e drogas antirreumáticas modificadoras da doença (DMARDs), como metotrexato, sulfassalazina e leflunomida. Nos casos onde os DMARDs tradicionais não são eficazes, terapias biológicas, como inibidores do fator de necrose tumoral (TNF), inibidores da interleucina-6 (IL-6) e inibidores das células B, podem ser utilizados. Mais recentemente, inibidores das JAK quinases também foram introduzidos como opções terapêuticas.(5)

O manejo da AR também envolve medidas não farmacológicas, como fisioterapia, exercícios físicos e modificações no estilo de vida. A intervenção precoce é crucial para minimizar danos articulares e melhorar a qualidade de vida dos pacientes. A educação do paciente sobre a natureza crônica da doença e a importância da adesão ao tratamento é essencial para o sucesso terapêutico a longo prazo.(12)

Complicações extra-articulares da AR, como doenças cardiovasculares, pulmonares e osteoporose, requerem uma abordagem multidisciplinar para um gerenciamento eficaz. A monitorização regular da atividade da doença e a avaliação contínua de efeitos adversos dos medicamentos são fundamentais para um tratamento seguro e eficaz.(13)

A pesquisa contínua em AR tem focado na identificação de novos biomarcadores para diagnóstico precoce e previsão de resposta ao tratamento, bem como no desenvolvimento de novas terapias que possam modificar o curso da doença. Ensaios clínicos estão continuamente explorando a eficácia e segurança de novas moléculas e combinações terapêuticas. Muitos estudos atuais, procuram diferenciar fenótipos de doença da artrite reumatoide, fato que poderia mostrar, através de imunogenetica, quais são as pessoas mais propensas a evoluir com cada manifestação da doença, além de ter tratamento guiado e ter de antemão possíveis prognósticos individualizados.(5)

4.1 IMPORTÂNCIA DO DIAGNÓSTICO PRECOCE

O diagnóstico precoce da AR é fundamental para prevenir danos articulares irreversíveis e complicações extra-articulares. Este caso destaca a importância de considerar AR em pacientes com derrame pleural e pericárdico de etiologia não esclarecida, especialmente quando há sintomas articulares presentes. A identificação precoce e o tratamento adequado da AR podem melhorar significativamente o prognóstico e a qualidade de vida dos pacientes, reduzindo a morbidade associada à doença. Alem disso estudos recentes mostram que não so o beneficio individual de melhor prgnotico, o diagnostico precoce tem efeito sobre a farmacoeconomia do tratamento da doença, pois permite a utilizacam de medicações mais baratas e menos impactos em países que tem sistemas únicos de saúde/públicos como o brasil. (5,13,14, 15)

5 CONCLUSÃO

5.1 RESUMO DO CASO

Este relato de caso descreveu uma paciente de meia-idade, sem diagnóstico prévio de artrite reumatoide (AR), que apresentou dispneia como sintoma inicial. Durante a internação, foram detectados derrames pleural e pericárdico, e uma história retrospectiva revelou dores articulares preexistentes. A investigação clínica, incluindo toracocentese e exames laboratoriais, levou ao diagnóstico de AR com manifestações pleurais e pericárdicas, destacando a importância do reconhecimento e manejo adequado dessas complicações. (5)

5.2 IMPORTÂNCIA CLÍNICA

O caso enfatiza a relevância de reconhecer manifestações extra-articulares da AR, como derrames pleurais e pericárdicos, que podem ser indicativos de uma doença mais grave. Estas manifestações podem preceder ou ocorrer simultaneamente com os sintomas articulares, e sua identificação é crucial para um diagnóstico precoce e tratamento eficaz. A conscientização sobre essas apresentações pode evitar diagnósticos errados e atrasos no tratamento, melhorando o prognóstico dos pacientes. (5)

5.3 MENSAGEM FINAL

Este caso ilustra a complexidade da AR e a necessidade de uma abordagem diagnóstica abrangente que considere tanto manifestações articulares quanto extra-articulares. Profissionais de saúde devem estar atentos às diversas formas de apresentação da AR, especialmente em pacientes com sintomas respiratórios inexplicados e histórico de dores articulares. O diagnóstico precoce e o tratamento adequado são fundamentais para prevenir complicações e melhorar a qualidade de vida dos pacientes, além de ter menor impacto farmacoeconomico da saúde publica.

REFERÊNCIAS

FIRESTEIN, G. S.; MCINNES, I. B. Immunopathogenesis of Rheumatoid Arthritis. Immunity, v. 46, n. 2, p. 183–196, fev. 2017.

SMOLEN, J. S.; ALETAHA, D.; MCINNES, I. B. Rheumatoid arthritis. The Lancet, v. 388, n. 10055, p. 2023–2038, out. 2016.

YOUNG, A. et al. Mortality in rheumatoid arthritis. Increased in the early course of disease, in ischaemic heart disease and in pulmonary fibrosis. Rheumatology, v. 46, n. 2, p. 350–357, 28 jul. 2006.

TURESSON, C. Extra-articular disease manifestations in rheumatoid arthritis: incidence trends and risk factors over 46 years. Annals of the Rheumatic Diseases, v. 62, n. 8, p. 722–727, 1 ago. 2003.

Firestein, G. S., & McInnes, I. B. (2017). Immunopathogenesis of Rheumatoid Arthritis.

Smolen, J. S., Aletaha, D., & McInnes, I. B. (2016). Rheumatoid arthritis. The Lancet

Young, A., Koduri, G., Batley, M., Kulinskaya, E., Gough, A., Norton, S., Dixey, J. (2007). Mortality in rheumatoid arthritis. Increased in the early course of disease, in ischaemic heart disease and in pulmonary fibrosis.

Turesson, C., O'Fallon, W. M., Crowson, C. S., Gabriel, S. E., & Matteson, E. L. (2003). Extra-articular disease manifestations in rheumatoid arthritis: incidence trends and risk factors over 46 years.

Light, R. W. (2002). Pleural Diseases. 4th Edition. Lippincott Williams & Wilkins. Disponível em: Google Books

Porcel, J. M., & Light, R. W. (2006). Pleural effusions. *Disease-a-Month*, 52(2), 29-34.

Light, R. W., & Macgregor, M. I. (1973). Pleural effusion: the diagnostic separation of transudates and exudates

Broaddus, V. C., & Light, R. W. (1990). What is the origin of pleural transudates and exudates? *Chest*, 98(4), 824-826.

FILHO, C. A. DE O.; KOBAYASHI, I. C.; COSSERMELLI, W. Farmacoeconomia do tratamento da Artrite Reumatoide e seu impacto na saúde pública. Brazilian Journal of Health Review, v. 7, n. 3, p. e70892–e70892, 28 jun. 2024.

Firestein, G. S., & McInnes, I. B. (2017). Immunopathogenesis of Rheumatoid Arthritis. *Immunity*, 46(2), 183-196.

Smolen, J. S., Aletaha, D., & McInnes, I. B. (2016). Rheumatoid arthritis. *The Lancet*, 388(10055), 2023-2038.