LUMEN ET VIRTUS

Nefrectomia em cão: Relato de caso

https://doi.org/10.56238/levv15n40-068

Jaqueline Rodrigues
Graduando(as) do curso de Medicina Veterinária da Universidade Federal do Oeste da Bahia, Campus Multidisciplinar da Barra-Bahia, Brasil

Camila Mércia Almeida Lima
Graduando(as) do curso de Medicina Veterinária da Universidade Federal do Oeste da Bahia, Campus Multidisciplinar da Barra-Bahia, Brasil

Milene Costa da Silva
Graduando(as) do curso de Medicina Veterinária da Universidade Federal do Oeste da Bahia, Campus Multidisciplinar da Barra-Bahia, Brasil

Aiala Rocha Marques
Graduando(as) do curso de Medicina Veterinária da Universidade Federal do Oeste da Bahia, Campus Multidisciplinar da Barra-Bahia, Brasil

Jainara Rodrigues dos Santos
Graduando(as) do curso de Medicina Veterinária da Universidade Federal do Oeste da Bahia, Campus Multidisciplinar da Barra-Bahia, Brasil

Laura Xavier dos Anjos
Graduando(as) do curso de Medicina Veterinária da Universidade Federal do Oeste da Bahia, Campus Multidisciplinar da Barra-Bahia, Brasil

João Paulo Vitória
Médico Veterinário Técnico do Hospital Veterinário Universitário da Universidade Federal do Oeste da Bahia, Campus Multidisciplinar da Barra-Bahia, Brasil

Deusdete Conceição Gomes Junior
Docente do Curso de Medicina Veterinária da Universidade Federal do Oeste da Bahia, Campus Multidisciplinar da Barra-Bahia, Brasil
E-mail: camilla.lima@ufob.edu.br

RESUMO
A nefrectomia é a remoção cirúrgica do rim, podendo ser total, parcial ou radical. Dessa forma o presente trabalho objetivou relatar um caso de nefrectomia total em um cão SRD, portador de cisto renal. Foi atendido no (HVU-UFOB), um cão, macho, sem raça definida, 12 anos e 4 meses de idade, pesando 23,400 kg, castrado. Durante a anamnese, a tutora relatou que o animal apresentava um tumor na base do pênis, ao exame físico os parâmetros fisiológicos apresentavam-se normais. No exame físico específico foi palpado nódulo firme, na região lateral esquerda da base do pênis. Os exames complementares solicitados foram hemograma, perfil bioquímico, citologia do nódulo e ultrassom abdominal. O hemograma e o bioquímico não apresentaram alterações, na citologia evidenciou-se quantidade elevada de células redondas, na ultrassonografia abdominal notou-se alteração no rim

direito, com contorno irregular, perda da definição da arquitetura e dos limites córtico-medular devido a presença de estrutura cística com diâmetro médio de 8,68 cm, diante dos achados o diagnóstico sugestivo definido de cisto renal, optou por realizar a nefrectomia do rim direito. Para realizar a cirurgia foi solicitado hemograma e perfil bioquímico. O hemograma não revelou alterações. Dessa forma, conclui-se que a nefrectomia do rim direito para tratamento do cisto renal demonstrou-se como uma conduta eficaz e benéfica, sem sinais de recidiva.

Palavras-chave: Cisto Renal. Nefropatia. Exame Ultrassonográfico. Néfron.

1 INTRODUÇÃO

A nefrectomia é a remoção cirúrgica do rim, recomendada de forma unilateral, podendo ser total ou parcial. É indicada em situações em que o rim perde a capacidade de executar suas funções básicas, a exemplo cistos, neoplasias, traumas, hidronefrose, infecções, hemorragias, cálculos renais, anormalidades como o rim agregado a um ureter ectópico e até mesmo infestação por parasitas, tendo destaque o *Dioctophyma renale*, conhecido popularmente como "verme gigante do rim" (Alves, 2023; Silveira *et al.,* 2015).

Os cistos renais são achados anormais em cães e constituem cavidades revestidas por epitélio que compõe-se de líquido (Pigatto *et al*., 2011). Estes, podem se originar de forma primária ou secundária. A primária está relacionada ao seu desenvolvimento de forma congênita durante a formação do órgão ou oriundos de displasia renal. Já a forma secundária advém de patologias que provocam graus de obstrução dos segmentos do néfron resultando em acúmulo de líquido e formação de cistos (Bravo *et al*., 2021).

O diagnóstico dos cistos renais pode ser obtido através da associação dos achados ultrassonográficos e laboratoriais. Não há tratamento exclusivo para a nefropatia cística, porém quando há insuficiência renal, pode ser realizada a nefrectomia unilateral. Vale ressaltar que para a prática desse procedimento, deve-se ter uma função renal adequada no rim contralateral (Bravo *et al*., 202; Pigatto *et al*., 2011). Outras possibilidades de tratamento descritas são a aspiração do conteúdo do cisto ou a marsupialização percutânea (Pinto Filho *et al*., 2013).

Diante do exposto, o presente trabalho tem como objetivo relatar um caso de nefrectomia em um cão Sem Raça Definida (SRD) portador de cisto renal, atendido no Hospital Veterinário Universitário da Universidade Federal do Oeste da Bahia (HVU-UFOB).

2 RELATO DO CASO

Foi atendido no HVU da UFOB, um cão, macho, SRD, castrado, de 12 anos e 4 meses de idade, pesando 23,400 kg. Durante a anamnese, a tutora relatou que o animal apresentava um aumento de volume na base do pênis e teve evolução do quadro em cerca de um mês, com aumento considerável do nódulo. Foi relatado ainda que o animal se incomodava com essa hiperplasia. Em relação a vacinação e vermifugação, foi informado que estavam atrasadas.

Durante o exame físico foi constatada normalidade dos parâmetros fisiológicos no que diz respeito a um animal adulto: animal alerta, Frequência Cardíaca (FC): 115 bpm, Frequência Respiratória (FR): 27 rpm, Tempo de Preenchimento Capilar: 2s, mucosas: róseas/normocoradas, temperatura: 38.5°C, grau de desidratação não aparente e linfonodos não reativos. Observou-se abdômen abaulado por completo, não havendo dor ou desconforto à palpação.

No exame físico específico foi palpado um nódulo firme, não aderido, localizado no subcutâneo em região lateral esquerda da base do pênis, com tamanho aproximado de 3x4cm. A suspeita inicial foi de neoplasia. Os exames complementares solicitados a fim de elucidar o diagnóstico foram hemograma, perfil bioquímico (uréia, creatinina, Alanina Aminotransferase (ALT) e Fosfatase Alcalina (FA)), citologia do nódulo e ultrassom abdominal. Após a realização dos exames, foi possível observar que não foram apresentadas alterações no hemograma e bioquímico, com todos os parâmetros dentro dos valores de referência.

O exame citológico foi realizado por método de punção aspirativa por agulha fina (PAAF). Para tanto, foi introduzida uma agulha (Injex) no nódulo aspirando lentamente o êmbolo e realizando movimentos em leque. O procedimento foi repetido por 3 vezes em diferentes ângulos. Posteriormente o material foi depositado sobre uma lâmina (Laborclin) que foi corada com panóptico rápido (Laborclin). Evidenciou-se quantidade elevada de células redondas, dispostas individualizadas, apresentando variada relação núcleo/citoplasma e contendo grânulos intracitoplasmáticos de coloração púrpura, com grande intensidade de distribuição, em sua maioria, hipergranulares (mastócitos). O núcleo mostrava-se arredondado, com cromatina frouxa. Observou-se ainda a presença de eosinófilos e fibroblastos. Com isso, foi definido o diagnóstico sugestivo de mastocitoma (Figura 1).

Figura 1: Fotomicrografia de células redondas. Observa-se disposição individualizada, variada relação núcleo/citoplasma e presença de grânulos intracitoplasmáticos de coloração púrpura em sua maioria, hipergranulares (mastócitos) (Panótico rápido, objetiva de 100x usando o óleo de imersão).

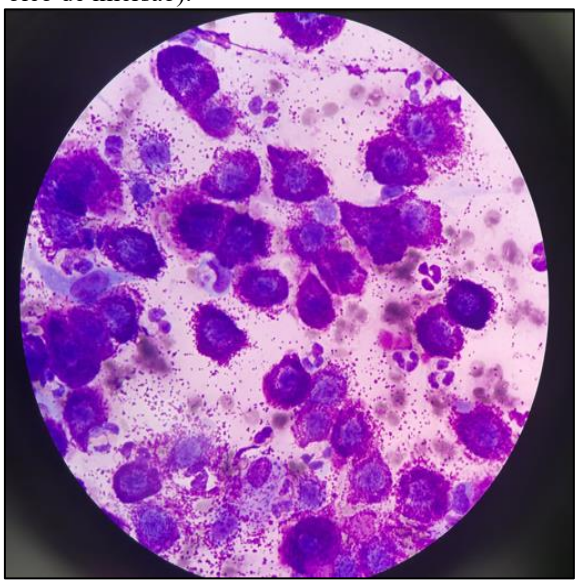

Fonte: Elaborado pelos autores, 2024

Na ultrassonografia abdominal notou-se alteração no rim direito, com contorno irregular, paredes finas, conteúdo anecogênico homogêneo, perda da definição da arquitetura e dos limites córtico-medular devido a presença de estrutura cística com diâmetro médio de 8,68 cm. Diante dos achados ultrassonográficos foi definido o diagnóstico de cisto renal (Figura 2). Na ultrassonografia abdominal o rim contralateral apresentou aspectos normais para a estrutura (Figura 3).

Figura 2: Imagem ultrassonográfica do rim direito contendo conteúdo cístico.

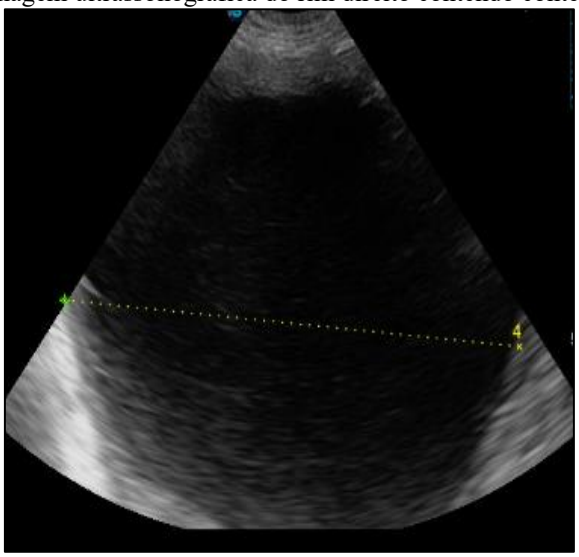

Fonte: Elaborado pelos autores, 2024

Figura 3. Imagem ultrassonográfica do rim esquerdo na reavaliação.

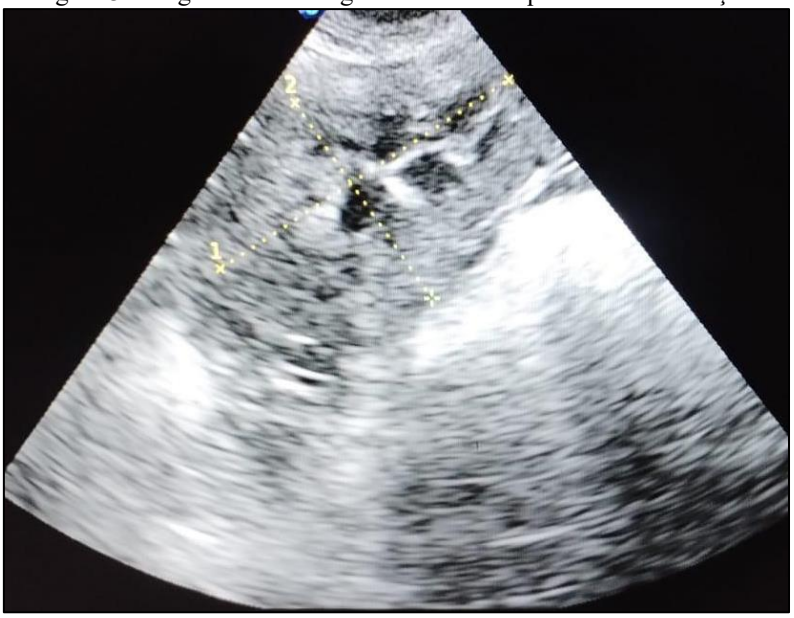

Fonte: Elaborado pelos autores, 2024

Com isso, o paciente foi encaminhado para o setor cirúrgico que optou por realizar a nefrectomia do rim direito e posteriormente reavaliar o possível mastocitoma. Para a cirurgia, foi solicitado hemograma e perfil bioquímico (ureia, creatinina, ALT e FA). Após 3 meses o animal retornou para realização do procedimento cirúrgico. Os exames solicitados foram efetuados e não foram observadas alterações no hemograma. O bioquímico revelou discreto aumento no perfil de ureia com valor de referência de 21,4 mg/dL a 59,92 mg/dL e resultado de 77,10 mg/dL .

Posteriormente ao jejum de 12 horas foi realizada medicação pré-anestésica com cloridrato clorpromazina (Clorpromaz®, 1,1 mg/kg, via intramuscular), associada a cloridrato tramadol (TEUTO, 2 mg/kg, via intramuscular), na mesma seringa. Seguiu-se com acesso vascular e infusão de solução de ringer lactato. Procedeu-se à tricotomia ampla da região abdominal ventral.

A indução anestésica foi realizada com midazolam (Dormire®, 0,3 mg/kg, via intravenosa) seguido de dextrocetamina (KETamin NP, 1 mg/kg, via intravenosa)[3] e propofol (PROpovan®, 4mg/kg, via intravenosa), este último de forma lenta, dose resposta. O animal foi intubado com sonda endotraqueal n° 8. A manutenção foi feita com sevoflurano (Sevocris®) diluído em oxigênio em circuito semifechado. Foi aplicado Enrofloxacino (Floxiclin, 5 mg/kg, via intravenosa)[4], dipirona (TEUTO, 25mg/kg, via intravenosa), Maxicam (Meloxinew®, 0,2 mg/kg, via intravenosa) e sulfato de Atropina (ATRO FARMAC, 0,5 mg/kg, por via intravenosa).

Com o paciente em decúbito dorsal realizou-se antissepsia com clorexidina 2% alcoólica, e colocação dos panos de campo estéreis. Procedeu-se à incisão de pele e subcutâneo na região pré umbilical, identificado a linha alba e por divulsão, foi realizada incisão na linha média ventral dando acesso a cavidade abdominal. Após incisão do retroperitônio no polo caudal do rim, com uma combinação de dissecção romba e cortante, este foi liberado. Elevou-se o rim medialmente para dissecção do hilo e identificação da artéria, veia renal e ureter (Figura 4).

Figura 3: Imagem fotográfica do rim direito durante a nefrectomia. Notar dissecção do retroperitônio.



Fonte: Elaborado pelos autores, 2024

Foi realizada dupla ligadura da artéria renal com fio de poliglactina 910, 3-0 (Injex), próximo à aorta abdominal. Seguiu-se a mesma manobra com a veia renal. Posteriormente o ureter foi dissecado, por divulsão romba, até sua inserção na bexiga. Em seguida, realizou-se o pinçamento da região com hemostáticas de Kelly (Injex) e ligadura com fio de poliglactina 910, 2-0 (Injex). Após a secção, o rim e seu ureter foram removidos (Figura 5).

Figura 4: Imagem fotográfica do rim direito após a nefrectomia

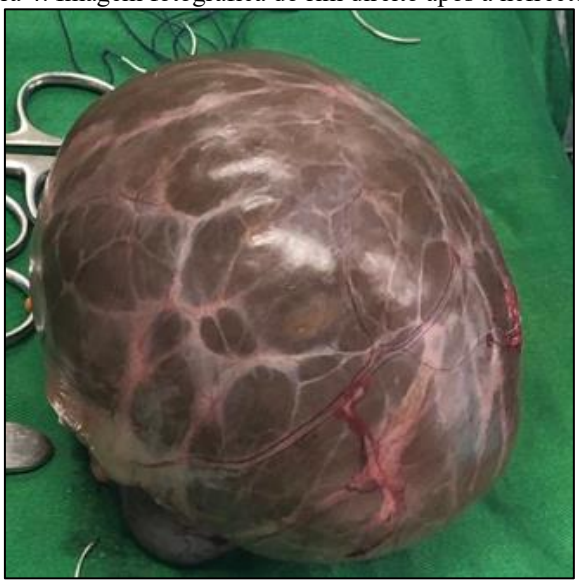

Fonte: Elaborado pelos autores, 2024.

A celiorrafia foi realizada com fio de náilon 0 (Injex), padrão em x, seguida de redução do espaço morto e intradérmico com o fio de poliglactina 910, 2-0 (Injex) e dermorrafia com fio de náilon 0, com padrão Wolf.

No pós-operatório foram prescritos maxicam (Meloxinew ®, 0,1 mg/kg, via oral, a cada 24 horas, por 2 dias), dipirona monoidratada (TEUTO 1 gota/kg, via oral, a cada 8 horas, por 5 dias) e Cloridrato de tramadol (TEUTO, 2mg/kg, a cada 8 horas, 3 dias). Foi solicitado uso de colar protetor até o retorno e higienização da ferida cirúrgica com solução fisiológica. Quinze dias após a cirurgia os pontos foram removidos, a cicatrização estava adequada e foi dada alta médica, sendo solicitado retornos periódicos para acompanhamento do caso a cada 6 meses ou caso manifeste sintomatologia clínica.

Na avaliação macroscópica do rim ao corte longitudinal foi identificada estrutura cística com diâmetro médio de 8,68 cm, além da preservação de uma pequena porção cortical e medular do rim (Figura 6).

Figura 6: Imagem fotográfica do rim direito após avaliação macroscópica ao corte longitudinal, demonstrando local abaulado em razão da presença da cavidade cística.



Fonte: Elaborado pelos autores, 2024.

Após aproximadamente 135 dias da cirurgia o animal retornou ao HVU para reavaliação, sendo solicitados exames complementares de hemograma, perfil bioquímico (ureia, creatinina, ALT e proteínas totais), ultrassonografia abdominal e urinálise. Na anamnese a tutora relatou que o animal estava bem e que não apresentava nenhuma queixa. Ademais, não foram observadas alterações durante a realização do exame físico. No hemograma apresentou quadro de leucopenia, com valor de referência 6,0 a 17,0 e resultado de 4,5 e neutrofilia com desvio à esquerda, no bioquímico revelou-se discreto aumento no perfil de proteínas totais referência de 5,4 mg/dL a 7,1 mg/dL e resultado de 12,79 mg/dL. Na urinálise, a sedimentoscopia apresentou células de transição, aglomerado leucocitário e células escamosas, na avaliação física não apresentou nenhuma alteração, no exame bioquímico sérico foi identificado uma discreta alteração no valor das proteínas totais.

3 DISCUSSÃO

Segundo Bravo *et al*., 2021 os métodos de diagnósticos mais comuns para a identificação de cisto no parênquima renal são a ultrassonografia e a urografia excretora. Em concordância, Rocha (2012), afirma a relevância do exame ultrassonográfico e descreve que as alterações que podem ser observadas são irregularidade renal com a presença de aumento da ecogenicidade do córtex e da medular, além de perda na definição corticomedular.

Salienta-se que o paciente foi levado ao HVU da UFOB em razão de aumento hiperplásico na base do pênis, no qual através da realização do exame ultrassonográfico foi observado anormalidades na arquitetura do rim direito, no qual apresentou contorno irregular e perdas dos limites córtico-medulares, característicos de cisto renal, o que demonstra a importância da realização de exames

complementares, e em específico, da ultrassonografia como método diagnóstico para detecção de uma série de patologias, como exemplo dos cistos renais (Balda et al., 2022; Bravo *et al*., 2021).

De acordo com Ramos; Marini (2014) a dosagem da ureia não é um método específico para avaliar alterações renais, no entanto, possui uma sensibilidade considerável para alterações renais primárias, apresentando-se como um importante marcador para essas condições. Desse modo, de acordo com a alteração na dosagem sérica de uréia observada nesse paciente, sugere-se que a mesma esteja associada ao cisto renal presente, em decorrência de um provável quadro de disfunção renal.

É descrito que animais de meia-idade a idosos, possuem predisposição para a ocorrência dessa patologia e também para o aumento do diâmetro do cisto (Breshears *et al*., 2018; Balda, 2022; Breshears, 2018), o que corrobora com o relato em questão uma vez que o animal possuía 12 anos, sendo assim considerado idoso e apresentou um cisto de tamanho médio com cerca de 8,68 cm. A patologia pode atingir também, sem distinção, machos e fêmeas, bem como uma variedade de raças (Balda, 2022).

Pinto Filho *et al*., (2013) citam que os cistos renais podem ser formados em qualquer parte do néfron e do sistema dos ductos coletores, possuindo causas hereditárias ou adquiridas. Além disso, o seu tamanho é variável e podem ser grandes e em quantidade menor ou de tamanhos menores e múltiplos. Diante do tamanho e grau de expansão do cisto relatado observou-se comprometimento renal, o qual ainda apresentava resquícios de parênquima.

Segundo Park *et al*., (2019) a maioria dos cistos renais encontrados são benignos e não apresentam sinais clínicos, sendo o achado de forma acidental. Tal informação coincide com o trabalho apresentado, visto que o cisto renal foi descoberto de forma ocasional durante a avaliação em decorrência da queixa e suspeita de outra enfermidade, sem qualquer relação direta no que diz respeito à sintomatologia. Em contrapartida, Pinto Filho *et al.*, 2013 afirmam que podem ser observados sinais clínicos inespecíficos em casos que já apresentam comprometimento renal, como distensão abdominal, devido ao aumento de volume renal, êmese, anorexia, polidipsia, poliúria e perda de peso. Apesar do abdômen apresentar-se abaulado por completo no paciente do relato, o animal não apresentava dor ou desconforto durante a palpação.

Apesar do cisto renal ter sido encontrado eventualmente, a indicação e realização da cirurgia mostrou-se de extrema importância e urgência, devido ao tamanho do mesmo e a possibilidade de rompimento que ocasionaria hemorragia e provável óbito do animal. Dessa forma, é importante ressaltar que apesar da literatura muitas vezes indicar que não se faz necessário procedimento cirúrgico, cada paciente deve ser avaliado de forma individual bem como disponibilidade de recursos técnicos na região atendida (Park, 2019).

De acordo com Rocha (2018), a nefrectomia pode ser realizada de forma parcial ou total. É realizada nefrectomia parcial somente em casos de trauma com presença de hemorragia de um dos

pólos renais. Entretanto, a nefrectomia total é realizada em casos de tumores renais, hidronefroses graves, traumas renais extensos, transplante renal e pielonefrite. Em alguns estudos, para remoção do cisto renal, são realizadas técnicas como ressecção através de laparoscopia e omentalização subcapsular do rim, que apesar de possuírem eficácia considerável, exigem aparelhos mais complexos e onerosos, impossibilitando a realização da prática em locais com menor aparato (Andrade *et al.,* 2018).

Dessa forma, destaca-se que a nefrectomia para a resolução desse caso foi imprescindível, tendo em vista a dimensão do cisto renal, e quadro que sugere a disfunção do órgão. Destacando que embora a nefrectomia não tenha sido previamente relatada como indicação terapêutica em casos de cistos renais, sabe-se que quando há total comprometimento renal, a indicação é de remoção do órgão, desde que o contralateral esteja executando suas funções fisiológicas de forma adequada (Bravo *et al*., 202; Pigatto *et al*., 2011).

Em relação à terapêutica pós-cirúrgica, foi utilizado anti-inflamatório a base de meloxicam e dipirona buscando ação analgésica. De acordo com Souza *et al*., (2018) os anti-inflamatórios não esteroidais de escolha para pós-cirúrgico de cães são o cetoprofeno, o carprofeno, o flunixina meglumine e o meloxicam. Portanto, a terapêutica anti-inflamatória empregada no relato condiz com a literatura.

Após o retorno do animal, foi possível observar que o mesmo se encontrava saudável e não havia sinais de recidiva do cisto no rim oposto. O fato de não ser um tratamento relatado na literatura, demonstra a importância da descrição da técnica empregada para a patologia em questão como forma de disseminar o conhecimento.

Portanto, com base nos achados clinicopatológicos e ultrassonográficos relatados nesse estudo, conclui-se que a nefrectomia do rim direito para tratamento do cisto renal demonstrou-se como uma conduta eficaz e benéfica, sem sinais de recidiva. Ademais, foi de extrema importância para a preservação da vida deste animal.

AGRADECIMENTOS

Ao Médico Veterinário Professor Dr. Eduardo Melo pelo apoio e dedicação.

REFERÊNCIAS

ALVES, B. D. G. Estudo retrospectivo de cães e gatos submetidos a nefrectomia (2011-2021). 2023. 95 f. Dissertação (Mestrado Integrado em Medicina Veterinária) – Faculdade de Medicina Veterinária, Universidade de Lisboa. Disponível em: https://search.proquest.com/openview/d66b5c38b565572d242a329b080eac7c/1?pq-origsite=gscholar&cbl=2026366&diss=y. Acesso em: 30 set. 2024.

ANDRADE, A. et al. Ressecção de cisto renal através de videolaparoscopia em cão. Investigação, v. 17, n. 4, 2018.

BALDA, I. O. et al. Use of intraoperative impression smear cytology to guide successful treatment of a large renal cyst in a dog: a case report. Journal of Veterinary Science, v. 23, n. 2, p. 1-7, 2022. Disponível em: https://www.ncbi.nlm.nih.gov/pmc/articles/PMC8977540/. Acesso em: 30 set. 2024.

BRAVO, S. A. et al. Ressecção de cisto renal único por meio de videolaparoscopia em cão. Ciência Animal, v. 31, n. 4, p. 163-173, 2021. Disponível em: https://revistas.uece.br/index.php/cienciaanimal/article/view/9303. Acesso em: 30 set. 2024.

BRESHEARS, M. A.; CONFER, A. W. Sistema Urinário. In: ZACHARY, J. F.; MCGAVIN, M. D. (Eds.). Bases da Patologia Veterinária. 6. ed. Rio de Janeiro: Elsevier, 2018.

MACHPail, C. M. Cirurgia do rim e do ureter: Princípios e técnicas gerais. In: FOSSUM, T. W. (Ed.). Cirurgia de Pequenos Animais. 4. ed. Rio de Janeiro: Elsevier, 2014.

PARK, J. et al. Surgical fenestration combined with omentalization for the treatment of renal cysts in 2 dogs. The Canadian Veterinary Journal, v. 60, n. 10, p. 1104-1110, 2019. Disponível em: https://www.ncbi.nlm.nih.gov/pmc/articles/PMC6741834/. Acesso em: 30 set. 2024.

PIGATTO, J. et al. Cistolitectomia e ressecção de cisto renal por laparoscopia em uma cadela com aderências intraperitoneais: relato de caso. Arquivo Brasileiro de Medicina Veterinária e Zootecnia, v. 63, n. 4, p. 858-865, 2011. Disponível em: https://www.scielo.br/j/abmvz/a/b5PSKsmCCLSc9kHBhGQWZkp/?lang=pt. Acesso em: 30 set. 2024.

PINTO FILHO, S. T. L. et al. Ressecção de cisto e abscesso renais por laparoscopia em um cão. Arquivo Brasileiro de Medicina Veterinária e Zootecnia, v. 65, n. 6, p. 1651-1656, 2013. Disponível em: https://www.scielo.br/j/abmvz/a/HpSnSJrfD37mw8sPKNwQxHD/. Acesso em: 30 set. 2024.

RAMOS, G.; MARINI, D. C. Exames bioquímicos relacionados a alterações renais. Foco, v. 5, n. 6, p. 11-26, 2014. Disponível em: https://scholar.archive.org/work/x2hsfaunmzhidimirr2xtc5yyq/access/wayback/http://www.revistafoco.inf.br/index.php/FocoFimi/article/viewFile/42/41. Acesso em: 30 set. 2024.

ROCHA, G. L. S. Cirurgia urológica. In: OLIVEIRA, A. L. A. (Ed.). Técnicas cirúrgicas em pequenos animais. 2. ed. Rio de Janeiro: Guanabara Koogan, 2018.

ROCHA, M. L. Estudo retrospectivo da prevalência dos achados ultrassonográficos abdominais e da qualidade de vida em cães e gatos idosos. 2012. 61 f. Dissertação (Mestrado em Medicina Veterinária, Ciências Clínicas) – Instituto de Veterinária, Universidade Federal Rural do Rio de Janeiro. Disponível em: https://tede.ufrrj.br/handle/jspui/3669. Acesso em: 30 set. 2024.

SILVEIRA, C. S. et al. Dioctophyma renale em 28 cães: aspectos clinicopatológicos e ultrassonográficos. Pesquisa Veterinária Brasileira, v. 35, n. 11, p. 899-905, 2015. Disponível em: https://www.scielo.br/j/pvb/a/PMKtNSZjxG6V5LBWtTYNbqb/?lang=pt. Acesso em: 30 set. 2024.

SOUZA, P. S. et al. Abordagem terapêutica no controle da dor em cães no pós-operatório. Ciências Veterinária Unifil, v. 1, n. 2, 2018. Disponível em: http://publicacoes.unifil.br/index.php/revista-vet/article/view/40. Acesso em: 30 set. 2024.