Relato de caso – Síndrome Rim-Pulmão (Síndrome de *Goodpasture*) quando pensar

https://doi.org/10.56238/levv15n40-056

Thais Maryana Ribeiro
Acadêmica de Medicina
Faculdade Estácio IDOMED de Jaraguá do Sul
E-mail: thaaismr@gmail.com

Fernando Merlos
Médico Intensivista (CRM 21056/RQE 14440)
Hospital Regional Hans Dietter Schmidt
E-mail: drfmerlos@gmail.com

Sergio Luis Spitzner Filho
Médico (CRM 32592)
Hospital Regional Hans Dietter Schmidt
E-mail: sergiospitzner9@yaho.com.br

Pedro Henrique Dias Fernandes
Acadêmico de Medicina
Faculdade Estácio IDOMED de Jaraguá do Sul
E-mail: phdfpedroh@gmail.com

Priscila Gabriella Carraro
Médica Infectologista (CRM 17290/RQE 12590)
Hospital Regional Hans Dietter Schmidt
E-mail: pricararo@hotmail.com

RESUMO

A síndrome Pulmão-Rim é uma doença antimembrana basal glomerular (anti-GBM), que muitas vezes se caracteriza por hemorragia pulmonar e disfunção renal. Até o momento, não foi identificado um desencadeador específico para o desenvolvimento de anticorpos anti-GBM, e a exposição dos capilares alveolares a esses anticorpos requer um ataque inicial à vasculatura pulmonar, resultando em um quadro típico de glomerulonefrite. Por ser uma doença de baixa prevalência, o raciocínio clínico associado a uma investigação eficaz para a detecção precoce é fundamental para uma evolução satisfatória. Bons resultados são observados quando o tratamento é iniciado imediatamente. Dessa forma, o presente relato de caso tem como objetivo discutir, por meio de revisão bibliográfica em bases de dados como Scielo e PubMed, a eficácia de uma intervenção precoce em um paciente com insuficiência respiratória e disfunção renal inicialmente inexplicáveis, associadas a alterações em exames laboratoriais e de imagem. Além disso, visa demonstrar a importância de um raciocínio clínico rápido para evitar sequelas e aumentar as chances de um bom prognóstico.

Palavras-chave: Sindrome Rim-Pulmão, Síndrome Goodpasture, Hemorragia pulmonar, Glomerulonefrite, Antimembrana basal glomerular.

1 INTRODUÇÃO

A síndrome de Goodpasture refere-se a uma doença antimembrana basal glomerular (anti-GBM) que envolve os pulmões e os rins, muitas vezes apresentando-se como hemorragia pulmonar e glomerulonefrite. (HELLMARK; SEGELMARK, 2014) Parece ser resultado de insultos ambientais em uma pessoa com predisposição genética, até o momento, não foi identificado um estímulo desencadeador para o desenvolvimento de anticorpos antimembrana basal glomerular. (PHELPS; REES, 1999)

A exposição dos capilares alveolares a esses autoanticorpos requer um insulto inicial à vasculatura pulmonar. Esses fatores ambientais incluem: Drogas, como alentuzumabe, que causa depleção de linfócitos; Inalação de cocaína; Infecções, como influenza A2; Fumar; Exposição a poeira de metal; solventes orgânicos ou hidrocarbonetos; Litotripsia extracorpórea por ondas de choque. (CRANFIELD; MATHAVAKKANNAN, 2014)

Os autoanticorpos ativam o sistema complemento na membrana basal, causando lesão tecidual. Essa ligação de autoanticorpos pode ser vista como uma deposição linear de imunoglobulinas ao longo da membrana basal e a resposta inflamatória nesta área resulta no quadro típico de glomerulonefrite. Embora a síndrome de Goodpasture seja considerada uma doença mediada por autoanticorpos, um papel vital é desempenhado pelas células T na iniciação e progressão da doença, as células T fazem com que as células B aumentem a produção de anticorpos e desempenhem um papel direto na lesão renal e pulmonar. (CUI et al., 2011)

Até 80-90% dos pacientes apresentam características de glomerulonefrite rapidamente progressiva, caracterizada por análise ativa do sedimento urinário, proteinúria subnefrótica e redução do débito urinário. 40-60% dos pacientes terão hemorragia pulmonar concomitante com hemoptise e vários graus de dispneia. Uma pequena minoria de pacientes pode apresentar doença pulmonar isolada. Em poucos casos, os pacientes apresentam lesão renal aguda grave que requer tratamento dialítico. (REGGIANI et al,. 2023).

Em um estudo retrospectivo realizado nos Estados Unidos foram analisados cerca de 93 milhões de internações constatadas no banco de dados nacional entre 2003-2014, dentre essas 964 pacientes foram internados com o diagnóstico de síndrome de Goodpasture. Dessa forma a prevalência foi de aproximadamente 10 internações a cada 1.000.000.(KAEWPUT et al., 2020) Outros estudos demonstram que entre as populações europeias e asiáticas, há uma frequência de 0,5 a 1,8 casos por milhão de habitantes por ano. Um artigo recente da Irlanda relatou uma incidência nacional de Síndrome de Goodpasture de 1,64 por milhão de habitantes por ano. (GULATI; MCADOO, 2018).

Bons resultados renais podem ser alcançados com o início imediato do tratamento. No entanto, quando os pacientes apresentam insuficiência renal grave que requer diálise ou com alta proporção de crescentes glomerulares na biópsia, os resultados renais são ruins. As recidivas são raras e, quando há

envolvimento renal, deve-se levantar a suspeita de doenças concomitantes, como vasculite associada ao ANCA e nefropatia membranosa. (REGGIANI et al,. 2023).

No estudo de Reggiani (2023), os pacientes tratados com a combinação de troca de plasma, ciclofosfamida e corticosteróides têm sobrevida em 1 ano de 80-90% e a eficácia do tratamento de hemorragia pulmonar é superior a 90%. O grau de envolvimento renal afeta diretamente a sobrevida renal. Paciente com valores de creatinina iguais ou inferiores a 5,65 mg/dL, a sobrevida renal varia entre 94-95% em até 5 anos. Já os valores de creatinina superiores a 5,65 mg/dL e que não necessitam de diálise imediata, possuem sobrevida renal de 82% e 50% em 1 e 5 anos, respectivamente. Porém, quando requer diálise imediata apresenta recuperação renal em apenas 8% em 1 ano. Junto com a função renal, também a proporção de glomérulos afetados por crescentes se correlacionou com a sobrevida renal. (REGGIANI et al,. 2023).

2 RELATO DE CASO

S.R.H., 58 anos, hipertenso. Paciente deu entrada no setor de emergência com quadro de queda do estado geral, hemoptise, tosse e calafrios com início há 5 dias e piora nas últimas 24h, chega em insuficiência respiratória associada com rebaixamento de nível de consciência sendo realizado intubação orotraqueal e iniciado antibiótico (ampicilina + sulbactam) devido a suspeita inicial de pneumonia bacteriana comunitária.

Realizado exames iniciais e identificado disfunção renal grave com urgência dialítica com creatinina 18 (CKD-EPI 3 ml/min/1,73m2), ureia 332 , K 7.6 e acidose metabólica (gasometria arterial PH 6,38, PCO2 57 PO2 157, HCO3 9,9 BE -23 e SatO2 96%, em ventilação mecânica com FiO2 100%). Neste momento paciente sem evidências de choque ou má perfusão tecidual com lactato 0.6 com PA 168x90 mmhg FC 80 bpm e sem outras disfunções orgânicas, exceto renal e pulmonar. Demais exames pouco compatíveis com infecção ou choque séptico, entre eles: hemoglobina de 10.3, hematócrito 28.6, leucócitos 17450, bastões 2%, plaquetas 215.000, creatinina 22.10, ureia 431, potássio 7.2, sódio 123, PCR 3.10. Às 07h: hemoglobina de 9.3, hematocrito 26.8, leucocitos 15180,

plaquetas 210.000, RNI 1.16, creatinina 21.80, ureia 430, potássio 8.1, sódio 136, cálcio iônico 0.69, magnésio 2.5, transaminase glutâmico-oxalacética (TGO) 25, transaminase pirúvica (TGP) 33, bilirrubinas totais 0,70, PCR 2.90, VDRL não reagente e exame de urina sem sinais de infecção mas com sangramento com hemácias dismórficas (proteína+++, hemoglobina++++, nitrito negativo, leucócitos 300.000, cilindros hialinos +, bactérias).

Após 48 horas no hospital, o paciente foi transferido da sala de emergência à unidade de terapia intensiva (UTI) realizando uma tomografia de tórax (Fig. 1) durante transporte que evidenciou hemorragia alveolar e pensado em Síndrome Rim-pulmão.

Figura 1. Tomografia (TC) de tórax

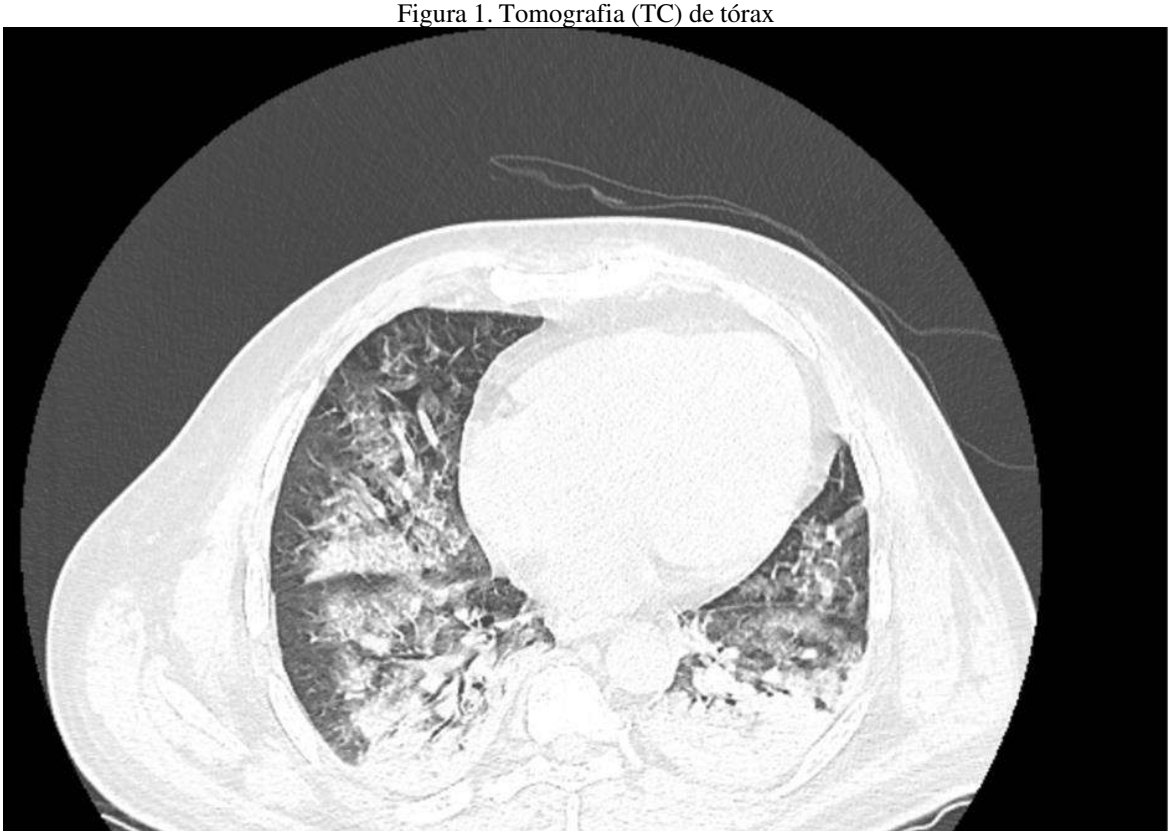

Tomografia (TC) de tórax, onde apresentou áreas compatíveis com hemorragia alveolar (relato hemoptoico, queda de hemoglobina, consolidações alveolares bilaterais com predomínio central).

Ao chegar na UTI foi retirado antibiótico, feito dose de albendazol e ivermectina visando tratar verminoses e discutido pulsoterapia com equipe da pneumologia e nefrologia em conjuntos.

Após 5 dias de internação hospitalar recebemos exames adicionais realizados para investigação de Síndrome de Goodpasture, entre eles: sorologias para hepatite B e C, FAN, ANCA, ASCA, complemento, VHS, crioglobulina e imunoglobulinas NEGATIVAS, Membrana basal glomerulares anticorpos: 156,00 U/mL (compatível com Síndrome de Goodpasture) (Fig. 2). Foi então iniciado pulsoterapia com metilprednisolona 01 grama/dia por 3 dias e ciclofosfamida endovenosa 01 grama dose única, com programação de administrar nova dose após 4 semanas.

Após término da metilprednisolona realizada por 3 dias foi realizada a primeira plasmaferese com posterior extubação em 48 horas após melhora do quadro pulmonar ainda necessitando de diálise sem recuperação de diurese ou função renal.

Para melhor investigação foi realizada biópsia renal com resultado recebido em cerca de 7 dias após alta da UTI e em unidade de internação já em plano de alta hospitalar.

Figura 2. Biopsia renal

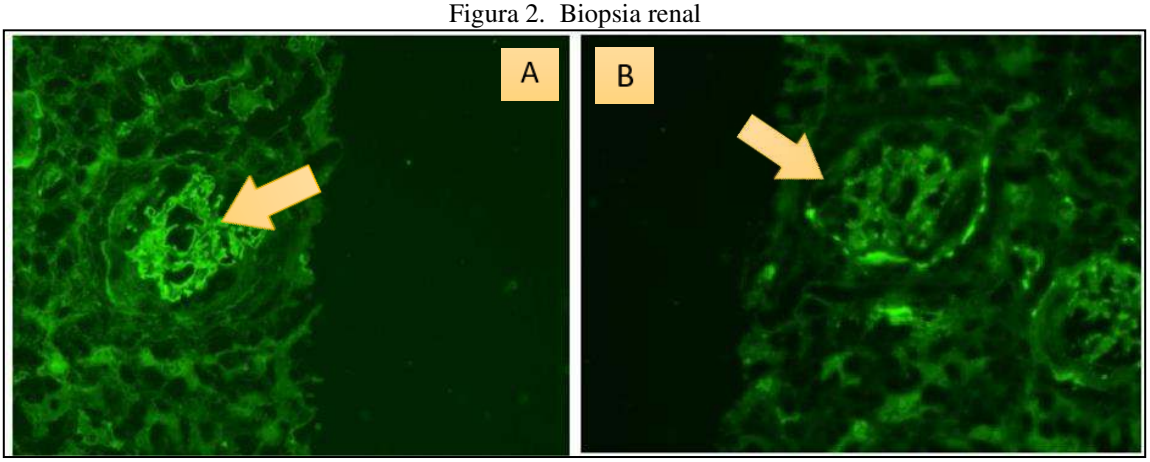

A. IgG: POSITIVO em alças glomerulares, padrão linear (4+/4+); B. C3: POSITIVO em alças glomerulares (2+/4+).

3 DISCUSSÃO

O paciente estudado chegou ao hospital com hemoptise, broncoespasmo e astenia, clinicamente instável. Porém sem diagnóstico definitivo, devido a complexidade do quadro e gravidade foram levantadas algumas suspeitas, visto que estava em tratamento para pneumonia.

Foram realizados exames laboratoriais e de imagem para elucidar melhor o caso e levantar algumas hipóteses diagnósticas, pois com os resultados foi possível encontrar alguns fatores de piora mesmo com o tratamento otimizado. Realizou-se um eletrocardiograma em que foi revelado onda T apiculada e nos exames laboratoriais função renal drasticamente reduzida, proteinúria e hematúria.

Nos pacientes em que o envolvimento renal e pulmonar pode-se levantar a suspeita de leptospirose, síndrome de Goodpasture, insuficiência cardíaca, glomerulonefrites rapidamente progressivas. Segundo Devrieze e Hurley (2022), alguns achados do exame físico relacionados com a síndrome de Goodpasture são: Aumento da frequência respiratória; Crepitações inspiratórias basilares; Cianose; Hepatoesplenomegalia; Hipertensão; Edema.

Alguns diagnósticos diferenciais também podem ser pensados em pacientes com esses sintomas renais e pulmonares, são eles: granulomatose com poliangiite (granulomatose de Wegener); lúpus eritematoso sistêmico; poliangiite microscópica; púrpura de Henoch-Schonlein; nefropatia por IgA; Glomerulonefrite aguda; pneumonia adquirida na comunidade; granulomatose com poliangeíte; pneumonia por Pneumocystis jiroveci; síndrome de Churg-Strauss.

Deve-se fazer um exame físico cuidadoso de pacientes que apresentam achados suspeitos de doença antimembrana basal glomerular. Os pacientes com síndrome de Goodpasture inicialmente se apresentam de forma semelhante a outras formas de glomerulonefrite rapidamente progressiva com insuficiência renal aguda. Os sintomas pulmonares estão tipicamente presentes no momento do encontro inicial ou logo após isso. A hemoptise de vários graus é típica do envolvimento pulmonar, variando de sangramento grave e com risco de vida a hemorragia difusa leve.

É mais comum que pacientes mais jovens afetados pela doença apresentam sintomas renais e pulmonares simultâneos e estejam gravemente doentes na apresentação e pacientes com mais de 50 anos tendem a apresentar apenas glomerulonefrite e seguir um curso menos grave. E nesse paciente, mesmo com 57 anos, foi acometido pela forma grave da doença.

Alguns exames ajudam a orientar sobre as decisões de tratamento, como: exame de urina que é característico e geralmente demonstra proteinúria de baixo grau, hematúria macroscópica ou microscópica e cilindros eritrocitários; um hemograma completo pode revelar anemia secundária a hemorragias intrapulmonares, e geralmente há leucocitose; nos testes de função renal podem ser alterados secundariamente à disfunção renal; na radiografia de tórax mostra opacificações parenquimatosas irregulares, que geralmente são bilaterais e bibasais. Os ápices e ângulos costofrênicos são geralmente poupados; nos testes de função pulmonar mostram elevada capacidade de difusão do monóxido de carbono (DLCO) secundária à ligação do monóxido de carbono à hemoglobina intra-alveolar.

Posteriormente foi realizado uma tomografia computadorizada nesse paciente que revelou consolidações alveolares bilaterais com predomínio central, e após discussão do caso com nefrologista para solicitar biópsia renal, foi iniciado pulsoterapia com metilprednisolona 500mg/dia por 3 dias, ivermectina por 2 dias e albendazol por 5 dias.

Os pacientes que apresentam a síndrome de Goodpasture (tanto glomerulonefrite quanto hemorragia pulmonar) podem estar gravemente doentes na apresentação. Hemodiálise urgente muitas vezes é necessária, e intubação para insuficiência respiratória também. Quando o clínico suspeita do diagnóstico, uma biópsia renal deve ser feita assim que a situação clínica permitir. Após o diagnóstico, os pacientes devem iniciar prednisona, ciclofosfamida e plasmaférese diária para melhorar a mortalidade geral em geral e a sobrevida renal em particular. (JOHNSON et al., 1985)

A biópsia renal é o padrão-ouro para o diagnóstico, mas não é necessária para iniciar o tratamento ou continuar a terapia se a biópsia não for viável. Quando realizada, a biópsia fornece informações importantes sobre a atividade e a cronicidade do envolvimento renal que podem orientar a terapia. A biópsia renal é preferível à biópsia pulmonar, pois fornece um rendimento muito maior, mas a biópsia pulmonar pode ser realizada quando a biópsia renal é contraindicada por qualquer motivo.

A microscopia de luz mostrará glomerulonefrite crescente. Com o tempo, os crescentes tornam-se fibróticos, e pode-se observar glomeruloesclerose franca com fibrose intersticial e atrofia tubular. A imunofluorescência mostrará a deposição linear de IgG e complemento (C3) ao longo da membrana basal. Predominantemente, a subclasse IgG-1 está presente. (ZHAO et al., 2009)

Normalmente, a plasmaférese diária é realizada até que os anticorpos anti-membrana basal glomerular sejam indetectáveis, com esteróides e ciclofosfamida continuando depois disso por 3 a 6

meses até a remissão completa ser alcançada. Isso pode ser avaliado pela verificação de títulos repetidos após a plasmaférese, bem como a qualquer momento em que novos sintomas se desenvolvam que possam ser um prenúncio de recaída. No geral, a recidiva permanece rara. A dose inicial de ciclofosfamida é de 2 mg/kg por via oral, ajustada para manter uma contagem de glóbulos brancos de aproximadamente 5.000. (SYEDA et al., 2013)

Mesmo com tratamento adequado, a função renal pode ser prejudicada a ponto de falhar. Embora a insuficiência renal seja uma complicação relativamente comum para pacientes com síndrome de Goodpasture, menos de 30% dos pacientes sobreviventes requerem diálise de longo prazo. Em casos graves, pode ser necessário um transplante renal.

O prognóstico da síndrome de Goodpasture com o desenvolvimento de terapias agressivas, como plasmaférese, corticosteroides e agentes imunossupressores, melhorou significativamente. Com essas terapias, a taxa de sobrevida em 5 anos ultrapassou 80% e menos de 30% dos pacientes necessitam de diálise de longo prazo. No entanto, verificou-se que a administração tardia de ciclofosfamida está associada a um prognóstico fatal. (WEBER et al., 1992)

4 CONCLUSÃO

A Síndrome Pulmão-Rim é uma doença de difícil diagnóstico que precisa ser lembrada em quadros de hemorragia alveolar e disfunção renal. Muitos pacientes apresentam sintomas pulmonares e renais inexplicáveis, por isso sempre que possível, deve-se diagnosticar e tratar a síndrome precocemente com o objetivo de evitar sequelas, progressão da doença e aumentar as chances de um bom prognóstico. O paciente também necessitará de um ambiente de terapia intensiva para melhor evolução e desfecho. A biópsia renal é imprescindível para a confirmação do diagnóstico, mas não deve atrasar o início do tratamento, podendo ser feita em um segundo momento, quando o paciente estiver estável.

REFERÊNCIAS

APAYDIN, Suheyla. The treatment of ANCA-associated rapidly-progressive glomerulonephritis and Goodpasture syndrome with therapeutic apheresis. Transfusion and Apheresis Science, [S.L.], v. 57, n. 1, p. 8-12, fev. 2018. Elsevier BV. Disponível em: http://dx.doi.org/10.1016/j.transci.2018.02.007. Acesso em: 16 ago. 2023.

CRANFIELD, Alistair; MATHAVAKKANNAN, Suresh. Goodpasture's disease following extracorporeal shock wave lithotripsy: a case report & literature review. Clinical Case Reports, [S.L.], v. 3, n. 3, p. 160-164, 4 dez. 2014. Wiley. Disponível em: http://dx.doi.org/10.1002/ccr3.190. Acesso em: 16 ago. 2023.

CUI, Zhao et al. Clinical Features and Outcomes of Anti–Glomerular Basement Membrane Disease in Older Patients. American Journal of Kidney Diseases, [S.L.], v. 57, n. 4, p. 575-582, abr. 2011. Elsevier BV. Disponível em: http://dx.doi.org/10.1053/j.ajkd.2010.09.022. Acesso em: 16 ago. 2023.

DEVRIEZE, Bradley W.; HURLEY, John A. Goodpasture Syndrome. 2022. Disponível em: https://www.ncbi.nlm.nih.gov/books/NBK459291/?report=reader#_NBK459291_pubdet_. Acesso em: 15 ago. 2023.

GULATI, Kavita; MCADOO, Stephen P. Anti–Glomerular Basement Membrane Disease. Rheumatic Disease Clinics of North America, [S.L.], v. 44, n. 4, p. 651-673, nov. 2018. Elsevier BV. Disponível em: http://dx.doi.org/10.1016/j.rdc.2018.06.011. Acesso em: 15 ago. 2023.

HELLMARK, Thomas; SEGELMARK, Mårten. Diagnosis and classification of Goodpasture's disease (anti-GBM). Journal of Autoimmunity, [S.L.], v. 48-49, p. 108-112, fev. 2014. Elsevier BV. Disponível em: http://dx.doi.org/10.1016/j.jaut.2014.01.024. Acesso em: 16 ago. 2023.

JOHNSON, John P. et al. Therapy of Anti-Glomerular Basement Membrane Antibody Disease. Medicine, [S.L.], v. 64, n. 4, p. 219-227, jul. 1985. Ovid Technologies (Wolters Kluwer Health). Disponível em: http://dx.doi.org/10.1097/00005792-198507000-00003. Acesso em: 15 ago. 2023.

KAEWPUT, Wisit et al. Inpatient Burden and Mortality of Goodpasture's Syndrome in the United States: nationwide inpatient sample 2003–2014. Journal of Clinical Medicine, [S.L.], v. 9, n. 2, p. 455, 6 fev. 2020. MDPI AG. Disponível em: http://dx.doi.org/10.3390/jcm9020455. Acesso em: 16 ago. 2023.

LEVY, Jeremy B. et al. Long-Term Outcome of Anti–Glomerular Basement Membrane Antibody Disease Treated with Plasma Exchange and Immunosuppression. Annals of Internal Medicine, [S.L.], v. 134, n. 11, p. 1033, 5 jun. 2001. American College of Physicians. Disponível em: http://dx.doi.org/10.7326/0003-4819-134-11-200106050-00009. Acesso em: 16 ago. 2023.

NUNES, Adauto J. F. et al. Relato de caso: Síndrome de Goodpasture. Brazilian Journal of Nephrology, v. 25, n. 2, p. 104-107, 24 jun. 2003. Disponível em: https://bjnephrology.org/wp-content/uploads/2019/11/jbn_v25n2a06.pdf. Acesso em: 25 ago. 2023.

PHELPS, Richard G.; REES, Andrew J. The HLA complex in Goodpasture's disease: a model for analyzing susceptibility to autoimmunity. Kidney International, [S.L.], v. 56, n. 5, p. 1638-1653, nov. 1999. Elsevier BV. Disponível em: http://dx.doi.org/10.1046/j.1523-1755.1999.00720.x. Acesso em: 15 ago. 2023.

REGGIANI, Francesco et al. Goodpasture syndrome and anti-glomerular basement membrane disease. Clinical and Experimental Rheumatology, v. 41, p. 964-974, mar. 2023. Epub. Disponível em: https://doi.org/10.55563/clinexprheumatol/tep3k5. Acesso em: 22 ago. 2023.

SYEDA, Uzma A. et al. Anti-glomerular basement membrane antibody disease treated with rituximab: a case-based review. Seminars in Arthritis and Rheumatism, [S.L.], v. 42, n. 6, p. 567-572, jun. 2013. Elsevier BV. Disponível em: http://dx.doi.org/10.1016/j.semarthrit.2012.10.007. Acesso em: 16 ago. 2023.

ZHAO, Juan et al. The immunoglobulin G subclass distribution of anti-GBM autoantibodies against rHα3(IV)NC1 is associated with disease severity. Human Immunology, [S.L.], v. 70, n. 6, p. 425-429, jun. 2009. Elsevier BV. Disponível em: http://dx.doi.org/10.1016/j.humimm.2009.04.004. Acesso em: 16 ago. 2023.

WEBER, M. F. et al. Antineutrophilcytoplasmic antibodies and antiglomerular basement membrane antibodies in Goodpasture's syndrome and in Wegener's granulomatosis. Journal of the American Society of Nephrology, [S.L.], v. 2, n. 7, p. 1227-1234, jan. 1992. Ovid Technologies (Wolters Kluwer Health). Disponível em: http://dx.doi.org/10.1681/asn.v271227. Acesso em: 15 ago. 2023.