Tratamento de urgência de abcesso periapical agudo em evolução: Relato de um caso clínico

https://doi.org/10.56238/levv15n40-015

Rosana Maria Coelho Travassos
ORCID: https://orcid.org/0000-0003-4148-1288
Universidade de Pernambuco, Brasil
E-mail: rosana.travassos@upe.br

Glauco dos Santos Ferreira
ORCID: (https://orcid.org/0000-0002-6539-5424)
FACSETE - Faculdade Sete Lagoas
E-mail: glauco_sf@hotmail.com

Adriane Tenório Dourado Chaves
ORCID: https://orcid.org/0000-0003-4659-0117
Universidade de Pernambuco, Brasil
Email: adrianedourado@gmail.com

Marcela Agne Alves Valones
ORCID: https://orcid.org/0000-0002-1090-8894
Universidade de Pernambuco, Brasil
E-mail:marcela.valones@upe.br

Andressa Cartaxo de Almeida
ORCID: https://orcid.org/0000-0001-9896-6273
Universidade de Pernambuco, Brasil
E-mail:andressa.cartaxo@upe.br

Maria Regina Almeida de Menezes
ORCID: http://orcid.org/0000-0003-3012-3979
Universidade de Pernambuco-Brasil
E-mail: regina.menezes@upe.br

Pedro Guimarães Sampaio Trajano Dos Santos
ORCID: https://orcid.org/0009-0001-5720-603X
Instituição: Faculdade de Odontologia do Recife
E-mail: pedroguimaraessampaio@gmail.com

Ailton Coelho de Ataíde Filho
ORCID: https://orcid.org/0000-0002-8105-4259
Faculdade de Odontologia do Recife, Brazil
E-mail: ailtonataide@hotmail.com

Eudoro de Queiroz Marques Filho
ORCID: https://orcid.org/0000-0001-9794-0311
Faculdade de Odontologia do Recife, Brazil
E-mail: eudoromarques@hotmail.com

RESUMO

Durante o atendimento na urgência, quando o paciente apresenta dor é uma das principais atribuições do cirurgião-dentista promover ao paciente o alívio da dor. O abscesso apical agudo (AAG) é uma das causas mais comuns encontradas no atendimento de urgência. São infecções odontogênicas, constituídas principalmente de microrganismos anaeróbios, que conduzem à dor e / ou edema, e têm o potencial para se difundir através do osso cortical, com eventuais consequências letais. O presente trabalho tem como objetivo descrever o relato de caso de drenagem de um abscesso periapical agudo evoluído e seu respectivo tratamento na Clínica de Atenção Básica II (CAB II) da Faculdade de Odontologia de Pernambuco- Universidade de Pernambuco (FOP/UPE). Onde o paciente se queixou de dor espontânea, pulsátil, localizada e com edema. A intervenção endodôntica se torna indispensável para alívio imediato dos sintomas, não havendo na literatura um consenso que estabeleça um protocolo de atendimento nesses casos. Mesmo não havendo exigência de uma padronização do protocolo para o atendimento de urgência, concluímos que é de grande importância uma conduta que realize a drenagem do abscesso para evitar um comprometimento de ordem sistêmica.

Palavras-chave: Endodontia, Abcesso Periapical, Urgência, Drenagem.

1 INTRODUÇÃO

Urgências odontológicas estão relacionadas a condições clínicas associadas a desconforto e dor significativa, necessitando de um tratamento imediato (DE PAULA et al, 2014). Essas condições incluem doenças infecciosas, como abscesso apicais ou periodontais e periocoronarite. Na maioria dos casos os tratamentos são realizados através de medidas locais associada ou não à prescrição de antimicrobiano (DE PAULA et al, 2014).

No atendimento a uma urgência odontológica é possível observar que a maioria dos casos é devido a doenças da polpa e do periápice, sendo a dor o sintoma mais relevante (MUNERATO, 2005). A dor de origem pulpar e perirradicular correspondem a 90% dos casos de emergência em consultórios dentários. (LOPES,2013).

De Paula et al (2014) realizaram um levantamento dos prontuários de um serviço universitário de urgência odontológica. Os autores observaram que a dor de origem endodôntica corresponde a 72,6%%, sendo que o diagnóstico de maior frequência foi abcesso apical agudo (12,6%), seguido por pulpite inflitrativa total (12,2%), necrose pulpar (10,5 %), hiperemia pulpar (9,7%) e periodontite apical aguda (6,7%).

O abscesso periapical agudo surge como resultado da extensão de um processo inflamatório da polpa para tecidos periapicais, acompanhado de um exsudato purulento (DE DEUS, 1976). Clinicamente caracterizado por dor espontânea, localizada, pulsátil e de alta intensidade; onde o acúmulo de pus além de pressionar as estruturas periapicais, pode buscar uma via de drenagem através do ligamento periodontal, do canal radicular ou pode fazê-lo por via intraóssea, se exteriorizando frequentemente através de fístula. Pode ser observado a presença de edema intraoral ou extraoral e também pode causar mobilidade dentária (CAMPOS, 1985; SILVA, 1989; DUARTE, 1992; TORTAMANO, 2004; BERGUER, 2002).

O tratamento primordial no caso de urgência dessa lesão é a drenagem da coleção purulenta, requerendo medidas de caráter local e sistêmico. A abertura da câmara coronária, neutralização imediata, odontometria, transpasse foraminal e preenchimento com medicação intracanal antissépitca são etapas que consiste em o tratamento local. Para bom prognóstico do tratamento local o dente deve ser selado com cimento provisório (VIER-PELISSER, 2008). Mas em alguns casos onde não se permite a secagem do canal, alguns autores propõem deixar o dente aberto (DE DEUS, 1976; BERGER, 2002).

Considerando a importância do assunto abordado, este trabalho tem como objetivo realizar uma revisão de literatura sobre definição, classificação e tratamento do abcesso periapical agudo, e descrever o relato de caso da drenagem de um abscesso periapical agudo evoluído e seu respectivo tratamento na Clínica de Atenção Básica II (CAB II) da Faculdade de Odontologia de Pernambuco-Universidade de Pernambuco (FOP/UPE).

2 OBJETIVOS

Apresentar o relato de caso da drenagem de um abscesso periapical agudo evoluído e seu respectivo tratamento na Clínica de Atenção Básica II (CAB II) da Faculdade de Odontologia de Pernambuco- Universidade de Pernambuco (FOP/UPE).

3 METODOLOGIA

O presente trabalho consiste em um relato de caso clínico, em uma paciente da CAB Il (Clínica de Atenção Básica Il), todos os termos necessários foram esclarecidos e autorizados pelo paciente, bem como foi necessário a obtenção do consentimento através da assinatura do termo de autorização para diagnostico e/ou execução do tratamento da Universidade de Pernambuco - Faculdade de Odontologia de Pernambuco (Anexo 1). Por se tratar de um relato individual surgido de uma observação assistencial e não de uma situação planejada, onde há projeto ou objetivos prévios não há como obter, do Comitê de Ética em Pesquisa, uma aprovação prévia à sua realização. Entretanto, o autor deverá verificar a adequação ética das questões relativas à obtenção do consentimento e à preservação da privacidade do paciente (GOLDIM 2010). As informações terão caráter sigiloso, respeitando a privacidade do participante durante e após a conclusão do relato (Anexo 2). Tais informações poderão ser divulgadas em eventos ou publicações científicas, porém preservando a identidade do mesmo (Anexo 3).

4 RELATO DE CASO

Paciente H.J.G.S., leucoderma, sexo masculino, 25 anos de idade, solteiro, natural de Camaragibe, procurou atendimento odontológico na Faculdade de Odontologia de Pernambuco - FOP/UPE com queixa principal de “dor de dente e inchaço”. O paciente relatou que não se recordava da última vez que tinha ido ao dentista. Então foi realizado a avaliação na Clínica de Atenção Básica II. O paciente assinou um termo de compromisso permitindo o atendimento e a publicação do caso clínico. Esclareceu-se ao paciente que ele não seria identificado por divulgação de seu nome nem por fotografias que exibissem o rosto inteiro .

Durante a anamnese, foi aferido os sinais vitais, constando pressão arterial de 120x100 mm Hg, frequência cárdica de 95 batimentos/minutos, frequência respiratória 20 respiração/minutos e temperatura axilar de 38° C. Apresentando apenas a temperatura um pouco elevada e os outros sinais normais. Na avaliação intrabucal observou-se alteração volumétrica na região do incisivo central superior do lado direito (dente 11). A mucosa alveolar da região do dente 11 se apresentava edemaciada e a palpação se mostrou dolorida, caracterizando um edema flutuante e diagnosticou-se com abscesso dento alveolar agudo evoluído.

O teste de sensibilidade pulpar foi realizado com uma pelota de algodão borrifada com Endo Ice, aplicada no dente 21 e 11. No dente 21 a resposta foi positiva e provando vitalidade do dente, já o dente 11 o paciente apresentou uma resposta negativa podendo diagnosticar como necrose pulpar. No teste de palpação é observado um edema na mucosa alveolar da região do dente 11 causado pela lesão, que apresenta uma sintomatologia dolorosa a palpação. No teste de percussão apresenta uma resposta positiva, podendo relacionar a inflamação que a lesão causa aos ligamentos periodontais. Com essas respostas aos testes vai se conduzindo a uma hipótese diagnóstica de um abscesso periapical.

O plano de tratamento se referia a um caso de urgência, pois necessitava de um tratamento imediato já que o paciente apresentava dor, tumefação e não conseguia realizar suas atividades normais. O tratamento realizado foi de uma drenagem do abscesso periapical agudo intrabucal e pelo dente, buscando alívio para a dor do paciente.

4.1 PRIMEIRA FASE DO TRATAMENTO

O procedimento pré-cirúrgico realizado foi o uso de medicamentos, 01(uma) hora antes da cirurgia: 2 g de amoxicilina (Amoxil®) e 500 mg de dipirona sódica (Anador®). Em seguida anestesia infiltrativa por bloqueio do nervo alveolar superior anterior com lidocaína a 2% e adrenalina 1: 100.000 no fundo do vestíbulo da região do incisivo central superior direito 11.

Fotografia 1: Anestesia infiltrativa por bloqueio do nervo alveolar superior

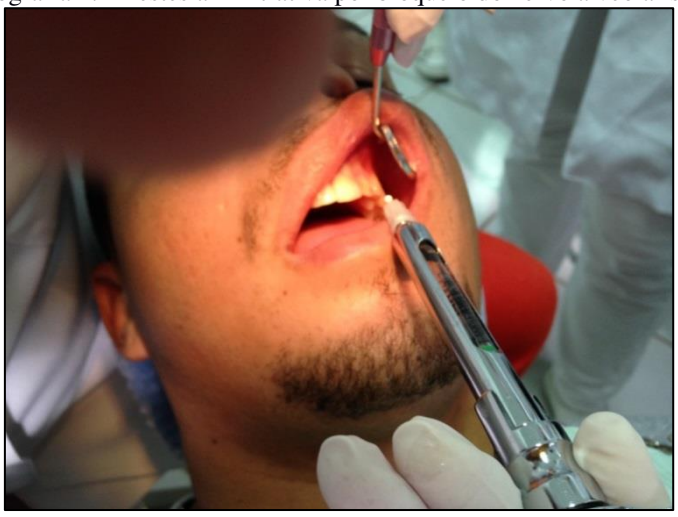

Após anestesia, realizou-se o isolamento absoluto e abertura coronária com broca esférica número 1015 e a irrigação foi feita com Hipoclorito de Sódio a 2,5%. O preparo cervical e médio foi realizado com brocas Gates Glidden números: 6-5-4 e dando sequência, o preparo coroa ápice com as limas tipo K-File números: 80-70-60-55-50. Essa última chegou no comprimento aparente do dente e a odontometria foi realizada e determinou-se o comprimento real do dente: 24 mm e o comprimento real de trabalho: 23 mm. O instrumento foraminal foi utilizado com as seguintes limas: 40-45. Concluída essa etapa, preencheu-se o canal radicular com Ultrcal – ULTRADENT - (hidróxido de cálcio) e o selamento coronário foi realizado com Ionômero de Vidro.

4.2 SEGUNDA FASE: DRENAGEM CIRÚRGICA

No tratamento local realizamos uma incisão com lâmina de bisturi 15c no ponto mais flutuante da mucosa alveolar, interessando a vestibular do dente 11 (Figura 3). Com pinça hemostática curva do tipo Halstead, realizou-se a divulsão da mucosa seguida da drenagem do local para extravasamento de pus.

Fotografia 02: Isolamento absoluto e abertura coronária



Fotografias 3 e 4: Incisão no ponto mais flutuante





Após o extravasamento de todo o pus foi colocado um dreno flexível de borracha dentro dos tecidos moles e fixado com sutura na mucosa alveolar por pontos interrompidos simples com fio de seda 3-0.

Figura 5: Sutura do dreno



Recomendou-se ao paciente a continuação da medicação sistêmica no pós-operatório: 500mg de amoxicilina (Amoxil®) de 8 em 8 horas, durante 7 dias, e 500mg de dipirona sódica (Anador®) de 4 em 4 horas, durante 2 dias e bochechos suaves, 3 vezes ao dia com digluconato de clorexidina a 0,12% durante 7 dias.

O paciente foi encaminhado para a retornar uma semana após a realização da urgência para a Clínica de Atenção Básica II, para a remoção da sutura e após 20 dias para a obturação do canal radicular e restauração definitiva com resina composta.

5 DISCUSSÃO

Os abcessos dentários agudos têm como origem infecções odontogênicas crônicas como cárie, necrose pulpar, doença periodontal, lesão periapical, pós-operatório cirúrgico, trauma ou após manipulação do canal radicular (SILVÉRIO, 2002; SIQUEIRA, 2002; ROSSI, 2002; RICIERI, 2007). A origem e localização dos abscessos são critérios levados em consideração para classificá-los em abscesso periapicais (endodônticos) ou abscessos periodontais; e por sua evolução em agudos ou crônicos (ROSSI, 2002). Os abscessos periapicais agudo são o resultado de quando uma infecção da polpa se estende para os tecidos periapicais, sendo caracterizado por dor espontânea e pulsátil, edema, mobilidade dentária e o acúmulo de pus pressiona as estruturas periapicias adjacente. O quadro do abscesso se torna crônico quando ocorre a drenagem via canal, pelo ligamento periodontal ou por via transóssea, se exteriorizando frequentemente através de fístula (CAMPOS, 1985; SILVA et al,1989; DUARTE et al, 1992; TORTAMANO et al, 2004). Já em relação ao abscesso periodontal agudo é uma coleção purulenta localizada dentro da parede gengival de uma bolsa periodontal, decorrente de um processo inflamatório agudo destrutivo. Como característica clínica apresenta dor pulsátil, aumento de mobilidade dentária, tumefação avermelhada, lisa e brilhante. Também é considerado um quando crônico quando ocorre a drenagem através de uma fistula ou pela própria bolsa periodontal (SILVÉRIO, 2002; ROSSI, 2002; DURO et al, 2000).

Deve-se então considerar que a microbiota endodôntica normalmente muda conforme o tempo de infecção e podendo diferir também de acordo com o tipo de doença periapical. Sendo nas lesões periapicais crônicas onde se apresenta uma maior variedade de espécies bacterianas, já nas lesões periapicais sintomáticas como: a periodontite apical aguda e o abcesso periapical agudo, estão associados a um número mais reduzido de espécies (NAIR, 2004; RÔÇAS et al, 2001; SIQUEIRA et al, 2001). Os microrganismos presentes nos abscessos periapicais agudos são complexos, apresentando um predomínio de aproximadamente 90% os bacilos anaeróbicos Gram-negativo e cocos anaeróbicos Gram-positivos (Sousa, 2000, 2003; Montagner, 2010). A presença concomitante de anaeróbios facultativos vai agravar o quadro clínicos dos abscessos agudos para severo, devido aos facultativos utilizarem o oxigênio, preparando o ecossistema para a instalação dos anaeróbicos estritos (Gomes,1995; Sousa, 2000, 2003; Montagner, 2010; Sousa et al., 2003. Dentre as espécies encontradas nos abscessos periapicais agudos estão os anaeróbicos Prevotella spp., Porphyromomas spp., Parvimonas micra, Fusobacterium nucleatum, Fusobacterium necrophorum, Tannerella forsythia, Dialister pneumosintes e os facultativos pertencentes ao gênero *Streptococcus* (Montagner, 2010; Gomes *et al*., in press). As espécies de Porphyromonas, Prevotella, Peptostreptococcus, Fusobacterium e Eeubacterium estão associadas com o aumento da incidência dos sintomas (BERGENHOLTZ, 2003). Outro fator relacionado ao agravamento do quadro agudo é a resistência do hospedeiro (LOPES, 2013).

De acordo com o grau de evolução das infecções odontogênicas, o tratamento pode ser apenas um tratamento endodôntico convencial ou quando o paciente demora a procurar o dentista, se tornam mais complexas e requererem a administração de antibióticos e procedimentos como incisão e/ou drenagem, muitas vezes extra-orais (CORRÁ et al., 2010). Com a identificação da causa e sua remoção o mais rápido possível é capaz de obter uma melhora considerável nos sinas e sintomas do quadro de infecção, sugerindo ainda que seja sempre seguida de drenagem da coleção purulenta (PETERSON, 2000). A drenagem cirúrgica é uma forma de intervenção com a finalidade de promover o alívio dos sintomas do abscesso por meio da drenagem do exsudato purulento (DE DEUS, 1976). As incisões podem ser intraoral ou extraoral, tentando escolher áreas onde a estética não seja tão comprometida, portanto sendo de grande valia que o profissional obtenha o conhecimento anatômico da área a ser operada e as mínimas tensões da face. A drenagem deve ser realizada no ponto de maior flutuação e o mais estético possível seguindo sempre a divulsão dos tecidos, músculos e estrutura vasculares e nervosas (PETERSON, 2000).

No caso relatado a tumefação estiva na região intraoral, é realizado uma incisão na mucosa. Realizou-se a incisão após a intervenção no canal, pois a dor que incomoda o paciente vai ser diminuída com a redução de pressão existente, desta forma deixando o paciente mais confortável para execução dos procedimentos de acesso coronário e preparo químico-mecânico. A incisão, segundo o protocolo,

somente poderá ocorrer caso os tecidos estejam moles e flutuantes, e o local da incisão é no ponto mais central.

Clinicamente caracterizado por dor espontânea, localizada, pulsátil e de alta intensidade; onde o acúmulo de pus além de pressionar as estruturas periapicais, pode buscar uma via de drenagem através do ligamento periodontal, do canal radicular ou pode fazê-lo por via intraóssea, se exteriorizando frequentemente através de fístula. Pode ser observado a presença de edema intraoral ou extraoral e também pode causar mobilidade dentária (CAMPOS, 1985; SILVA, 1989; DUARTE, 1992; TORTAMANO, 2004; BERGUER, 2002). Como a causa da dor periapical é de origem infecciosa é necessário de imediato remover a causa do quadro de infecção e eliminar a presença de bactérias do interior do sistema de canais radiculares. Dessa maneira, realizou-se a abertura da câmara coronária, neutralização imediata, odontometria, transpasse foraminal, preenchimento com medicação intracanal antissépitca e selamento do elemento dentário. Para bom prognóstico do tratamento local o dente deve ser selado com cimento provisório. Após vencida a fase aguda do abscesso periapical, procede-se o tratamento endodôntico convencional.

6 CONCLUSÕES

O caso clínico descrito demonstra que a condução adequada de abcesso periapical pode evitar comprometimentos de ordem sistêmica.

REFERÊNCIAS

BERGENHOLTZ, G.; HORSTED-BINDSLEV, P.; REIT, C. Endodontia. Rio de Janeiro: Guanabara Koogan, 2006.

CAMPOS, G. M. Processos inflamatórios agudos da polpa e região periapical: minicurso. Odontol. Mod., v. 12, n. 4, p. 53-66, 1985.

CONSOLARO, A.; RIBEIRO, F. C. Periapicopatias: etiopatogenia e inter-relações dos aspectos clínicos, radiográficos e microscópicos e suas implicações terapêuticas. In: LEONARDO, M. R.; LEAL, J. M. (Eds.). Endodontia: Tratamento de Canais Radiculares. 3. ed. São Paulo: Panamericana, 1998.

CORRÁ, L. M. C.; CORRA, A. F. C.; NICOLAU, R. A.; FROIS, I. M. Drenagem abscesso periapical extra-oral. In: XIV Encontro Latino Americano de Iniciação Científica, 2010, São José dos Campos. Univap Virtual, 2010. v. 1, p. 1-5.

DE DEUS, Q. D. Endodontia. 5. ed. Rio de Janeiro: Medsi, 1992.

DE DEUS, Q. D. Endodontia. 2. ed. Rio de Janeiro: Guanabara Koogan, 1976.

DE PAULA, K.; SILVEIRA, L.; FAGUNDES, G.; FERREIRA, M. B.; MONTAGNER, F. Patient automedication and professional prescription pattern in an urgency service in Brazil. Braz. Oral Res., v. 28, n. 1, p. 1-6, 2014.

DUARTE, C. A.; LICO, D. A. Diagnóstico diferencial e tratamento dos abscessos periodontal e periapical agudo. ROBRAC, v. 2, n. 1, p. 15-17, 1992.

DURO JÚNIOR, A. M.; JOLY, J. C.; PALIOTO, D. B.; LIMA, A. F. M. Abscessos periodontais múltiplos: relato de caso clínico. J. Br. Endod., v. 1, n. 2, p. 40-44, 2000.

ESTRELA, C. Ciência Endodôntica. São Paulo: Artes Médicas, 2004.

FACHIN, E. V. F.; LUISI, S. B.; BORBA, M. G. Relação pulpo-periodontal: considerações histológicas e clínicas. Rev. Fac. Odontol. Porto Alegre, v. 42, n. 1, p. 9-15, 2001.

GOMES, B. P. F. A.; MONTAGNER, F.; MARTINHO, F. C. Aspectos microbiológicos das infecções endodônticas: conceitos e aplicações. In: MOYSÉS, S. T.; KRIGER, L.; MOYSÉS, S. (Eds.). Microbiologia / Imunologia Geral e Odontológica. São Paulo: Artes Médicas, in press.

GUIMARÃES JUNIOR, J. O problema do diagnóstico diferencial das periapicopatias radiolucentes. Rev. Assoc. Paul. Cir. Dent., v. 43, n. 5, p. 251-254, 1989.

LEWIS, M. A.; MACFARLANE, T. W.; MCGOWAN, D. A. A microbiological and clinical review of the acute dentoalveolar abscess. Br. J. Oral Maxillofac. Surg., v. 28, p. 359-366, 1990.

LOPES, H. P. Endodontia: biologia e técnica. 3. ed. Rio de Janeiro: Guanabara Koogan, 2013.

MATTEWS, D. C.; SUTHERLAND, S.; BASRANI, B. Emergency management of acute apical abscess in permanent dentition: a systematic review of the literature. J. Can. Assoc., v. 69, n. 10, p. 660-660i, 2003.

MONTAGNER, F. Comunidades microbianas em canais radiculares e abscessos periapicais agudos e suscetibilidade de algumas bactérias anaeróbias estritas isoladas. Tese (Doutorado) - Universidade Estadual de Campinas, Piracicaba, 2010.

MOREIRA, D. M. Conduta clínica e terapêutica de abscessos periapicais agudos. Monografia de Especialização - Universidade Estadual de Campinas, Piracicaba, 2005.

MUNERATO, M. C.; FIAMINGHI, D. L.; PETRY, P. C. Urgências em odontologia: um estudo retrospectivo. R. Fac. Odonto. Porto Alegre, v. 46, n. 1, p. 90-95, jul. 2005.

NAIR, P. N. R. Pathogenesis of apical periodontitis and the causes of endodontic failure. Crit. Rev. Oral Biol. Med., v. 15, n. 6, p. 348-381, 2004.

NEVILLE, B. W.; DAMM, D. D.; ALLEN, C. M.; BOUQUOT, J. E. Patologia oral & maxilofacial. 2. ed. Rio de Janeiro: Guanabara Koogan, 2008.

PETERSON, L. J. Cirurgia Oral e Maxilofacial Contemporânea. Rio de Janeiro: Guanabara Koogan, 2000.

RICIERI, C. B.; GULINELLI, J. L.; SILVA, J. L.; GARCIA, I. R. J. Infecções odontogênicas e suas complicações. Rev. Odontol. Araçatuba, v. 28, n. 1, p. 44-48, 2007.

ROSSI, G. H. Abscesos periodontais e apicais: seu diagnóstico diferencial. Ver. Asoc. Odontol. Argent., v. 90, n. 1, p. 48-53, 2002.

RÔÇAS, I. N.; SIQUEIRA, J. F.; SANTOS, K. R.; COELHO, A. M.; DE JANEIRO, R. "Red complex" (Bacteroides forsythus, Porphyromonas gingivalis, and Treponema denticola) in endodontic infections: a molecular approach. Oral Surg. Oral Med. Oral Pathol. Oral Radiol. Endod., v. 91, n. 4, p. 468-471, 2001.

SILVA, P. J.; COSTA, A. S.; CAVALCANTE, A. M. Abscesso dento-alveolar agudo: contribuição ao estudo do tratamento clínico e cirúrgico. Rev. Gauch. Odontol., v. 37, n. 2, p. 97-102, 1989.

SILVÉRIO, K. G.; REGO, R. O. C. C.; TOLEDO, B. E. C. Diagnóstico diferencial entre abscesso endodôntico e periodontal. J. Br. Endod., v. 3, n. 10, p. 251-254, 2002.

SIQUEIRA, J. F.; RÔÇAS, I. N.; SOUTO, R.; DE UZEDA, M.; COLOMBO, A. P. Microbiological evaluation of acute periradicular abscesses by DNA-DNA hybridization. Oral Surg. Oral Med. Oral Pathol. Oral Radiol. Endod., v. 92, n. 4, p. 451-457, 2001.

SIQUEIRA, J. R.; RÔÇAS, I. N. Microbiology and treatment of acute apical abscess. Clin. Microbiol. Rev., v. 26, n. 2, p. 255-273, 2013.

SIQUEIRA, S. R. D. T.; SIQUEIRA, J. T. T. Infecções odontogênicas agudas: discussão de casos. BCI, v. 9, n. 33, p. 16-20, 2002.

SOUSA, E. L. R.; GOMES, B. P. F. A.; JACINTO, R. J.; ZAIA, A. A.; FERRAZ, C. C. R. Microbiological profile and antimicrobial susceptibility pattern of infected root canals associated with periapical abscesses. Eur. J. Clin. Microbiol. Infect. Dis., in press.

SOUSA, E. L. R. Análise microbiológica de canais radiculares associados a abscessos periapicais e a suscetibilidade de bactérias anaeróbias prevalentes frente a diversos antibióticos. Tese (Doutorado) - Universidade Estadual de Campinas, Piracicaba, 2003.

SOUSA, E. L. R. Estudo bacteriológico de canais radiculares associados a abscessos periapicais. Dissertação (Mestrado) - Universidade Estadual de Campinas, Piracicaba, 2000.

SOUZA-FILHO, F. J.; GOMES, B. P. F. A.; FERRAZ, C. C. R.; TEIXEIRA, F. B.; ZAIA, A. A. Drenagem de abscessos periapicais. In: ALVES, R. J.; GONÇALVES, E. A. N. (Eds.). Endodontia e Trauma. 1. ed. São Paulo: Artes Médicas, 2002. v. 2, p. 113-131.

TAKAHASHI, K. Microbiological, pathological, inflammatory, immunological and molecular biological aspects of periradicular disease. Int. Endod. J., v. 31, n. 5, p. 311-325, 1998.

TORABINEJAD, M.; WALTON, R. E. Endodontic emergencies. In: WALTON, R. E.; TORABINEJAD, M. Principles and Practice of Endodontics. Philadelphia: WB Saunders, 1989. p. 283-294.

TORTAMANO, I. P.; COSTA, C. G.; MORAES, L. J.; BORSATTI, M. A.; ROCHA, R. G.; TORTAMANO, N. As urgências odontológicas e o tratamento clínico e medicamentoso integrado. J. Br. Cir., v. 8, n. 43, p. 78-85, 2004.

TROWBRIDGE, H. O.; STEVENS, B. H. Microbiologic and pathologic aspects of pulpal and periapical disease. Curr. Opin. Dent., v. 2, p. 85-92, 1992.

VIER-PELISSER, F. V.; GARBIN, R. P.; SÓ, M. V. R.; MARCA, C.; PELISSER, A. Medicação intracanal e sistêmica e preconizada nas faculdades de Odontologia brasileira para o tratamento de urgência do abcesso apical agudo. Rev. Odonto. Ciência, v. 23, n. 4, p. 278-282, 2008.

WEINE, F. S. Tratamento Endodôntico. 5. ed. São Paulo: Santos, 1998.