Laser de baixa potência como auxiliar no manejo de doenças periodontais no estágio em Odontologia: Relato de caso

https://doi.org/10.56238/levv15n40-006

Giovana Gonçalves Vieira
Acadêmica de graduação do curso de Odontologia do Centro Universitário de Patos de Minas
E-mail: giovanavieira@unipam.edu.br
ORCID: https://orcid.org/0009-0009-7890-6156

Iasmin Adriely Rodrigues Silva
Acadêmica de graduação do curso de Odontologia do Centro Universitário de Patos de Minas
E-mail: iasminars@unipam.edu.br
ORCID: https://orcid.org/0009-0003-0722-8382

Raphaella Lorrany Silva
Acadêmica de graduação do curso de Odontologia do Centro Universitário de Patos de Minas
E-mail: raphaellasilva@unipam.edu.br
ORCID: https://orcid.org/0009-0009-9502-1237

Isabella Campos Pereira
Acadêmica de graduação do curso de Odontologia do Centro Universitário de Patos de Minas
E-mail: isabellacpa@unipam.edu.br
ORCID: https://orcid.org/0009-0008-8718-8945

Denise de Souza Matos
Doutora em Ciências Odontológicas
Docente do curso de Odontologia do Centro Universitário de Patos de Minas
E-mail: denisesm@unipam.edu.br
ORCID: https://orcid.org/0000-0001-6750-6215

Thiago de Amorim Carvalho
Doutor em Odontologia
Docente do curso de Odontologia do Centro Universitário de Patos de Minas
E-mail: thiagocarvalho@unipam.edu.br
ORCID: https://orcid.org/0000-0003-1153-0931

RESUMO

As condições periodontais são classificadas em saúde periodontal, doenças gengivais, periodontite e outras que afetam o periodonto, geralmente decorrentes de higiene bucal inadequada. Este estudo teve como objetivo demonstrar a aplicabilidade da laserterapia como método auxiliar no tratamento dessas condições. Foi conduzido um estudo descritivo e retrospectivo de caso clínico envolvendo uma paciente feminina de 29 anos, fumante, com Gengivite Ulcerativa Necrosante (GUN) associada à periodontite, apresentando cálculo dentário, gengivas edemaciadas, inversão papilar e odor fétido. O tratamento inicial incluiu descontaminação com água oxigenada e clorexidina, além de bochechos domiciliares. Posteriormente, foram realizados desbridamentos supragengival e subgengival, terapia

fotodinâmica com azul de metileno e laser vermelho nos sulcos gengivais, e lasers infravermelho e vermelho em áreas afetadas. A fotobiomodulação demonstrou interferir positivamente nas funções celulares, controlando inflamação e dor, e promovendo cicatrização. Associada ao efeito antimicrobiano da terapia fotodinâmica, houve significativa melhora nos quadros periodontais. Conclui-se que a laserterapia de baixa potência e a terapia fotodinâmica são eficazes como adjuvantes no tratamento periodontal, embora sejam necessários estudos mais robustos para confirmar esses resultados.

Palavras-chave: Doenças Periodontais, Laserterapia, Fototerapia.

1 INTRODUÇÃO

A doença periodontal é uma condição bucal comum, marcada pela inflamação e deterioração das estruturas de suporte dos dentes, como gengivas e ossos. Se não tratada, pode resultar em movimentação e eventual perda dos dentes. Duas técnicas frequentemente usadas para tratar a doença periodontal são a terapia periodontal assistida por laser e a raspagem e alisamento radicular convencional (Sinha et al., 2023).

As doenças periodontais representam uma ampla gama de condições que afetam os tecidos de suporte dos dentes, como as gengivas e o osso alveolar. Em sua forma mais grave, encontramos a gengivite ulcerativa necrosante (GUN), uma variante que se destaca por sua intensidade e complexidade. A GUN é caracterizada por ulcerações, necrose tecidual e dor intensa na região gengival, frequentemente associada a uma resposta acentuada do hospedeiro a microrganismos patogênicos, especialmente em pacientes imunocomprometidos. Sinais clínicos incluem necrose e ulceração das papilas, crateras interproximais, sangramento gengival, dor intensa e odor bucal desagradável. O tratamento envolve remoção mecânica do biofilme bacteriano, irrigação antisséptica e antimicrobianos, com procedimentos cirúrgicos em casos graves (Cardoso, 2023).

Nas bolsas periodontais, a biofilme patogênico, o tártaro e as toxinas bacterianas contaminam as superfícies radiculares expostas, penetrando no cemento. É crucial eliminar completamente essas substâncias nocivas para restaurar a biocompatibilidade e facilitar a aderência ou reinserção do periodonto. Portanto, é necessário romper mecanicamente o biofilme para descontaminar as superfícies radiculares afetadas. No entanto, devido à complexidade anatômica, alcançar uma desinfecção completa e realizar o desbridamento das bolsas periodontais nem sempre é viável com a terapia mecânica tradicional (Aoki et al., 2015).

Observa-se que, na atualidade, a tecnologia óptica tem alcançado uma ampla aplicação, sendo empregada em variados contextos, tais como no exame, diagnóstico e tratamento de pacientes. E tornou-se possível associar essa inovação como um método de tratamento para as doenças periodontais. Ao compararmos a fototerapia com as terapias mecânicas convencionais, podemos notar que é uma proposta terapêutica promissora e apresenta diversas vantagens, como ser um tratamento minimamente invasivo, reduz a dor, o desconforto e os danos nos tecidos (Takeuchi et al., 2023).

O laser de baixa potência demonstra possuir efeitos anti-inflamatórios e analgésicos, além de favorecer o processo de cicatrização e a biomodulação dos tecidos, tornando-se, assim, um recurso adjuvante no tratamento de doenças periodontais (Ren et al., 2016). É possível relacionar o uso do laser com produtos químicos que capturam luz e radiação eletromagnética referenciando a terapia fotodinâmica (TFD). Os principais compostos fotossensibilizadores são os corantes fenotiazínio azul de metileno e azul de toluidina, estudos demonstram que apresentam propriedades antimicrobianas e

antibacteriano, sugerindo que também possam ser eficazes no combate a infecções fúngicas (Theodoro et al., 2021).

Existem diversos comprimentos de ondas para o uso do laser, porém, os mais utilizados são descritos como luz vermelha, infravermelha e azul. Os lasers vermelhos podem auxiliar na atividade celular e na microcirculação, melhorando a cicatrização de feridas. Os lasers infravermelhos estimulam as mitocôndrias e o laser azul tem efeitos antimicrobianos e antiinflamatórios (Nowak-Terpiłowska et al., 2023). Para realizar a TFD é necessário um comprimento de onda específico de luz para disseminar em um local, logo depois da aplicação de um composto fotossensibilizador (Takeuchi et al., 2023).

Atualmente a TFD vem tomando grande proporção e é alvo de pesquisas devido a ser uma proposta terapêutica não invasiva, podendo ser aplicada de maneira tópica em determinado local evitando possíveis efeitos colaterais (Koshi et al., 2011). Esse tipo de terapia possui efeito positivo e benéfico em áreas que são inacessíveis com ferramentas mecânicas. O laser mais utilizado atualmente como fonte de luz proposta na literatura é laser de diodo, associado à raspagem e alisamento radicular (Takeuchi et al., 2023).

O estudo teve como objetivo evidenciar a aplicabilidade da laserterapia como método auxiliar no tratamento das condições periodontais. Foi conduzida uma análise descritiva retrospectiva, utilizando relatos de casos clínicos. A pesquisa buscou demonstrar a viabilidade e aplicabilidade clínica desses métodos no manejo das condições periodontais.

2 RELATO DE CASO

2.1 CARACTERÍSTICAS GERAIS E DIAGNÓSTICO INICIAL

Paciente jovem T.R, sexo feminino, 29 anos, compareceu a Unidade Básica de Saúde Anexa ao Centro Clínico Odontológico do UNIPAM (Patos de Minas - MG) com queixa de dor, sangramento gengival e mau cheiro. Iniciou-se o atendimento com uma entrevista clínica detalhada, na qual a paciente não relatou complicações sistêmicas e não fazer o uso de medicamentos, apenas de ser fumante. O exame clínico detalhado revelou presença de cálculo dentário, gengivas edemaciadas, inversão papilar e odor fétido. O diagnóstico clínico foi de Gengivite Ulcerativa Necrosante (GUN) associada à periodontite, relacionada ao acúmulo de cálculo e biofilme (Figura 1).

Na primeira consulta, foi realizada uma descontaminação química da gengiva nos sextantes IV, V e VI aplicando água oxigenada 10 volumes e clorexidina 0,12%, prescrevendo também bochechos domiciliares com clorexidina 0,12%, 15 ml da solução, 2 vezes ao dia, por 15 dias.

2.2 PLANO DE TRATAMENTO E TRATAMENTO

O tratamento consistiu em duas sessões de raspagem utilizando raspadores manuais e ultrassom, seguidas pela aplicação de Terapia Fotodinâmica e Laserterapia de baixa potência. As sessões foram realizadas com um intervalo de 7 dias entre elas.

Na primeira sessão foi aplicada a terapia fotodinâmica nos sextantes IV, V e VI. Iniciando com aplicação do azul de metileno 0,1% nos sulcos gengivais, aguardando tempo ação e pigmentação celular de 3 min (Imagem 3) e irradiação de laser vermelho (630 a 700nm), utilizando o dispositivo Laser Therapy EC - DMC® (Figura 2), com energia de 9 joules (0,1 J/s durante 90s) (Imagem 4) em toda a região onde foi aplicado o fotossensibbilizador (Figura 3).

Nesta mesma sessão foi realizada o desbridamento mecânico com curetas periodontais de Gracey, Mc Call e Foice Goldmanfox e com ultrassom Sonic Duo Fit Saevo® com inserto G10P, programado na função P (periodontia), sob copiosa irrigação, na potência 30 do aparelho (imagem 5).

Em seguida, com finalidade analgésica e cicatricial foi aplicado 3 joules de laser infravermelho (comprimento de onda superior a 700nm) (Imagem 6) e 3 joules de laser vermelho (Imagem 7) nas regiões apicais e papilares para controle de sensibilidade/dor, e também para a regularização dos processos inflamatórios e melhora dos tecidos afetados pela doença periodontal.

Figura 1. Aspecto gengival na primeira consulta.

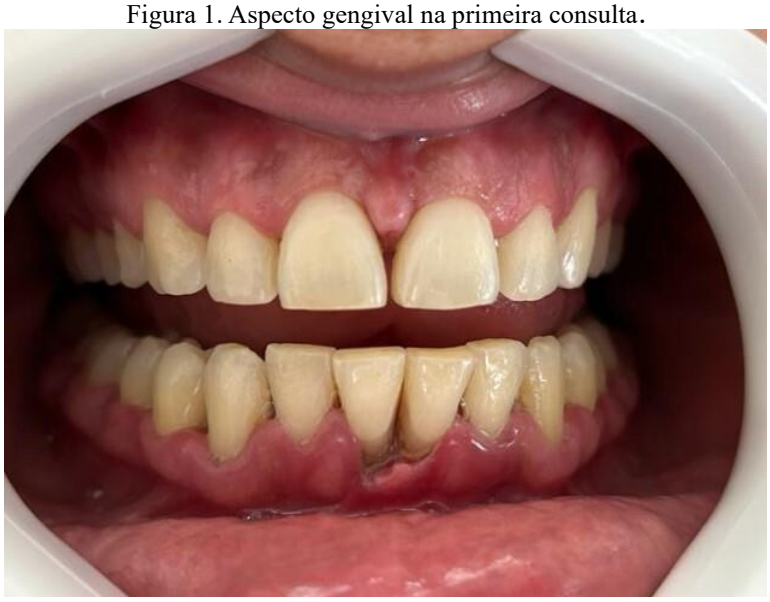

Imagem 2 – Laser e cromóforo azul de metileno.



Imagem 3 – Aplicação do azul de metileno 0,1% nos sulcos gengivais.



Imagem 4 – TFD - Irradiação do laser vermelho no sulcos gengivais.

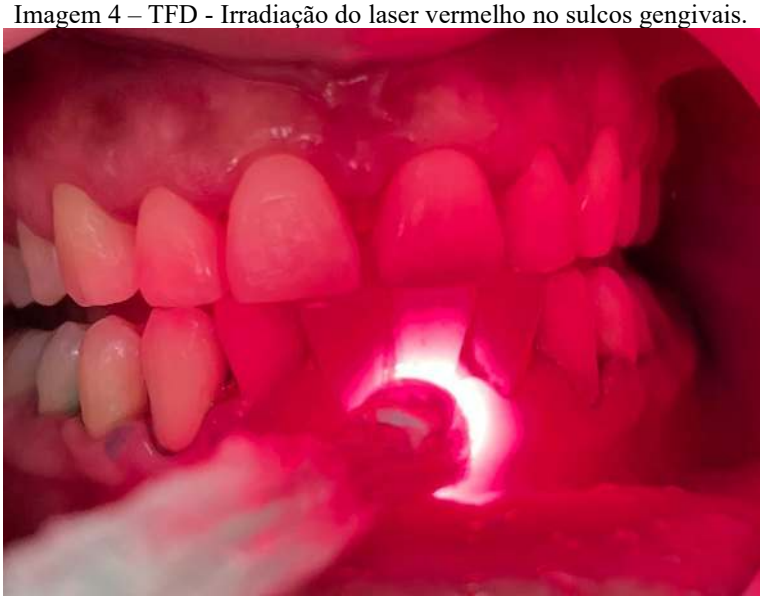

Imagem 5 – Desbridamento mecânico com ultrassom.



Imagem 6 – Aplicação do laser infravermelho (3 joules).



Imagem 7 – Aplicação do laser vermelho (3 joules).

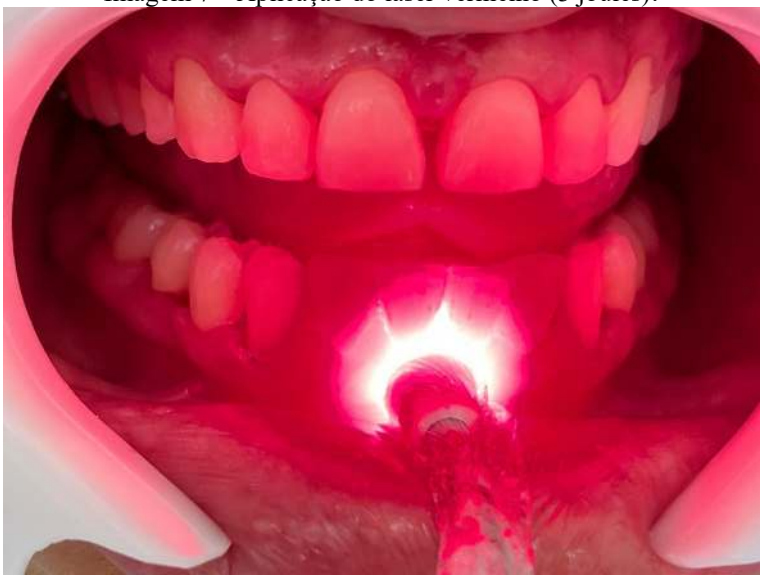

Na segunda sessão, que ocorreu uma semana após a primeira, foi realizado novo desbridamento mecânico com ultrassom Sonic Duo Fit Saevo® com inserto G10P, programado na função P (periodontia), sob copiosa irrigação, na potência 30 do aparelho. Seguido da segunda aplicação do laser de baixa potência, repetindo o protocolo utilizado na primeira sessão com aplicação de 3 joules de laser infravermelho e 3 joules de laser vermelho nas regiões apicais e papilares.

3 RESULTADO CLÍNICO OBSERVADO

Após sete dias do tratamento periodontal não cirúrgico finalizado, pode-se observar melhora significativa na profundidade de sondagem, na cicatrização e qualidade do tecido gengival. Observa-se alteração na coloração e redução do edema acometido pela doença periodontal em apenas 2 sessões da terapia periodontal.

Imagem 8 – Aspecto gengival na consulta subsequente as duas sessões do tratamento periodontal.



4 ASPECTOS ÉTICOS

O estudo foi aprovado pelo Comitê de Ética em Pesquisa do Centro Universitário de Patos de Minas - UNIPAM. O estudo teve como foco a utilização da laserterapia de baixa potência como adjuvante às terapias periodontais convencionais aplicadas pelos alunos da graduação em odontologia do Centro Universitário de Patos de Minas - UNIPAM, com o objetivo de investigar sua aplicabilidade e eficácia sobre a saúde bucal. O Termo de Consentimento Livre e Esclarecido foi fornecido a participante, explicado e assinado para garantir que estivesse ciente dos objetivos e finalidades do estudo.

5 DISCUSSÃO E RESULTADOS

A raspagem e alisamento radicular continua sendo um padrão ouro para o tratamento periodontal não cirúrgico, envolvendo o desbridamento da superfície radicular por meio de instrumentos manuais ou ultrassônicos para facilitar a reinserção periodontal. Embora eficaz, essa abordagem enfrenta limitações físicas, como a incapacidade de desbridar completamente a superfície radicular em bolsas periodontais profundas e defeitos de furca inacessíveis, resultando em uma eliminação incompleta de bactérias periopatogênicas e, consequentemente, recorrência da doença. Para contornar essas limitações, diversas terapias adjuvantes foram clinicamente propostas, incluindo o uso de antibióticos ou agentes antimicrobianos sistêmicos ou locais (Akram et al., 2017; Herrera et al,. 2018).

Aliado a isso, a terapia com laser tem sido explorada como uma abordagem promissora no tratamento das doenças periodontais, mostrando benefícios na redução da inflamação e cicatrização dos tecidos afetados. Nesse contexto, ao contrário das terapias mecânicas convencionais, ela oferece uma abordagem minimamente invasiva, que pode reduzir a dor, o desconforto e os danos nos tecidos. Esses benefícios são aumentados pela capacidade dos lasers de baixa potência em induzir efeitos anti-inflamatórios, analgésicos e de promover a cicatrização dos tecidos, proporcionando assim uma terapia mais confortável e eficaz para os pacientes (Ren et al., 2016).

O princípio subjacente à utilização do laser reside em seus efeitos bioestimuladores, anti-infecciosos e anti-ablativos. A terapia a laser implica na amplificação de campos eletromagnéticos induzidos por fontes externas de energia, como a luz que produz um feixe de laser coerente, altamente direcionado e de uma única cor. Os benefícios da terapia a laser incluem a rápida supressão das bactérias periodontais patogênicas, uma resistência mínima aos antibióticos, ausência de distúrbios sistêmicos e efeitos adversos sobre os tecidos periodontais. Por outro lado, a terapia fotodinâmica antimicrobiana (aTFD) consiste na aplicação combinada de laser e fotossensibilizador, que envolve a excitação das moléculas do corante fotossensibilizador por meio da luz com um comprimento de onda específico. Esse processo resulta na transição da molécula do corante do estado fundamental singleto para o estado excitado tripleto, gerando oxigênio singleto extremamente reativo e citotóxico, levando à morte das células bacterianas (Akram et al., 2016).

A fototerapia utiliza comprimentos de onda específicos para desencadear uma resposta biológica direta. Na periodontia, isso é principalmente aplicado para obter efeitos antimicrobianos, visando a coloração de várias espécies bacterianas sensíveis pelos fotossensibilizadores, incluindo patógenos comuns na doença periodontal. Os lasers Nd:YAG e de diodo, podem dispersar-se nos tecidos circundantes, sendo absorvidos por bactérias anaeróbias gram-negativas pigmentadas, como P. gingivalis. Essa interação contribui para melhorias nos resultados clínicos em pacientes submetidos

a tratamentos a laser em conjunto com a terapia periodontal convencional (Giannelli1; Lasagni; Bani, 2019).

A associação da fototerapia com a TFD, utilizando compostos fotossensibilizadores, representa uma grande estratégia no combate às infecções periodontais. Estudos têm demonstrado a eficácia desses compostos, como o azul de metileno e o azul de toluidina, não apenas contra bactérias, mas também contra infecções fúngicas, ampliando ainda mais o espectro de aplicação da fototerapia no contexto odontológico (Theodoro et al., 2021).

A TFD pode ser uma ferramenta valiosa em pacientes que apresentam condições sistêmicas que influenciam a resposta biológica dos tecidos periodontais durante o processo de reparo após o tratamento periodontal convencional, ou que possam modificar o avanço da doença periodontal. Por exemplo, fumantes frequentemente apresentam uma resposta menos favorável ao tratamento periodontal em comparação com não fumantes (Theodoro et al., 2018).

Nesse sentido é válido ressaltar a capacidade dos lasers de fazerem a modulação de processos biológicos pela aplicação de diferentes comprimentos de onda. Essa diversidade permite que seja feito um direcionamento nos efeitos terapêuticos de acordo com as necessidades de cada paciente (Theodoro et al., 2021).

Estudos destacam a eficácia da fotobiomodulação na Odontologia, com resultados positivos nos tecidos. Em tecidos inflamados, ela reduz marcadores inflamatórios e aumenta fatores de crescimento, resultando em atividade anti-inflamatória. A melhoria do fluxo sanguíneo e relaxamento dos músculos vasculares promovem a reparação tecidual. O amadurecimento e a proliferação de fibroblastos são beneficiados pela luz devidamente dosada. O mecanismo exato do efeito analgésico ainda não é totalmente compreendido, mas sugere-se que a síntese aumentada de ATP possa fortalecer a integridade celular (Claudino et al., 2024)**Erro! Fonte de referência não encontrada.Erro! Fonte de referência não encontrada.**.

As melhorias significantes na profundidade de sondagem, no nível de inserção clínica e na saúde do tecido gengival após a terapia periodontal assistida por laser e a raspagem e alisamento radicular confirmam a eficácia desses tratamentos no combate à doença periodontal. Esses resultados corroboram a ideia de que a aplicação conjunta das terapias descritas pode efetivamente reduzir a inflamação e restaurar a saúde periodontal em um número menor de sessões.

6 CONCLUSÃO

O uso do laser de baixa potência e a terapia fotodinâmica apresentam ser uma proposta terapêutica promissora para casos de doenças periodontais. Com o caso clínico descrito, é possível concluir que houve uma melhora significativa na condição apresentada pela paciente. É igualmente relevante destacar que a eficiência e rapidez no tratamento das doenças periodontais são otimizadas

pela associação do controle mecânico do biofilme, descontaminação e modulação da inflamação, como a raspagem, descontaminação química e a laserterapia.

REFERÊNCIAS

Akram, Z. et al. Efficacy of photodynamic therapy versus antibiotics as an adjunct to scaling and root planing in the treatment of periodontitis: A systematic review and meta-analysis. Photodiagnosis and Photodynamic Therapy, v. 19, p. 86-92, 2017. Disponível em: https://doi.org/10.1016/j.pdpdt.2017.05.007

Akram, Z. et al. Effect of photodynamic therapy and laser alone as adjunct to scaling and root planing on gingival crevicular fluid inflammatory proteins in periodontal disease: A systematic review. Photodiagnosis and Photodynamic Therapy, v. 16, p. 142-153, 2016. Disponível em: https://doi.org/10.1016/j.pdpdt.2016.09.004

Aoki, A. et al. Periodontal and peri-implant wound healing following laser therapy. Periodontology 2000, v. 68, n. 1, p. 217-269, 2015. Disponível em: https://doi.org/10.1111/prd.12080

Cardoso, C. J. Doença periodontal necrosante: a propósito de um caso clínico. Dissertação de Mestrado. Repositório Institucional da Universidade Fernando Pessoa. 2023. Disponível em: https://bdigital.ufp.pt/handle/10284/12798

Claudino, V. M. et al. Benefícios da fotobiomodulação em Odontologia. Revista do CROMG, v. 22, supl.4, 2024. Disponível em: https://doi.org/10.61217/rcromg.v22.529

Giannelli, M.; Lasagni, M.; Bani, D. Photonic Therapy in Periodontal Diseases: an Overview with Appraisal of the Literature and Reasoned Treatment Recommendations. International Journal of Molecular Sciences, v. 20, n. 19, 2019. Disponível em: https://doi.org/10.3390/ijms20194741

Herrera, D. et al. Acute periodontal lesions (periodontal abscesses and necrotizing periodontal diseases) and endo-periodontal lesions. Journal of Periodontology, v. 89, p. S85-S102, 2018. Disponível em: https://doi.org/10.1002/jper.16-0642

Koshi, E. et al. Antimicrobial photodynamic therapy: An overview. Journal of Indian Society of Periodontology, v. 15, n. 4, p. 323, 2011. Disponível em: https://doi.org/10.4103/0972-124x.92563

Nowak-Terpiłowska, A. et al. Influence of Three Laser Wavelengths with Different Power Densities on the Mitochondrial Activity of Human Gingival Fibroblasts in Cell Culture. Life, v. 13, n. 5, p. 1136, 2023. Disponível em: https://doi.org/10.3390/life13051136

Ren, C. et al. The effectiveness of low-level laser therapy as an adjunct to non-surgical periodontal treatment: a meta-analysis. Journal of Periodontal Research, v. 52, n. 1, p. 8-20, 2016. Disponível em: https://doi.org/10.1111/jre.12361

Sinha, S. et al. Efficacy of Laser-assisted Periodontal Therapy vs. Conventional Scaling and Root Planing. Journal of Pharmacy and Bioallied Sciences, 2023. Disponível em: https://doi.org/10.4103/jpbs.jpbs_826_23

Takeuchi, Y. et al. Application of Different Wavelengths of LED Lights in Antimicrobial Photodynamic Therapy for the Treatment of Periodontal Disease. Antibiotics, v. 12, n. 12, p. 1676, 2023. Disponível em: https://doi.org/10.3390/antibiotics12121676

Theodoro, L. H. et al. LASER in periodontal treatment: is it an effective treatment or science fiction? Brazilian Oral Research, v. 35, supl. 2, 2021. Disponível em: https://doi.org/10.1590/1807-3107bor-2021.vol35.0099

Theodoro, L. T. et al. Treatment of periodontitis in smokers with multiple sessions of antimicrobial photodynamic therapy or systemic antibiotics: A randomized clinical trial. Photodiagnosis and Photodynamic Therapy, v. 22, p. 217-222, 2018. Disponível em: https://doi.org/10.1016/j.pdpdt.2018.04.003