Sangramento uterino anormal, pólipo cervical, adenomiose, miomatose uterina e endometriose: Relato de caso

https://doi.org/10.56238/levv15n39-121

Natália Marques Ferreira Magela
Aluna do curso de medicina do Centro Universitário Barão de Mauá

Larissa Daniela da Cunha
Aluna do curso de medicina do Centro Universitário Barão de Mauá

Nárima Caldana
Médica Ginecologista e Obstetra
Docente do curso de medicina do Centro Universitário Barão de Mauá
E-mail: dranarima@gmail.com

RESUMO
O sangramento uterino anormal é definido como uma perda menstrual excessiva que traz repercussões físicas, emocionais e sociais relevantes. É uma condição comum que acomete cerca de 1/3 das mulheres de todas as idades e que afeta negativamente a qualidade de vida das pacientes. Existem 4 principais causas estruturais causadoras desse quadro e este trabalho relata o caso de uma mulher de 40 anos que, após investigação criteriosa, foi diagnosticada com três delas: adenomiose, pólipo cervical e miomatose uterina. Além disso, a paciente também recebeu diagnóstico de endometriose. Sugerida abordagem invasiva cirúrgica de histerectomia total abdominal, com sucesso.

Palavras-chave: Sangramento, Qualidade de vida, Histerectomia.

1 INTRODUÇÃO

Para conceituar um sangramento uterino anormal – SUA - é necessário primeiro estabelecer o que se considera um sangramento menstrual normal. Com duração média de 3 a 8 dias e com uma perda sanguínea de 30 a 80 ml temos um fluxo menstrual considerado normal. O ciclo médio varia entre 24 e 34 dias. Logo, sangramento uterino anormal é aquele que apresenta alteração em um ou mais destes três parâmetro, sendo, portanto, uma manifestação clínica que deve ser investigada em busca de um diagnóstico definitivo.

Muitas são as possíveis causas para esse quadro, sendo primeiramente divididas entre causas estruturais e não-estruturais. As causas estruturais incluem os pólipos que podem ser cervicais ou endometriais, adenomiose, leiomioma e malignidades. Já as causas não estruturais englobam as coagulopatias, distúrbios ovulatórios, endometriais e iatrogenia. Sendo assim, existem inúmeras hipóteses que podem ser questionadas e devem ser excluídas com auxílio de métodos diagnósticos, para que somente depois de toda investigação possamos propor, com segurança, a resolução invasiva cirúrgica que também traz consequências, principalmente no caso de uma paciente jovem que ainda não possui prole completa.

Sangramento uterino disfuncional ou endócrino é um distúrbio frequente que pode ocorrer em qualquer época do período reprodutivo da mulher, mas concentra-se principalmente em seus extremos, ou seja, logo após a menarca e no período perimenopausa.

Esses sangramentos podem causar diversas repercussões na vida do paciente. A mais comum delas é a anemia responsável por piora na qualidade de vida, além disso 83% das pacientes consideram que o SUA impacta suas atividades diárias, atividades profissionais e muitas delas evitam atividades sociais em função disso. Faz-se necessário uma análise criteriosa, anamnese detalhada e uma investigação cuidadosa a respeito em casos como esse.

2 RELATO DE CASO

Paciente A.G.S.F., feminina, 40 anos, primípara sem histórico de aborto, menarca aos 11 anos, relata que apresentava ciclos irregulares, com duração de 3 dias e fluxo moderado, associado a cólicas menstruais intensas desde a menarca. Nos últimos anos, a paciente procurou atendimento médico, foi solicitado e realizado ultrassom pélvico via transvaginal, sendo informada que não havia nenhuma alteração e orientada sobre a normalidade de suas cólicas e fluxos menstruais e, por isso, nunca utilizou de nenhum método contraceptivo para controle dos sintomas. Porém, desde fevereiro de 2022 relata alteração no ciclo menstrual, com aumento do fluxo, tornando-se de forte intensidade, com duração de cerca de 7 a 8 dias, associado ao aumento das cólicas menstruais que se tornaram incapacitantes, assim como dispareunia intensa. Como único fator de melhora referia uso de cetoprofeno 150mg 3 vezes ao dia associado ao ácido mefenâmico durante todo o período menstrual, em que ficava limitada em

realizar suas atividades cotidianas. Em outubro de 2022, o quadro se agravou, com aumento do sangramento e cólicas durante o período menstrual, apresentando dores intensas nos intervalos das menstruações. Nesta ocasião, foi solicitado um ultrassom transvaginal e abdominal com preparo intestinal para pesquisa de focos de endometriose profunda, cujo exame apresentou à seguinte conclusão:

- Endometriose profunda nos compartimentos lateral e posterior, notando-se endometriomas no ovário esquerdo, com envolvimento de ligamentos uterossacros, principalmente esquerdo, e alça intestinal do retossigmóide;
- Alterações fibroaderenciais entre ovários e serosa uterina;
- Alterações ecotexturais e volumétricas uterinas sugestivas de adenomiose;
- Hérnia umbilical;
- Diástase dos retos abdominais.

Associado a ultrassonografia pélvica via transvaginal, foi solicitado um exame de ressonância magnética, cuja conclusão apresentou o seguinte laudo:

- Ovários aumentados com imagens císticas bilaterais em sua maioria com hiposinal espontâneo em T1 e sinal intermediário em T2 compatíveis com endometriomas;
- Pequeno foco de endometriose em região de corpo uterino posteriormente, sem sinais de invasão do útero ou sigmóide.

Mediante a clínica da paciente, que apresentava queixas de sangramento uterino anormal e dor que a incapacitavam de realizar suas atividades habituais diárias, associado a exames complementares de imagem que evidenciavam múltiplas causas estruturais e não estruturais de sangramento uterino anormal como pólipo, adenomiose, leiomioma, endometriose profunda associado a aderências, além de falha do tratamento clínico, optou-se pela resolução cirúrgica do quadro.

Em fevereiro de 2023 foi realizada a cirurgia de histerectomia abdominal total, com incisão de Fanestil. Após a dissecção dos planos, foi possível visualizar focos de endometriose, o mioma localizado em região de fundo uterino (figura 1), além do posicionamento dos ovários posterior ao útero, denominado *Kissing ovaries* o que, na maioria dos casos, ocorre devido ao deslocamento que as próprias aderências podem provocar (figura 2).

A dissecção dos ligamentos foi realizada, bem como a ligadura da artéria uterina e as aderências foram sendo removidas, até que a retirada do órgão fosse possível. Foram retirados corpo e colo uterino, tuba uterina, ovário direito e esquerdo. Só então foi possível visualizar o pólipo cervical (figura 3). Não houve sangramento abundante durante a cirurgia e nem outras complicações. O procedimento se finalizou após sutura de planos e pele.

A paciente ficou em observação por 48 horas no hospital após a cirurgia, evoluiu com melhora global dos sintomas, recebeu alta em boas condições clínicas e foi prescrito medicação em caso de dor.

Alguns dias depois da cirurgia, o anatomopatológico evidenciou uma lesão polipoide no corpo uterino medindo cerca de 1,1cm, tubas uterinas sinuosas bilateralmente e ovário esquerdo contendo cisto binoculado de conteúdo seroso medindo 3,3 cm. Foi realizado um exame microscópico que evidenciou corpo uterino com pólipo endometrial sem atipias e foco de adenomiose sem atipias, colo uterino com cervicite crônica leve e metaplasia escamosa do epitélio endocervical sem atipias. Ovário direito exibindo focos de endometriose sem atipias, cistos foliculares sem atipias, cistos de inclusão epitelial sem atipias e corpo albincans sem atipias e ovário esquerdo exibindo cisto de corpo lúteo hemorrágico sem atipias e focos de endometriose sem atipias, assim como cistos foliculares sem atipias, cistos de inclusão epitelial sem atipias e corpo albincans sem atipias. Tubas uterinas bilateralmente revestidas por epitélio colunar ciliado típico.

Figura 1 – Mioma uterino em região fundica



Figura 2 – Kissing ovaries

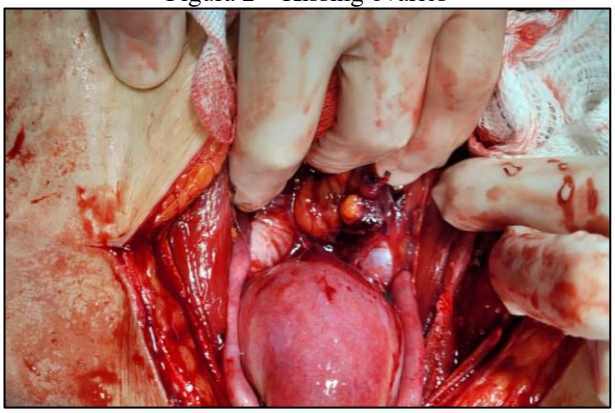

Figura 3 – Pólipo cervical



3 DISCUSSÃO

O sangramento uterino anormal é um problema comum das mulheres, ocorre mais comumente no início e no final da idade fértil. A causa mais comum não estrutural é a disfunção ovulatória, quando não há ovulação ou quando esse processo se dá de maneira desregular. Os sintomas dependem da causa do sangramento, podendo estar associados à menstruação ou não, afetando negativamente aspectos físicos, emocionais, profissionais e sexuais da vida das pacientes.

A suspeita de SUA ocorre quando há irregularidade ou volume excessivo no ciclo menstrual. A anamnese detalhada é fundamental e o primeiro passo para um diagnóstico correto. As anemias, distúrbios de coagulação, concentrações hormonais anormais do próprio ciclo menstrual, hormônios da tireoide e prolactina devem ser sempre dosadas e consideradas na investigação de possíveis causas e consequências associadas ao sangramento uterino anormal.

A conduta depende do quadro de cada paciente, podendo o médico optar pela cirurgia definitiva ou necessitar de estabilização hemodinâmica com reposição volêmica. No caso de um sangramento agudo, devemos estabilizar a paciente e se não houver resposta a conduta é cirúrgica de urgência.

O uso de anticoncepcional isolado em altas doses, progestágenos isolados também em altas doses ou ácido tranexâmico está indicado em caso de tentativa de tratamento via oral, uma vez que, dentre outras variáveis a serem avaliadas, o desejo reprodutivo de cada mulher deve ser considerado. O tratamento cirúrgico pode ser realizado de muitas formas a depender da alteração apresentada por cada paciente, podendo ser realizada apenas uma miomectomia ou uma histerectomia total. A ablação endometrial com embolização de artérias uterinas também é uma opção a ser considerada.

4 CONCLUSÃO

Portanto, concluímos que o SUA afeta de maneira global a vida da paciente, traz além de repercussões clínicas relevantes, também consequências sociais que afetam a qualidade de vida da paciente. A investigação e um possível diagnóstico tornam-se fundamentais na garantia do bem-estar social e retomada de atividades diárias habituais.

4.1 CONFLITOS DE INTERESSE

Os autores não têm conflitos de interesse em divulgar.

4.2 AGRADECIMENTOS

Os dados coletados irão conduzir à ampliação e ao aprofundamento do conhecimento acerca dos sintomas, possíveis causas e desfechos em casos de sangramento uterino anormal. Além disso, este trabalho visa ampliar a visão de que é possível mais de uma causa associada para um mesmo diagnóstico.

4.3 APROVAÇÃO EM COMITÊ DE ÉTICA

CAAE 76806523.4.0000.5378

Número do Parecer: 6.840.881

REFERÊNCIAS

SILVA FILHO, Agnaldo Lopes da. Sangramento uterino anormal: proposta de abordagem do Grupo Heavy Menstrual Bleeding: Evidence-Based Learning for Best Practice (HELP)*: heavy menstrual bleeding: management proposal of the heavy menstrual bleeding: evidence-based learning for best practice group (help). Femina, v. 43, n. 4, p. 162-166, jul. 2015.

MACHADO, Lucas V. Sangramento uterino disfuncional. Arquivos Brasileiros de Endocrinologia & Metabologia, [S.L.], v. 45, n. 4, p. 375-382, ago. 2001. Disponível em: http://dx.doi.org/10.1590/s0004-27302001000400010.

YELA, D. A.; BENETTI-PINTO, C. L. Sangramento uterino anormal. São Paulo: Federação Brasileira das Associações de Ginecologia e Obstetrícia (Febrasgo), 2018. (Protocolo Febrasgo – Ginecologia, nº 42/Comissão Nacional Especializada em Ginecologia Endócrina).

COSCIA, E. B.; CALIL, S. J. Sangramento uterino anormal pós-operatório em paciente portadora de doença de Von Willebrand: relato de caso. Revista Da Faculdade De Ciências Médicas De Sorocaba, v. 18, supl., p. 44, 2016. Disponível em: https://revistas.pucsp.br/index.php/RFCMS/article/view/29766.

FEBRASGO – Federação Brasileira das Associações de Ginecologia e Obstetrícia. Sangramento uterino anormal. Série Orientações e Recomendações FEBRASGO, n. 7. São Paulo, 2017.

MATTESON, Kristen A. et al. Non-surgical management of heavy menstrual bleeding: A systematic review and practice guidelines. Obstetrics and Gynecology, v. 121, n. 3, p. 632, 2013.