Tratamento não cirúrgico de uma grande lesão periapical: Relato de caso

https://doi.org/10.56238/levv15n39-096

Rosana Maria Coelho Travassos
Universidade de Pernambuco, Brasil
E-mail: rosana.travassos@upe.br
ORCID: https://orcid.org/0000-0003-4148-1288

Cecília Alves Leopoldino
Faculdade do Instituto de pesquisa e ensino
E-mail: ce.leopoldino@gmail.com
ORCID: https://orcid.org/0009-0000-5632-6980

Gustavo Moreira de Almeida
Faculdade do instituto de pesquisa e ensino
E-mail: drgustavoalmeida01@gmail.com
ORCID: https://orcid.org/0000-0002-1404-099X

Renata Wiertz Cordeiro
Faculdade São Leopoldo Mandic
E- mail: renata.wccordeiro@gmail.com
ORCID: https://orcid.org/0009-0007-7664-4207

Luca Pasquini
Faculdade São Leopoldo Mandic
E-mail: endodontialuca@gmail.com
ORCID: https://orcid.org/0009-0005-6009-6248

Leonardo dos Santos Barroso
Centro Universitário de Volta Redonda-RJ (UNIFOA)
E-mail: leosbarroso@gmail.com
ORCID: https://orcid.org/0000-0002-1273-5800

Adriana Marques Nunes
Centro Universitário de Volta Redonda-RJ
E-mail: adrianaju@icloud.com
ORCID: https://orcid.org/0000-0002-6708-1197

Eliana Santos Lyra da Paz
Universidade de Pernambuco,Brasil
E-mail: eliana.lyra@upe.br
ORCID: https: orcid.org/0000-0003-4486-142X

Francisco Braga da Paz Júnior
Instituto Federal de Pernambuco, Brasil
E-mail: franciscobraga@recife.ifpe.edu.br
ORCID: https://orcid.org/0000-0003-1810-4011

Carlos Fernando Rodrigues Guaraná
Universidade Federal Rural de Pernambuco, Brasil
E-mail: carlos.guarana@ufrpe.br
ORDICID: https:ORCID.org/0000-0003-1312-3312

RESUMO
O sucesso do tratamento de canal radicular é baseado na limpeza completa, modelagem e obturação do sistema de canal radicular. Um tratamento endodôntico não cirúrgico foi planejado por ser a abordagem mais conservadora, com monitoramento contínuo da lesão em vários períodos de acompanhamento. O tratamento incluiu desbridamento químico-mecânico pela técnica coroa-ápice sem pressoa, seguido por preenchimento do canal com hidróxido de cálcio por 30 dias, que foi renovada mensalmente por um período de quatro meses. A obturação foi feita pela técnica ca condensação lateral ativa. A proservação clínica e radiográfica após um anosmostraram cura total da lesão periapical. Este relato de caso mostra que a abordagem conservadora não cirúrgica leva à cura completa de s lesões periapicais extensas.

Palavras-chave: Tratamento Não Cirúrgico, Lesão Periapical, Endodontia, Odontologia.

1 INTRODUÇÃO

A periodontite apical é uma sequela da infecção endodôntica É vista como um encontro dinâmico entre fatores microbianos e as defesas do hospedeiro na interface entre a polpa radicular infectada e o ligamento periodontal que resulta em inflamação local, reabsorção de tecidos duros, destruição de outros tecidos periapicais. O tratamento consiste na eliminação dos agentes infecciosos por tratamento endodôntico e endodôntico. Mesmo realizando uma correta limpeza e obturação dos canais, é possível que a periodontite periapical persista na forma de uma transparência radiográfica assintomática dando origem à lesão periapical pós-endodôntica. (Hasic Brankovic et al. 2011).

A infecção pulpar pode ocorrer como resultado de muitos fatores, como cáries ou traumas, que causam necrose do tecido. A infecção periapical é um processo inflamatório que ocorre nos tecidos perirradiculares dos dentes, como resultado de uma interação dinâmica entre patógenos endodônticos e o mecanismo de defesa do hospedeiro. Essa interação pode levar à reabsorção óssea e danos aos tecidos perirradiculares. Apesar da natureza defensiva e preventiva dessas lesões perirradiculares à infecção microbiana, elas não são autocurativas. (Qusai et al. 2018).

As abordagens de tratamento para lidar com grandes lesões periapicais variam de terapia endodôntica não cirúrgica com ou sem cirurgia endodôntica até extração dentária. A eliminação microbiana ou sua minimização do sistema pulpar usando preparação químico-mecânica eficiente pode levar a um tratamento bem-sucedido. (Tartuk, Bulut, 2020). Procedimentos conservadores de tratamento endodôntico sem cirurgia devem ser a primeira linha de tratamento para todas as lesões inflamatórias de origem endodôntica. Estudos relatam 94,4% de resolução total ou parcial de lesões de origem endodôntica com tratamento não cirúrgico simples sob controle adequado de infecção. Em caso de tratamento não cirúrgico malsucedido, a cirurgia é recomendada.

Este artigo apresentou um relato de dois dentes de tratamento endodôntico não cirúrgico de uma lesão periapical extensa, utilizando o hidróxido de cálcio como medicação intracanal que resultou em resultados clínicos e radiográficos favoráveis.

2 RELATO DE CASO

Um paciente do sexo masculino de 19 anos de idade relatou ao na Clínica de Endodontia com a queixa principal de inchaço na região dos dentes anteriores inferiores. O paciente tinha um histórico de trauma nos dentes quando tinha 11 anos de idade. O exame intraoral revelou um fístula e na sondagem periodontal revelou gengiva normal intacta. A radiografia periapical intraoral revelou uma grande lesão radiolúcida difusa de no ápice dos dentes 31 e 41 (Figura 1). Os dentes não responderam aos testes de sensibilidade ao frio; os dentes adjacentes e contralaterais responderam dentro dos limites normais. Portanto, levando em consideração seu histórico odontológico, um diagnóstico presuntivo de

necrose pulpar de origem traumática com extensa periodontite apical inflamatória foi estabelecido. Foi decidido realizar o tratamento de canal dos dentes supracitados.

Figura 1 - Lesão radiolúcida difusa no ápice dos dentes 31 e 41



Realizada a anestesia e isolado absoluto com um dique de borracha foi feita a abertura coronárias dos dentes, havendo drenagem via canal de um fluido amarelado supurativo. Inicialmente, a negociação do espaço do canal radicular foi feita usando uma lima K-Flexofile de número 10, e irrigação abundante foi feita usando solução de Hipoclorito de Sódio a 2,5%. O comprimento de trabalho foi determinado, seguido por irrigação suave com hipoclorito de sódio, o preparo do canal de ambos os dentes foi realizado pela técnica coroa-ápice sem pressão e a cada instrumento, realuzava-se a it]rrigação com Hipoclorito de Sódio a 2,5%. O canal radicular foi então preparado até a lima K-File 45. A patência foraminal foi feita alguns milímetros além do forame apical. Para remoção da camada de Smear Layer, irrigação com 5 mL de EDTA a 17% e seguido por hipoclorito de sódio usando agitação dinâmica manual com cone apical mestre 1 mm a aquém do comprimento de trabalho com um movimento para cima e para baixo usando uma amplitude de 2 mm a uma frequência de 100 golpes aproximadamente 1 min. E, posteriormente, preenchimento do canal radicular com pasta de hidróxido de cálcio (Ultracal) (Figura 2).

Figura 2- Preenchimento do canal radicular com pasta de hidróxido de cálcio (Ultracal).



A pasta de hidróxido de cálcio (Ultracal) foi renovada mensalmente , por um período de quatro meses, até observar-se a regressão da radiotransparência óssea periapical, que foi confirmada na radiografia periapical (figura 3). Observa-se nessa radiografia um pequeno extravasamento do Ultracal.

Figura 3- Regressão da radiotransparência óssea periapical



Confirmada a regressão da lesão, optou-se pela obturação do sistema de canais radiculares pela técnica da condensação lateral ativa (Figura 4).

Figura 4- Obturação do sistema de canais radiculares

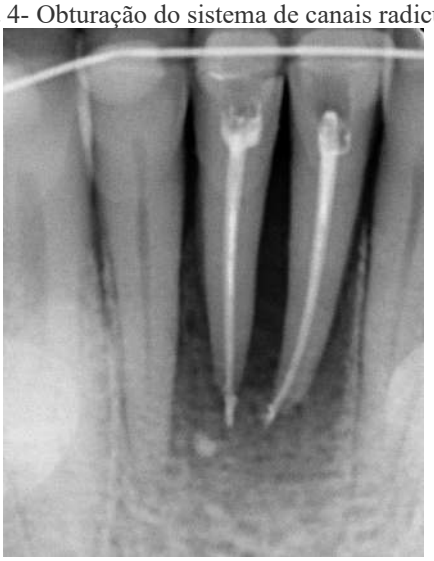

A consulta de proservação clínica e radiográfica foi realizada após um ano da obturação do sistema de canais radiculares (Figura 5). Comprova-se nessa radiografia a neoformoção óssea periapical completa e a presença do ultracal além do ápice do dente 41.

Figura 5 - Neoformoção óssea periapical completa



3 DISCUSSÃO

A progressão de lesões periapicais induzidas endodonticamente está claramente associada à presença de microrganismos no sistema de canais radiculares. Existem métodos cirúrgicos e não cirúrgicos para tratar esses casos. A terapia de canal radicular não cirúrgica é o tratamento de escolha no manejo de dentes com grandes lesões periapicais**.** Quando esse tratamento não consegue resolver a patologia perirradicular, opções adicionais devem ser consideradas, como retratamento não cirúrgico ou cirurgia periapical. (Hasic Brankovic et al. 2011).

O sucesso do tratamento endodôntico não cirúrgico é baseado na limpeza, modelagem e obturação adequadas do canal radicular. Uma instrumentação completa com irrigação abundante é a pedra fundamental de um tratamento de canal radicular bem-sucedido. Embora a instrumentação e a irrigação reduzam a contagem bacteriana, um agente com ação bactericida ainda é necessário para garantir a desinfecção ideal. Pesquisadores sugeriram estender os instrumentos do canal radicular além do forame apical para drenagem e alívio da pressão. A irrigação com Hipoclorito de Sódio e a instrumentação biomecânica adequada são recomendadas para o tratamento de canal radicular bem-sucedido, seguido de medicação intracanal. (Shaiban et al. 2023). O hidróxido de cálcio é o medicamento mais comumente usado para a assepsia do canal radicular devido à sua alta alcalinidade e atividade antibacteriana. Neste caso, o hidróxido de cálcio foi usado, e como a paste é progressivamente reabsorvida pelos fluidos periapicais, a renovação regular da medicação foi necessária para reduzir a intensidade do processo inflamatório periapical.

O tratamento não cirúrgico de lesões periapicais é preferível em comparação aos métodos cirúrgicos e deve ser considerado. Possíveis danos aos dentes vitais adjacentes, danos às estruturas anatômicas nas proximidades da lesão e dor e desconfortos associados a procedimentos cirúrgicos podem ser eliminados por métodos não cirúrgicos. A aceitação e apreensão do paciente em relação ao procedimento cirúrgico, idade e condições médicas, que limitam os procedimentos cirúrgicos, também são fatores que favorecem a abordagem não cirúrgica. Procedimentos cirúrgicos devem ser considerados apenas quando os métodos convencionais de canal radicular falham. (Nadakkavil et al. 2023). A eliminação da invasão bacteriana do canal radicular é a chave para o tratamento bem-sucedido de lesões periapicais. No caso de infecção, o tratamento de canal radicular não cirúrgico é a opção preferida. No caso presente, também optou-se pelo mesmo tratamento, usando o método químico-mecânico apropriado e medicação intracanal que foi renovada mensalmente por um período de quatro meses com a finalidade de atingir um resultado satisfatório.

4 CONCLUSÃO

O tratamento de canal radicular realizado com os mais altos padrões de cuidado com atenção à assepsia, limpeza e modelagem adequadas, irrigação, sanificação do sistema de canais radiculares associado à medicação à base de hidróxido de cálcio pode levar à total regressão lesões periapicais extensas.

REFERÊNCIAS

Hasic Brankovic, L..et al. Endodontic treatment as non-surgical alternative in managing multiple periapical lesions . Health Sci Inst. 2011;29(4):250-3

Nadakkavil, Salahudheen; Nair, K. Radhakrishnan; Praveena, G.; Surya, KR. Non-surgical Management of a Large Periapical Lesion: A Case Report. Kerala Dental Journal, 2023 46(1):p 33-36.

Qusai, Al et al Nonsurgical Clinical Management of Periapical Lesions Using Calcium Hydroxide-Iodoform-Silicon-Oil Paste. Bio Med Research International ,12 2018

Shaiban, Amal Saeed. Healing of Large through-and-through Periapical Lesion 24 Managed by Non-Surgical Endodontic Treatment. Journal of Health Sciences 2023. 8(2):p 146-48.

Tartuk, G.A. Bulut, E.T. The effects of periapical lesion healing on bone density , International Dental Research. 2020. v. 10, n. 3.