LUMEN ET VIRTUS

Tumor colorretal metacrônico de localização atípica: Relato de caso

https://doi.org/10.56238/levv15n39-067

Helen Brambila Jorge Pareja
Orientadora e Dra.
Cirurgiã Geral e do Ap. Digestivo
Universidade do Oeste Paulista

Eduardo Alves Canedo
Dr., Residente de cirurgia geral
Hospital Regional de Presidente Prudente

Elisangela Maria Nicolete Rampazzio
Acadêmica de Medicina
Universidade do Oeste Paulista

Maria Luiza Stefanuto
Acadêmica de Medicina
Universidade do Oeste Paulista

Isabella Silva Freitas
Acadêmica de Medicina
Universidade do Oeste Paulista

João Pedro Carvalho Cesar
Acadêmico de Medicina
Universidade do Oeste Paulista

Maria Eduarda Ferreira Ferraro
Acadêmica de Medicina
Universidade do Oeste Paulista

Ana Julia Mendes Nascimento
Acadêmica de Medicina
Universidade do Oeste Paulista

RESUMO

O câncer colorretal e o câncer de esôfago são neoplasias malignas distintas, mas compartilham fatores de risco e mecanismos de carcinogênese. O câncer colorretal, originado no cólon ou reto, é caracterizado pelo crescimento descontrolado de células epiteliais, e tem alta incidência global, sendo o terceiro mais comum e a segunda principal causa de morte por câncer. Em 2022, o Brasil registrou 13.921 óbitos por essa neoplasia, com maior prevalência em pessoas com mais de 50 anos, especialmente a partir dos 70 anos. O câncer de esôfago, responsável por cerca de 0,54 milhões de mortes anuais e a oitava causa de câncer mais comum, manifesta-se como carcinomas de células

escamosas ou adenocarcinomas e está fortemente associado a histórico familiar, tabagismo e consumo de álcool. Ambos os tipos de câncer envolvem disfunção celular e resistência à apoptose, e compartilham fatores de risco como sexo masculino e histórico familiar, embora não haja uma relação direta entre eles.

Palavras-chave: Câncer Colorretal, Lesão Metacrônica, Cirurgia.

1 INTRODUÇÃO

O câncer colorretal é uma neoplasia maligna que se origina no cólon ou no reto, caracterizada pelo crescimento descontrolado de células epiteliais que formam tumores invasivos e podem se espalhar para outros órgãos. Diversas fisiopatologias estão associadas a tal evento, como proliferação celular anormal, resistência a apoptose, invasão de estruturas adjacentes, e metástase à distância[1].

O câncer de esôfago, por sua vez, é uma condição altamente maligna, responsável por cerca de 0,54 milhões de mortes em todo o mundo, sendo a oitava causa mais frequente de câncer mundial. Está fortemente associado a histórico familiar e pode se manifestar histologicamente como carcinomas de células escamosas (SEC), adenocarcinomas, sarcomas, sarcomas de pequenas células, linfomas e melanomas (raros)[8]. Durante os anos foi observado diminuição na incidência de óbitos relacionados a esta neoplasia, contrapondo-se aos dados a respeito de câncer colorretal. Em 2022, no Brasil, foram um total de 8.571 mortes por neoplasia esofágica registradas pelo Sistema único de saúde, com cerca de 78,1% de homens e 21,9% de mulheres. Estes dados apresentam, ainda, que a faixa etária dos 60-69 anos foi a mais acometida em ambos os sexos, havendo apenas 1 registro de óbito em pessoas com menos de 20 anos (mulher)[3].

É amplamente conhecido que o câncer colorretal é o terceiro mais comum em termos de incidência em todo o mundo, com o adenomas sendo o subtipo mais prevalente e responsável pela segunda maior causa de morte por câncer. Anualmente, são registrados 1,9 milhões de novos casos globalmente[2,4]. No Brasil, em 2022, foram contabilizados 13.921 óbitos devido ao câncer de origem primária relacionada ao cólon, com 51% dos casos ocorrendo em mulheres e a maior incidência observada na faixa etária de 50 anos ou mais, especificamente a faixa dos 70 anos[3]. Observa-se que, na última década, esse tipo de neoplasia tem afetado cada vez mais populações mais jovens, o que ressalta ainda mais sua importância como questão de saúde pública[6].

O carcinoma de células escamosas é o subtipo de câncer de esôfago mais comum, totalizando cerca de 90% dos casos. O adenocarcinoma é o subtipo mais predominante na América do Norte e na Europa, sobressaindo-se em homens e na raça branca, por volta dos 50 anos de idade, em contrapartida à literatura que afirma que os fatores de risco incluem raça negra e faixa etária dos 60 anos. Tal discrepância pode ser atribuída a hábitos socioculturais de determinada região geográfica que recaem sobre fatores de risco modificáveis, tais como tabagismo e etilismo. A neoplasia esofágica usualmente se inicia assintomática, posteriormente cursa com disfagia progressiva, dispepsia, odinofagia, perda de peso e outros. Assim, frente a estes sintomas, é indicado a realização de endoscopia digestiva alta para descartar formação cancerosa em pacientes acima de 45 anos[13].

Diversos estudos associam fatores de risco ao câncer de cólon, como Diabetes Mellitus tipo II, uso de ácido acetilsalicílico, tabagismo, consumo prolongado de álcool e uso de anti-inflamatórios não esteroidais. No entanto, há poucos estudos que abordam os fatores de risco específicos para o

surgimento de tumores metacrônicos. A idade é considerada um fator relevante, embora de forma inconclusiva. Sabe-se, entretanto, que a presença de lesões sincrônicas aumenta potencialmente o risco de lesões metacrônicas. No que diz respeito ao aparecimento de adenomas, fatores como o sexo masculino, a idade e a obesidade são considerados pontos importantes[2,6]. A obesidade está fortemente associada ao aumento do risco de câncer colorretal por diversas razões. O excesso de gordura corporal pode causar inflamação crônica de baixo grau, que pode levar a alterações celulares propensas ao câncer. Além disso, a obesidade altera os níveis hormonais, como estrogênio e insulina, envolvidos no desenvolvimento do câncer; o estrogênio, por exemplo, pode influenciar a proliferação de células epiteliais intestinais. A obesidade também está frequentemente associada a hábitos alimentares pouco saudáveis e a menor atividade física, ambos fatores que contribuem para o risco de câncer colorretal. Para pacientes já diagnosticados com câncer, a obesidade pode piorar o prognóstico e a sobrevida, aumentando a taxa de mortalidade relacionada à doença[13,14].

Adenomas colorretais e adenocarcinomas esofágicos são tipos distintos de tumores, com origens e características histológicas diferentes, e não há uma relação direta descrita entre eles na literatura. No entanto, alguns fatores de risco e características genéticas podem criar conexões indiretas entre esses dois tipos de neoplasias. Fatores como sexo masculino, tabagismo e consumo excessivo de álcool são conhecidos por aumentar o risco tanto para adenomas colorretais quanto para adenocarcinomas esofágicos. Além disso, a predisposição genética desempenha um papel significativo, com uma história familiar de câncer colorretal ou esofágico frequentemente associada a um aumento do risco para ambos os tipos de câncer. Ambos os tumores compartilham mecanismos de carcinogênese relacionados à disfunção celular, como a proliferação desregulada e resistência à apoptose. Estudos sugerem que a inflamação crônica, comum em ambos os tipos de câncer, pode também contribuir para a progressão das neoplasias. Portanto, embora não haja uma relação direta entre adenomas colorretais e adenocarcinomas esofágicos, a sobreposição em fatores de risco e mecanismos biológicos oferece uma perspectiva sobre como esses cânceres podem estar indiretamente conectados[13,14,15].

Geralmente, o fígado é o primeiro órgão a sofrer metástases de câncer colorretal. No entanto, um tumor é classificado como metacrônico quando se trata de um novo câncer primário diagnosticado até seis meses após o diagnóstico do primeiro. No contexto do câncer colorretal, é necessário considerar fatores como o tamanho do segundo tumor, se é do tipo viloso ou tuboviloso, a presença de displasia, entre outros[2,4,5,6].

Em questão terapêutica, a cirurgia está indicada para cânceres esofágicos para aqueles cuja histologia revela carcinoma espinocelular em estágio inicial ou adenocarcinomas, com quimiorradioterapia para abordagem padrão em neoplasias localmente avançadas. Alguns estudos mostram que não há significativas implicações para a qualidade de vida quanto a cirurgia e a

quimioterapia, porém a taxa de mortalidade para carcinomas espinocelular localmente avançado alcança 50% e as taxas de metástases locais ou à distância permanecem altas. A imunoterapia pode ser uma boa alternativa para estas neoplasias em questão ou ainda ação adjuvante vantajosa para as do tipo ressecável[10].

Para tumores colorretais, aproximadamente um quinto dos pacientes não metastáticos desenvolverá metástases metacrônicas, sendo os locais mais comuns do próprio trato gastrointestinal, como cólon sigmoide, cólon ascendente, cólon transverso e cólon descendente, ou metástases a distância em fígado, pulmão, peritônio e linfonodos regionais. A colonoscopia de vigilância é essencial para o acompanhamento subsequente dos pacientes tratados, enquanto cirurgias (ressecção do segmento intestinal acometido) e radioterapia representam as opções terapêuticas de escolha[5,6,7].

A ressecção cirúrgica via esofagectomia é a escolha primária para neoplasias esofágicas localizadas, estadiamento IIA e IIB, tendo risco de complicações pós-operatórias destas cirurgias de 30% a 50%, com mortalidade hospitalar em cerca de 5%. Doença regional avançada em estádio III, tendo a quimioterapia neoadjuvante se mostrando 5% superior a cirurgia isolada[13]. Os adenocarcinomas de esôfago geralmente se mostram muito avançados no momento do diagnóstico, apresentando metástases a distância, com taxa de sobrevida de apenas 5%. Estadiamentos não ressecáveis (IV) podem usufruir de quimiorradioterapia, stents esofágicos, colocação cirúrgica de tubos de jejunostomia ou gastrostomia e cirurgia de bypass esofágico[10,13].

A literatura sobre o câncer colorretal frequentemente aborda os sítios metastáticos e a disseminação hematogênica da neoplasia. Alguns estudos mencionam os locais de tumores metacrônicos, porém ainda há uma lacuna em relação a locais atípicos desses tumores. Este estudo tem como objetivo relatar e contribuir para preencher esse hiato científico.

2 METODOLOGIA

Estudo do tipo Relato de caso, cujas informações foram coletadas por meio de revisão de prontuário médico. Em paralelo, para sustentar as ideias discutidas neste artigo, foi feita uma revisão de literatura em bases de dados científicas como PubMed. A produção deste artigo científico seguiu as normativas propostas pelo Conselho Nacional de Pesquisa (CONEP).

3 RELATO DE CASO

Paciente masculino, 73 anos, obeso, sem outras comorbidades, negando hábitos como etilismo e tabagismo, evolui com sinais e sintomas de abdome agudo obstrutivo, submetido a laparotomia que evidenciou massa tumoral em sigmoide. Realizado retossigmoidectomia à Hartmann (amputamento do coto distal e anastomose colostomica do coto proximal), sem intercorrências. O anatomopatológico confirmou adenocarcinoma infiltrativo e ulcerado, moderadamente diferenciado. Paciente evolui

estável, com boa aceitação da dieta. A tomografia de abdome superior foi solicitada, realizada 3 meses após a cirurgia, para controle. Esta evidenciou discreto espessamento parietal irregular concêntrico do terço superior esofagiano, sem invasões. Uma nova tomografia foi realizada, dessa vez de pescoço, esta evidenciou lesão expansiva na topografia do esôfago proximal, hipoatenuante, com impregnação heterogênea pelo contraste, medindo 30x20 cm, com ampla superfície de contato com a traqueia e com o lobo tireoidiano direito com sinais de paralisia da corda vocal direita.

Levantado a hipótese de tumor metacrônico de localização atípica avançado, após anatomopatológico confirmar adenocarcinoma tubular moderadamente diferenciado infiltrante. Optado por tratamento quimioterápico na tentativa de haver uma possibilidade de ressecção. Em acompanhamento oncológico, paciente evolui com disfagia para sólidos e, posteriormente, líquidos. De acordo com a escala *Palliative Perfomance Scale*, totalizando 30 pontos, foi optado por manter terapia de suporte e paliativação do paciente, assim como terapia adjuvante, observando a idade do paciente e suas condições clínicas. As metástases foram observadas localmente e, após, à distância. Encaminhado para tentativa de passagem de sonda nasogátrica por endoscopia digestiva alta, sem sucesso, esta evidenciou lesão vegetante e estenosante do esôfago proximal, impedindo a progressão do gastroscópio. Assim, programado gastrostomia para resolução sintomatológica do paciente e permissão para um suporte nutricional que condicionasse certo conforto em sua neoplasia terminal.

4 DISCUSSÃO

A literatura científica amplamente reconhece que os tumores colorretais são mais incidentes em homens, assim como os tumores malignos de esôfago[5,8]. No entanto, de acordo com o Instituto Nacional de Câncer (INCA) e os dados divulgados pelo Sistema Único de Saúde (DATASUS)[3], em 2022, a mortalidade associada ao câncer esofágico foi predominantemente maior entre os homens, representando cerca de 71% dos casos. Em contrapartida, no câncer colorretal, a mortalidade foi ligeiramente maior entre as mulheres, com aproximadamente 51% dos óbitos registrados ocorrendo no sexo feminino. Segundo estes mesmos dados, a taxa de óbito diminuiu em relação ao câncer de esôfago no período de 2013 a 2022 e houve um aumento em relação ao câncer colorretal.

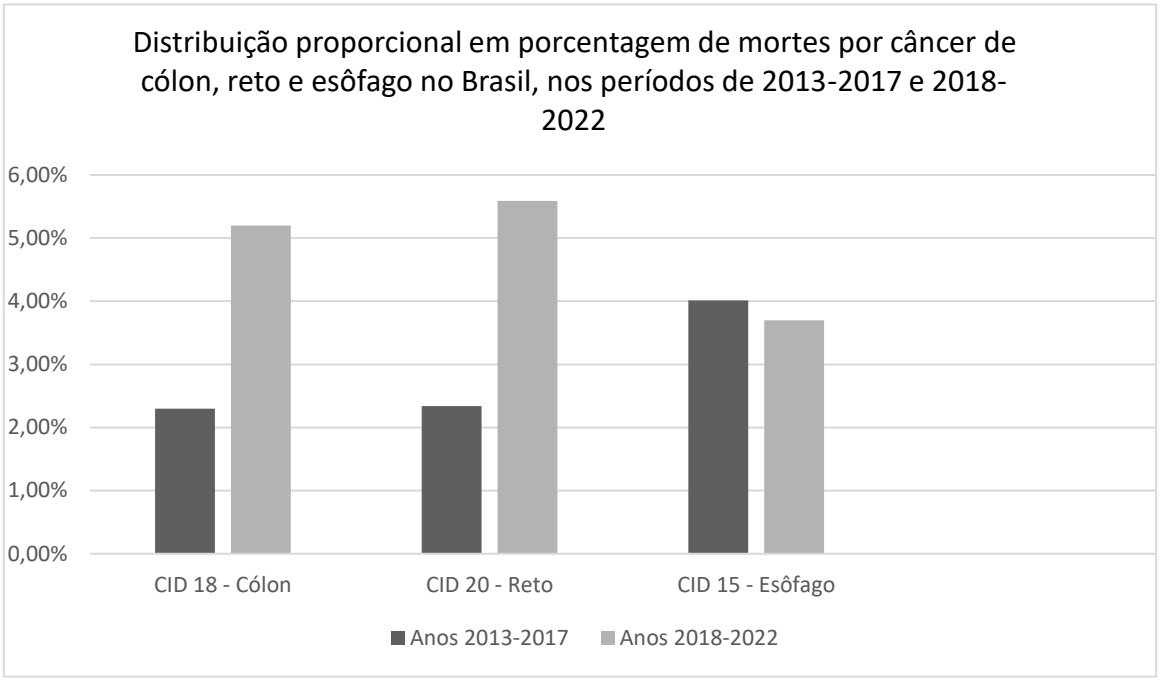

Fonte: MS/SVS/DASIS/CGIAE/Sistema de Informação sobre Mortalidade - SIM MP/Fundação Instituto Brasileiro de Geografia e Estatística - IBGE MS/INCA/Conprev/Divisão de Vigilância[3]

De acordo com a mesma fonte de informações[3], observa-se que a maior incidência de óbitos ocorre na faixa etária dos 70 anos, tanto em homens quanto em mulheres. No entanto, houve um aumento significativo no número de óbitos por câncer colorretal entre a população mais jovem, com idade em torno dos 40 anos. Correlacionando essas informações com a literatura existente[5], é possível concluir que o número de pessoas acometidas e falecendo por essa patologia está aumentando, e a condição está afetando indivíduos cada vez mais jovens. Assim expressado estes números, observamos que o paciente em questão apresenta 73 anos, coincidindo com tal coleta estatística. Apesar de não ter ido a óbito, a evolução rápida e comórbida com o qual o paciente apresentou o tumor metacrônico sugere mal prognóstico.

Quanto ao tipo histológico do câncer, observou-se que os adenomas apresentam um risco aumentado conforme o avanço da idade. Além disso, o sexo masculino e o aumento do Índice de Massa Corporal (IMC) são fatores de risco específicos para o surgimento dessas lesões. De acordo com estudos científicos, este paciente apresenta todos os três fatores de risco para câncer colorretal do tipo adenoma. Embora não tenham sido encontrados estudos que correlacionem o aumento da idade com a elevação do risco de neoplasia metacrônica, verificou-se que adenomas, tanto de baixo quanto de alto risco, não têm um impacto relevante sobre o surgimento dessas neoplasias. Conforme um estudo referenciado neste trabalho, não é necessário aumentar a frequência das colonoscopias para indivíduos com câncer colorretal do tipo adenoma[6].

A obesidade está fortemente associada a um aumento no risco de câncer colorretal. Isso ocorre por várias razões. Primeiro, o excesso de gordura no corpo pode causar inflamação crônica de baixo

grau, um estado que pode levar a alterações celulares propensas ao câncer. Além disso, a obesidade altera os níveis de hormônios no corpo, como estrogênio e insulina, que têm sido implicados no desenvolvimento de câncer, uma vez que estrogênios supostamente desenvolvem um fator protetor sobre a proliferação de células epiteliais intestinais. Além desses mecanismos biológicos, a obesidade frequentemente resulta em hábitos alimentares menos saudáveis e menor atividade física, ambos fatores que contribuem para o risco de câncer colorretal. Para aqueles que já foram diagnosticados com o câncer, a obesidade pode impactar negativamente o prognóstico e a sobrevivência, aumentando a taxa de mortalidade associada à doença[6,13,14]. Neste relato, a ausência de fatores de risco significativos aumenta mais ainda o impacto da obesidade no desenvolvimento e desfecho da doença, uma vez que foi o único fator apresentado pelo paciente, além do sexo masculino.

Quanto ao surgimento de metástases metacrônicas, os sítios mais comuns são hepáticos e pulmonares e sugerem prognóstico desfavorável. Lesões metacrônicas primárias costumam ocorrer no trato gastrointestinal, porém no próprio cólon e reto. Não foram encontrados estudos que sugerem o esôfago como um possível sítio. Neste caso, o estudo anatomopatológico foi indispensável para identificar o subtipo histológico e levantar a hipótese de metacronicidade de localização atípica[5,6,7,11].

O prognóstico do câncer de esôfago em si é ruim. A alta malignidade desta patologia sugere rápido progresso de forma a declinar significativamente a higidez do paciente. Possui alta relação com história familiar, o que não foi observado neste relato. Este câncer é a sexta maior causa de morte por câncer, deve-se considerar que este ranking implica no fato de câncer esofágico apresentar menos casos em números que o colorretal[8].

Para terapêutica do câncer colorretal, a ressecção do segmento intestinal acometido consiste na melhor opção. A presença da neoplasia em si é uma indicação sólida para tal procedimento, além da presença de lesões benignas e trauma. A morbimortaldiade da cirurgia está diretamente relacionada com o critério elegibilidade, se é eletiva ou em caráter emergencial. A experiência do cirurgião determina questões técnicas como uso de grampo ou costura a mão na anastomose intestinal, por exemplo. O protocolo “fast-track” autoriza a introdução de dieta oral no primeiro dia de pós-operatório com boa aceitação, como foi o caso do paciente relatado neste estudo[7]. Em casos metastáticos, a quimioterapia adjuvante se torna necessária frente a grande disseminação sanguínea de células cancerosas[9].

As colonoscopias subsequentes são necessárias para detectar casos de recidiva tumoral para cânceres colorretais sem grandes informações a respeito do impacto sobre lesões metacrônicas especificamente, como dito anteriormente[6]. Este paciente realizou tal acompanhamento, porém como sua lesão se apresentou em um sítio atípico, não houve impacto em detectar precocemente, uma vez que o diagnóstico do câncer de esôfago surgiu a partir de tomografia computadorizada de abdome e este evidenciou tumor avançado.

Quanto ao câncer esofágico, a quimioterapia precisa ser introduzida. É uma patologia multidisciplinar, cujo paciente observa sua qualidade de vida potencialmente reduzida. A imunoterapia apresenta uma boa alternativa para tal e associada a quimioterapia, frente a um tumor ressecável, os resultados podem ser promissores[10]. São eleitos para ressecção cirúrgica tumores não avançados, em estágios iniciais, tendo a gastrostomia uma indicação nestes casos. Para o paciente deste caso, a cirurgia não foi possível, uma vez que a neoplasia se mostrou infiltrada em estruturas adjacentes, avançadas no estadiamento. Frente a necessidade de manter suporte nutricional ambulatorialmente, a gastrostomia endoscópica percutânea foi realizada com sucesso e com boa indicação sólida para tal procedimento[12,14].

Para respaldar a decisão de realizar gastrostomia, foi estudado a *Palliative Performance Scale*[16] do paciente, cuja limitação imposta pela neoplasia esofágica e sua situação avançada, impediu o paciente de manter-se independente e retornar a suas funções habituais, totalizando 30 pontos na escala. Dessa forma, foi optado pela adjuvância, sem intervenção cirúrgica ou outros métodos invasivos que comprometesse os cuidados paliativos a qual o mesmo foi submetido. Apesar da gastrostomia possuir certo caráter invasivo, foi necessária para manter o suporte nutricional no fim de vida deste paciente e garantir menos sofrimento ao mesmo e maior facilidade para a família em realizar os cuidados necessários em casa.

Adenomas colorretais e adenocarcinomas esofágicos são tipos diferentes de tumores, não havendo na literatura nenhuma relação descrita entre ambos, como ocorreu neste caso relatado, mas há algumas conexões e fatores de risco compartilhados que podem relacioná-los indiretamente, como sexo masculino, tabagismo, consumo de álcool. Além disso, ambos tumores compartilham forte traço genético, tendo a história familiar como um fator de impacto significativo. Ambos, também, se relacionam quanto ao mecanismo de carcinogênese a respeito de disfunção celular[13,14,15].

CONFLITOS DE INTERESSE

Os autores afirmam não haver qualquer potencial conflito de interesse que possa comprometer a imparcialidade das informações apresentadas neste artigo científico.

REFERÊNCIAS

Ionescu VA, Gheorghe G, Bacalbasa N, Chiotoroiu AL, Diaconu C. Colorectal Cancer: From Risk Factors to Oncogenesis. *Medicina (Kaunas)*. 2023;59(9):1646. Published 2023 Sep 12. doi:10.3390/medicina59091646

Zhang Y, Karahalios A, Aung YK, Win AK, Boussioutas A, Jenkins MA. Risk factors for metachronous colorectal cancer and advanced neoplasia following primary colorectal cancer: a systematic review and meta-analysis. *BMC Gastroenterol*. 2023;23(1):421. Published 2023 Nov 30. doi:10.1186/s12876-023-03053-2

"Taxas de Mortalidade por Câncer, brutas e Ajustadas por Idade pelas Populações Mundial e Brasileira, por 100.000 Habitantes em 2022." *Atlas Online de Mortalidade*, Departamento de Informática do Sistema Único de Saúde (DATASUS), [2024], https://mortalidade.inca.gov.br/MortalidadeWeb/pages/Modelo03/consultar.xhtml#panelResultado. Acesso em 16 mar 2024.

Hao M, Wang K, Ding Y, Li H, Liu Y, Ding L. Which patients are prone to suffer liver metastasis? A review of risk factors of metachronous liver metastasis of colorectal cancer. *Eur J Med Res*. 2022;27(1):130. Published 2022 Jul 25. doi:10.1186/s40001-022-00759-z

van Gestel YR, de Hingh IH, van Herk-Sukel MP, et al. Patterns of metachronous metastases after curative treatment of colorectal cancer. *Cancer Epidemiol*. 2014;38(4):448-454. doi:10.1016/j.canep.2014.04.004

Enwerem N, Cho MY, Demb J, et al. Systematic Review of Prevalence, Risk Factors, and Risk for Metachronous Advanced Neoplasia in Patients With Young-Onset Colorectal Adenoma. *Clin Gastroenterol Hepatol*. 2021;19(4):680-689.e12. doi:10.1016/j.cgh.2020.04.092

“Overview of Colon Resection.” *UpToDate*, UpToDate, https://www.uptodate.com/contents/overview-of-colon-resection. Accessed 17 Aug. 2024.

Liu CQ, Ma YL, Qin Q, et al. Epidemiology of esophageal cancer in 2020 and projections to 2030 and 2040. *Thorac Cancer*. 2023;14(1):3-11. doi:10.1111/1759-7714.14745

Shin AE, Giancotti FG, Rustgi AK. Metastatic colorectal cancer: mechanisms and emerging therapeutics. *Trends Pharmacol Sci*. 2023;44(4):222-236. doi:10.1016/j.tips.2023.01.003

Ge F, Huo Z, Cai X, et al. Evaluation of Clinical and Safety Outcomes of Neoadjuvant Immunotherapy Combined With Chemotherapy for Patients With Resectable Esophageal Cancer: A Systematic Review and Meta-analysis. *JAMA Netw Open*. 2022;5(11):e2239778. Published 2022 Nov 1. doi:10.1001/jamanetworkopen.2022.39778

Nyström, Karin; Olsson, Louise. Uma revisão sistemática de estudos populacionais sobre metástases metacrônicas de câncer colorretal. World Journal of Surgery, 2024.

Fugazza A, Capogreco A, Cappello A, et al. Percutaneous endoscopic gastrostomy and jejunostomy: Indications and techniques. *World J Gastrointest Endosc*. 2022;14(5):250-266. doi:10.4253/wjge.v14.i5.250

Short, Matthew W., Kristina G. Burgers, and Vincent T. Fry. "Esophageal cancer." American family physician 95.1 (2017): 22-28.

Wang, Huaqing et al. “The comparison of risk factors for colorectal neoplasms at different anatomical sites.” International journal of colorectal disease vol. 38,1 26. 31 Jan. 2023, doi:10.1007/s00384-022-04296-3

Meyerhardt, Jeffrey A., and Edward L. Giovannucci. "Obesity and Cancer Risk: Evidence, Mechanisms, and Recommendations." *American Journal of Clinical Nutrition*, vol. 97, no. 6, 2013, pp. 1336-1343. American Society for Nutrition, doi:10.3945/ajcn.112.048492.

Anderson, Michael C., et al. "The Palliative Performance Scale (PPS): A New Tool for the Assessment of Patients with Advanced Cancer." *Palliative Medicine*, vol. 10, no. 4, 1996, pp. 245-253.