LUMEN ET VIRTUS
ISSN: 2177-2789

ACHADO INCIDENTAL DE PROLIFERAÇÃO HEPATOCÍTICA DE COMPORTAMENTO BIOLÓGICO INCERTO

https://doi.org/10.56238/levv15n42-071

Data de submissão: 26/10/2024 **Data de publicação:** 26/11/2024

Helen Brambila Jorge Pareja
Orientadora e Dra.
Cirurgiã oncológica do ap. Digestivo
Universidade do Oeste Paulista
E-mail: Brambila_hj@hotmail.com

Elisangela Maria Nicolete Rampazzio
Acadêmica de Medicina
Universidade do Oeste Paulista
E-mail: Lis.nicolete@gmail.com

Isadora Ortiz de Carvalho
Acadêmica de Medicina
Universidade do Oeste Paulista
E-mail: isa.decarvalho@hotmail.com

Luiza Queiroz Pettinate
Médica
Universidade do Oeste Paulista
E-mail: luizapettinate@gmail.com

Armando Carromeu Dias Pioch
Médico
Universidade do Oeste Paulista
E-mail: armando.pioch@gmail.com

Pedro Linares de Oliveira Martins
Acadêmico de Medicina
Universidade do Oeste Paulista
E-mail: pedrinholinares@hotmail.com

Thaís Bargas Vioto
Acadêmica de Medicina
Universidade do Oeste Paulista
E-mail: thaisbvioto@hotmail.com

Douglas José Fernandes
Acadêmico de Medicina
Universidade do Oeste Paulista
E-mail: douglasjosefernandes@hotmail.com

Ana Paula Fleury de Carvalho
Acadêmica de Medicina
Universidade do Oeste Paulista
E-mail: anafc2@gmail.com

Guilherme Guardachoni de Padua Calixto
Acadêmico de Medicina
Universidade do Oeste Paulista
LATTES: http://lattes.cnpq.br/9421089846200449

RESUMO
Desde 1995, pesquisas sobre tumores hepáticos foram impulsionadas por grupos como o International Working Party (IWP) e o International Consensus Group for Hepatocellular Neoplasia (ICHN). Esses grupos classificaram os nódulos hepáticos em lesões regenerativas, como a hiperplasia nodular focal, e lesões displásicas ou neoplásicas, como adenomas e carcinomas hepatocelulares. Os adenomas hepatocelulares ocorrem mais em mulheres jovens, muitas vezes ligadas ao uso de contraceptivos orais combinados, enquanto hemangiomas hepáticos e hiperplasias nodulares focais geralmente permanecem benignos, mas podem requerer acompanhamento se aumentarem em tamanho. O diagnóstico de tumores hepáticos é feito principalmente por exames de imagem, e a biópsia é usada para avaliar o tipo histológico. O tratamento varia de conservador a cirúrgico, dependendo do tamanho, sintomas e potencial maligno. Em achados incidentais assintomáticos, o manejo costuma ser conservador. No entanto, tumores grandes, sintomáticos ou com transformação maligna exigem intervenção cirúrgica, podendo incluir ressecção ou quimioterapia em casos avançados. Pouco é dito na literatura a respeito de comportamentos histopatológicos incertos, fato este que esta pesquisa busca elucidar e auxiliar a comunidade científica.

Palavras-chave: Tumor Hepático. Cirurgia. Achado Incidental.

1 INTRODUÇÃO

Desde 1995, grupos de pesquisas sugerem algumas classificações quanto ao estudo de tumores hepáticos. The International Working Party (IWP) e o International Consensus Group for Hepatocellular Neoplasia (ICHN) são colaborações que visaram classificar o manejo de neoplasias hepatocelulares, especialmente àquelas relacionadas aos carcinomas, e elaborar diretrizes que auxiliassem os profissionais a tratarem seus pacientes diagnosticados com estas patologias. De acordo com o IWP e o ICHN, os nódulos hepatocelulares são divididos em lesões regenerativas e lesões displásicas/neoplásicas. O primeiro se refere a hiperplasia nodular focal e o segundo, aos adenomas hepatocelulares, nódulos displásicos e carcinomas hepatocelulares.

O manejo de tais tumores é incerto quanto ao tratamento conservador e cirúrgico[1]. Para o colégio Brasileiro de Cirurgia Hepato Pancreato biliar[2], estudos recentes publicados na revista brasileira de cirurgia digestiva, evidenciaram os riscos de abordar cirurgicamente o fígado, correlacionando técnicas e sobrepondo-as às vantagens de tal abordagem.

Os adenomas de células hepáticas são mais prevalentes no sexo feminino e está relacionado ao uso de contraceptivos orais combinados, especialmente ao estrogênio, com uma taxa de diagnósticos de 1 para cada 100.000 habitantes, predominantemente na faixa etária inferior aos 40 anos, com risco de 3% em complicações malignas; o hemangioma hepático, outra lesão benigna, é formado por cavidades sanguíneas, com tendência a permanecer estáveis ao longos do anos, com potencial maligno baixíssimo, exceto quando seu tamanho ultrapassa 10 cm, caso este que necessita de acompanhamento regular e até intervenção cirúrgica; a hiperplasia nodular focal é um acometimento benigno bem comum, também ocorrendo em mulheres em idade reprodutiva, acredita-se que surja a partir de uma resposta hiperplásica com crescimento desorganizado de hepatócitos e ductos biliares. Outras situações benignas envolvem a doença de Caroli, adenomatoses, angiomiolipoma, pseudotumores inflamatórios e nódulos regenerativos[1,3,4].

Das transformações malignas dignas de nota, os carcinomas hepáticos são os mais comuns, os quais surgem de fígados cirróticos, cujo seu processo de arterialização permite a identificação através de tomografias computadorizadas e/ou ressonâncias nucleares magnéticas[1]. Outras transformações malignas podem ser associadas à disfunção genética responsáveis pelo surgimento de síndromes familiares ou a metastatização de tumores primários de outras localidades.

O uso de exames de imagem para diagnóstico de outras patologias tornou mais comum os achados incidentais de tumores hepáticos, cada um apresentando sua característica próprias. Ou seja, pode-se concluir que o principal método diagnóstico tanto de tumores benignos quanto malignos são os exames de imagem, com a biópsia e exame anatomopatológico utilizado para entender o comportamento histológico de cada um. Nos Estados Unidos, a incidência de diagnósticos incidentais de tumores benignos superou aos diagnósticos de transformações malignas[3]. Para estes tumores, a

cirurgia pode envolver ressecção ou enucleação, porém tem-se como manejo padrão o tratamento conservador, no caso tais terapêuticas dependem do tamanho do tumor e se as lesões são sintomáticas[4]. A transformação maligna ou surgimento de metástases é uma clara indicação sólida para desfecho cirúrgico, seja ou não associado a quimioterapia neoadjuvante[2].

Para avaliar melhor a questão do manejo de tumores benignos e malignos deve-se avaliar cada tumor quanto ao comportamento histológico individual. Outra indicação para ressecção tem sido uma coagulopatia consumptiva ou síndrome de Kasabach-Merritt. Porém, hoje na prática, a sintomatologia tem sido o principal fator desencadeante de desfecho cirúrgico[4]. Não é claro na literatura quanto ao manejo de achados incidentais assintomáticos, fato este que esta pesquisa visa auxiliar elucidar relatando o caso de um paciente com achado histopatológico de comportamento incerto.

2 METODOLOGIA

Estudo do tipo Relato de caso, cujas informações foram coletadas por meio de revisão de prontuário médico. Em paralelo, para sustentar as ideias discutidas neste artigo, foi feita uma revisão de literatura em bases de dados científicas como PubMed. A produção deste artigo científico seguiu as normativas propostas pelo Conselho Nacional de Pesquisa (CONEP).

3 RELATO DE CASO

Paciente sexo feminino, 59 anos, em acompanhamento ambulatorial devido a síndrome do intestino irritável e história familiar de câncer colorretal. Inicia quadro de dor em fossa ilíaca esquerda associada a náuseas e hiporexia com piora ao estresse. Em uso de longo prazo de mesacol[@]. Refere que nos últimos 6 meses evoluiu com piora de constipação intestinal. Ao exame físico encontrava-se com abdome distendido, ruídos hidroaéreos aumentados.

Submetida a ultrassonografia de abdome que evidenciou múltiplos cálculos em vesícula biliar e cálculos renais bilaterais. A endoscopia digestiva alta relatou achados de hérnia de deslizamento medindo 2 cm, esofagite grau I, gastrite leve e lesão subepitelial. Colonoscopia sem alterações. Paciente foi submetida a colecistectomia videolaparoscópica eletiva, este por sua vez foi responsável pelo achado incidental de massa hepática (figura 1) com retirada de material intraoperatório para biópsia. Paciente recebeu dieta um dia após a cirurgia e alta hospitalar.

Figura 1 – Massa tumoral em lobo hepático visualizado através de videolaparoscopia.

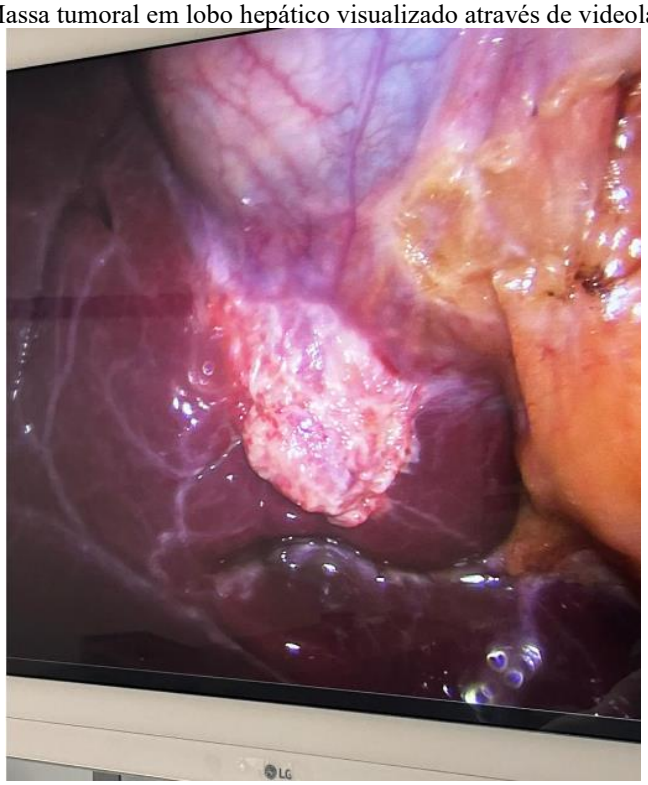

Fonte: os autores

O estudo anatomopatológico recebeu cortes histológicos corados pela Hematoxilina-Eosina demonstrando amostra constituída predominante de tecido fibroso hipocelular hialinizado que, em parte, representa cápsula hepática espessada. Esse tecido fibroso envolve/ engloba algumas porções irregulares de tecido hepático composto de lençóis celulares (sem arquitetura lobular perceptível) constituídos de hepatócitos atípicos com núcleos hipercromáticos focalmente pleomorfos e apresentando aumento da relação nucleocitoplasmática. A conclusão foi proliferação hepatocítica de comportamento biológico incerto. Não havia critérios suficientes para diagnóstico de carcinoma hepatocelular ou outro tipo de neoplasia hepatocítica. A equipe busca na literatura evidências do manejo adequado para tal comportamento histopatológico.

4 DISCUSSÃO

Tumores hepatocelulares apresentam características de imagem típicas. Atualmente, o diagnóstico mais comum surge a partir de Hiperplasias nodulares focais (HNF), predominantemente em mulheres. Apesar de ser um tumor benigno, toda preocupação finda a respeito da possível transformação maligna que pode vir destes achados. Tanto a HNF quanto os adenomas (segundo mais comum) podem se apresentar com alguns desafios diagnósticos e características atípicas, representando certa dificuldade em exames radiológicos[1,3]. Porém o que fazer quando os tumores são encontrados incidentalmente sem dar vestígio em exames de imagem?

As hiperplasias benignas são predominantes em mulheres e os diagnósticos de câncer de fígado foram mais numerosos em homens no Brasil. Em 2023, segundo o Instituto Nacional do Câncer

(INCA), foram totalizados 6.390 diagnósticos de sítio primário em fígado somente neste gênero[8,10]. A preocupação a respeito desta neoplasia é genuína, pois o carcinoma hepatocelular representa a quinta principal causa de morte por câncer no mundo[7].

Tendo em vista a preocupação de transformação maligna, vale ressaltar que a neoplasia de fígado mais comum (carcinoma hepatocelular - CHC) surge predominantemente a partir de um fígado cirrótico[7]. Aqui relatamos uma paciente sem fatores de risco para tal acometimento e com fígado e vias hepáticas previamente hígidos. O carcinoma hepatocelular está associado a fatores de risco específicos para tal, principalmente quanto a epidemiologia de etilismo crônico e contágio pelo vírus da hepatite C. Este fato consiste na principal justificativa para predominância da afecção em homens diagnosticados com este tumor maligno, além da associação com fatores genéticos[9].

O tratamento de tumores hepáticos benignos é conservador e este fato é atribuído a uma alta taxa de mortalidade relacionada a intervenção cirúrgica a respeito da década de 70 e 80. Atualmente, com a inovação das técnicas cirúrgica, a abordagem se tornou mais simples e menos intervencionista, permitindo uma diminuição nas taxas de complicações pós-operatórias. Não foram encontrados dados na literatura a respeito do diagnóstico incidental de tumor hepático, porém a biópsia foi possível neste caso relatado. Caso o estudo anatomopatológico desta paciente se mostrasse com ausência de sinais de transformação maligna, a paciente poderia usufruir de acompanhamento ambulatorial sem novas intervenções[4]. Tal raciocínio contrapõe-se a literatura de R. Ott e W. Hohenberger (1998)[5] que afirma que a intervenção de tumores hepático benignos pode evitar incômodos a longo prazo, porém estes autores também recomendam que a cirurgia de remoção seja indicada para paciente sintomáticos ou com tumores muito grandes. Este afirma que a transformação maligna de HNF é muito rara e seu acompanhamento apenas ambulatorial pode ser usufruído sem ressalvas.

Deve-se ressaltar a dimensão cirúrgica de uma intervenção hepática. Um estudo de J. Pertschy et al (1994)[6] afirma que a laparotomia é necessária para ressecção de tumores hepáticos em quase todas as vezes, ainda que seja realizado ressecções atípicas ou segmentares do fígado. Como já dito anteriormente, a sintomatologia é relevante para decisão cirúrgica e quase sempre a queixa dos pacientes vem acompanhado de dor abdominal[2]. A paciente aqui relatada apresentou-se queixosa deste sintoma, tendo este sido associado a presença calculosa em via biliar. Vale ressaltar que os exames de imagem descartaram colecistite associada, portanto pode ser associado a um sintoma tumoral, desconsiderando diagnósticos diferenciais relacionados a comorbidade da paciente.

A decisão terapêutica cabe inteiramente a equipe multidisciplinar a qual compreende o indivíduo submetido ao diagnóstico como um todo, exercendo a medicina centrada na pessoa. Caso o discernimento multidisciplinar opte por evitar a intervenção cirúrgica, alguns recursos podem ser desfrutados a fim de realizar o acompanhamento ambulatorial desta paciente. Os *scores* MELD e a classificação Child-Pugh auxiliar na compreensão da função hepática. Expandindo recursos à área

laboratorial, exames como a Alfafetoproteína são utilizados no acompanhamento de carcinomas hepatocelulares e sua concentração sérica está aumentada em 60-70% dos casos, porém esta acurácia tem sido bastante questionada nos últimos estudos. Em um estudo realizado em uma população brasileira, demonstrou-se que a concentração sérica de Alfafetoproteína estava elevada em apenas 36% dos pacientes portadores de CHC, tendo seu uso como ferramenta diagnóstica pouco eficaz[9].

Uma vez raciocinando as vantagens e desvantagens de uma abordagem cirúrgica abrangente, devemos considerar o comportamento biológico incerto da amostra retirada em biópsia. A paciente se encontra fora do perfil epidemiológico de transformações benignas e possivelmente sintomática. Sendo assim, a melhor opção terapêutica a ser optada pela equipe talvez seja a ressecção do segmento acometido.

CONFLITOS DE INTERESSE

Os autores afirmam não haver qualquer potencial conflito de interesse que possa comprometer a imparcialidade das informações apresentadas neste artigo científico.

REFERÊNCIAS

Grazzini, Giulia et al. “Hepatic tumors: pitfall in diagnostic imaging.” Acta bio-medica : Atenei Parmensis vol. 91,8-S 9-17. 13 Jul. 2020, doi:10.23750/abm.v91i8-S.9969

CHEDID, Marcio Fernandes et al. PARTIAL HEPATECTOMY USING LINEAR CUTTER STAPLER: ARE THERE ADVANTAGES?. ABCD. Arquivos Brasileiros de Cirurgia Digestiva (São Paulo) [online]. 2023, v. 36 [Accessed 29 October 2024], e1775. Available from: <https://doi.org/10.1590/0102-672020230057e1775>. Epub 08 Dec 2023. ISSN 2317-6326. https://doi.org/10.1590/0102-672020230057e1775.

Bellini, Maria Irene et al. “Benign Hepatic Tumors and Liver Transplantation: A Literature Review.” Experimental and clinical transplantation : official journal of the Middle East Society for Organ Transplantation vol. 20,3 (2022): 231-236. doi:10.6002/ect.2021.0447

Buell, Joseph F et al. “Management of benign hepatic tumors.” The Surgical clinics of North America vol. 90,4 (2010): 719-35. doi:10.1016/j.suc.2010.04.006

Ott, R, and W Hohenberger. “FNH und Leberzelladenom: Operation oder Beobachtung?” [Focal nodular hyperplasia and liver cell adenoma: operation or observation?]. Zentralblatt fur Chirurgie vol. 123,2 (1998): 145-53.

Pertschy, J et al. “Diagnostik und chirurgische Therapie benigner Lebertumoren” [Diagnosis and surgical therapy of benign liver tumors]. Zentralblatt fur Chirurgie vol. 119,7 (1994): 495-500.

Neeff, H et al. “Leberresektion beim Hepatozellulären Karzinom - Eigene Ergebnisse und Literaturübersicht” [Hepatic resection for hepatocellular carcinoma--results and analysis of the current literature]. Zentralblatt fur Chirurgie vol. 134,2 (2009): 127-35. doi:10.1055/s-0028-1098881

Estimativa 2023 : incidência de câncer no Brasil / Instituto Nacional de Câncer. – Rio de Janeiro : INCA, 2022. 160 p. : il. Color.

Magalhães, Cristiane Rocha, et al. "Perfil Clínico e Epidemiológico do Carcinoma Hepatocelular no Brasil." *REVISTA FOCO* 16.3 (2023): e1388-e1388.

INCA. Instituto Nacional de Câncer. Coordenação de Prevenção e Vigilância. Atlas de mortalidade por câncer. Rio de Janeiro: INCA, 2012. 395p. Disponível em: <http://mortalidade.inca.gov.br/Mortalidade/>