LUMEN ET VIRTUS
ISSN: 2177-2789

ORTODONTIA INTERCEPTATIVA: DISPOSITIVOS E MOMENTO IDEAL DE INTERVENÇÃO NAS MÁS OCLUSÕES EM DESENVOLVIMENTO

INTERCEPTIVE ORTHODONTICS: DEVICES AND IDEAL TIME FOR INTERVENTION IN DEVELOPING MALOCCLUSIONS

ORTODONCIA INTERCEPTATIVA: DISPOSITIVOS Y MOMENTO IDEAL DE INTERVENCIÓN EN LAS MALOCLUSIONES EN DESARROLLO

https://doi.org/10.56238/levv17n63-035

Data de submissão: 30/06/2026 **Data de publicação:** 14/08/2026

Patrícia Ferreira Marques
Especialista em Ortodontia
E-mail: patricia_marques@outlook.com.br
Lattes: https://lattes.cnpq.br/3194607624276560

RESUMO

A ortodontia interceptativa consiste no conjunto de intervenções realizadas durante o desenvolvimento da dentição, sobretudo na fase de dentição mista, com o propósito de corrigir más oclusões em formação, interromper hábitos deletérios e aproveitar o potencial de crescimento para redirecionar o desenvolvimento craniofacial. Este artigo revisa os principais dispositivos empregados nessa abordagem e discute, à luz da evidência disponível, o momento mais eficaz de intervir. Adotou-se revisão integrativa da literatura, de natureza qualitativa, reunindo revisões sistemáticas de alto rigor metodológico e referencial consolidado da especialidade. Os resultados descrevem os dispositivos conforme o problema que se destinam a interceptar: a grade palatina para hábitos de sucção, o expansor palatino e o aparelho quad-hélix para as deficiências transversais e mordidas cruzadas, o aparelho extrabucal e os funcionais para a Classe II e a máscara facial para a Classe III. Demonstra-se que a evidência apoia a intervenção precoce em indicações específicas, como a correção da mordida cruzada e a cessação de hábitos, mas relativiza a antecipação indiscriminada: no caso da Classe II, o tratamento precoce em duas fases não produz melhor resultado dentário final do que o tratamento em fase única na adolescência, embora reduza o risco de trauma dos incisivos. Verifica-se que a máscara facial na Classe III oferece benefício de curto prazo, com incerteza quanto ao longo prazo. Conclui-se que o momento ideal de intervir não é universalmente precoce, mas específico de cada condição, devendo a decisão apoiar-se na indicação e na evidência.

Palavras-chave: Ortodontia Interceptativa. Dentição Mista. Más Oclusões.

ABSTRACT

Interceptive orthodontics consists of the set of interventions carried out during the development of the dentition, especially in the mixed dentition phase, with the purpose of correcting developing malocclusions, interrupting deleterious habits and taking advantage of growth potential to redirect craniofacial development. This article reviews the main devices used in this approach and discusses, in light of available evidence, the most effective time to intervene. An integrative literature review of a qualitative nature was adopted, gathering high-quality systematic reviews and consolidated references of the specialty. The results describe the devices according to the problem they are intended

to intercept: the palatal crib for sucking habits, the palatal expander and the quad-helix appliance for transverse deficiencies and crossbites, the extraoral appliance and functional appliances for Class II, and the facemask for Class III. It is demonstrated that the evidence supports early intervention in specific indications, such as crossbite correction and habit cessation, but relativizes indiscriminate anticipation: in the case of Class II, early two-phase treatment does not produce a better final dental result than single-phase treatment in adolescence, although it reduces the risk of incisor trauma. The facemask in Class III offers short-term benefit, with uncertainty regarding the long term. It is concluded that the ideal time to intervene is not universally early, but specific to each condition, and the decision should be based on indication and evidence.

Keywords: Interceptive Orthodontics. Mixed Dentition. Malocclusions.

RESUMEN

La ortodoncia interceptiva consiste en el conjunto de intervenciones realizadas durante el desarrollo de la dentición, sobre todo en la fase de dentición mixta, con el propósito de corregir maloclusiones en formación, interrumpir hábitos deletéreos y aprovechar el potencial de crecimiento para redirigir el desarrollo craneofacial. Este artículo revisa los principales dispositivos empleados en este enfoque y discute, a la luz de la evidencia disponible, el momento más eficaz para intervenir. Se adoptó revisión integradora de la literatura, de naturaleza cualitativa, reuniendo revisiones sistemáticas de alto rigor metodológico y referencial consolidado de la especialidad. Los resultados describen los dispositivos conforme al problema que se destinan a interceptar: la rejilla palatina para hábitos de succión, el expansor palatino y el aparato quad-hélix para las deficiencias transversales y mordidas cruzadas, el aparato extraoral y los funcionales para la Clase II y la máscara facial para la Clase III. Se demuestra que la evidencia apoya la intervención precoz en indicaciones específicas, como la corrección de la mordida cruzada y la cesación de hábitos, pero relativiza la anticipación indiscriminada: en el caso de la Clase II, el tratamiento precoz en dos fases no produce mejor resultado dentario final que el tratamiento en fase única en la adolescencia, aunque reduce el riesgo de trauma de los incisivos. Se verifica que la máscara facial en la Clase III ofrece beneficio a corto plazo, con incertidumbre en cuanto al largo plazo. Se concluye que el momento ideal para intervenir no es universalmente precoz, sino específico de cada condición, debiendo la decisión apoyarse en la indicación y en la evidencia.

Palabras clave: Ortodoncia Interceptiva. Dentición Mixta. Maloclusiones.

1 INTRODUÇÃO

A maioria das más oclusões não surge de forma súbita: desenvolve-se ao longo do crescimento, à medida que os dentes irrompem e os ossos da face se modelam. Essa característica abre uma possibilidade terapêutica singular. Se a má oclusão se forma durante o desenvolvimento, então intervir durante esse desenvolvimento pode, ao menos em tese, corrigir o problema em sua origem ou reduzir sua gravidade antes que se estabeleça. É desse princípio que nasce a ortodontia interceptativa.

A ortodontia interceptativa distingue-se do tratamento ortodôntico convencional por seu momento e por seu propósito. Realizada tipicamente na fase de dentição mista, quando coexistem dentes decíduos e permanentes, ela busca não apenas mover dentes, mas aproveitar o potencial de crescimento para redirecionar o desenvolvimento dos arcos e dos ossos. Seu campo de ação inclui a correção de hábitos deletérios, como a sucção digital e a respiração bucal, e a interceptação de más oclusões esqueléticas em formação.

A literatura da especialidade estabelece que as intervenções interceptativas visam corrigir más oclusões na dentição decídua ou mista, evitando que se perpetuem na dentição permanente e permitindo o redirecionamento do crescimento facial (PROFFIT *et al.*, 2019). Essa promessa, contudo, precisa ser confrontada com a evidência: nem toda intervenção precoce produz o benefício que sua lógica sugere, e distinguir o que funciona do que apenas parece razoável é tarefa central da prática baseada em evidência.

A questão do momento ideal de intervir é, precisamente, o ponto em que a intuição e a evidência por vezes divergem. A intuição sugere que, quanto mais cedo se corrige, melhor. A evidência, como se verá, é mais matizada: para algumas condições, a intervenção precoce traz benefícios claros; para outras, antecipar o tratamento não melhora o resultado final e apenas prolonga o período sob aparelho. Compreender essa distinção é essencial para indicar corretamente cada dispositivo no momento adequado.

A relevância do tema tem dimensão de saúde pública. As más oclusões estão entre as condições de maior prevalência na população infantil, e sua não correção pode repercutir sobre a função mastigatória, a fala, a respiração, a saúde periodontal e, não menos importante, sobre a autoestima da criança. Ao mesmo tempo, o tratamento ortodôntico é recurso de acesso desigual, o que confere à indicação criteriosa — evitar tanto o subtratamento quanto o tratamento desnecessário ou prematuro — importância que excede o interesse individual e alcança a alocação racional de recursos assistenciais.

Convém delimitar o escopo deste trabalho. A análise concentra-se na ortodontia interceptativa propriamente dita, isto é, nas intervenções realizadas durante o desenvolvimento da dentição para corrigir ou atenuar más oclusões em formação. Não se pretende abordar o tratamento ortodôntico corretivo completo da dentição permanente, a ortodontia cirúrgica do adulto ou os detalhes técnicos da

confecção de cada aparelho, tratados apenas na medida em que dialogam com a decisão sobre o momento e o dispositivo de intervenção.

O objetivo geral deste trabalho é revisar os principais dispositivos empregados na ortodontia interceptativa e discutir, à luz da evidência, o momento mais eficaz de intervir. Especificamente, pretende-se: situar a dentição mista como janela de intervenção; descrever os dispositivos conforme o problema que se destinam a interceptar; examinar a correção precoce de hábitos deletérios; e analisar criticamente a evidência sobre o momento ideal de intervenção nas más oclusões esqueléticas.

2 FUNDAMENTAÇÃO TEÓRICA

2.1 A DENTIÇÃO MISTA COMO JANELA DE INTERVENÇÃO

O fundamento da ortodontia interceptativa reside no aproveitamento do crescimento: durante a fase de dentição mista, o complexo craniofacial ainda está em desenvolvimento, o que permite intervenções que redirecionam esse crescimento, e não apenas movimentam dentes já posicionados (PROFFIT *et al.*, 2019). Essa janela temporal é o que distingue a ortodontia interceptativa do tratamento realizado após o término do crescimento, quando restam apenas as possibilidades de movimentação dentária ou de correção cirúrgica.

Figura 1. A dentição mista como janela da ortodontia interceptativa

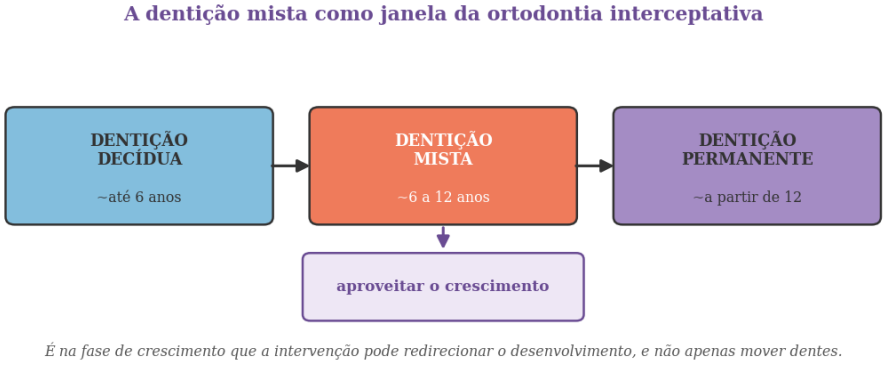

Fonte: elaboração própria com base em Proffit *et al.* (2019).

A lógica do aproveitamento do crescimento aplica-se de modo distinto a diferentes tipos de problema. Nas deficiências transversais, como a mordida cruzada posterior, a intervenção durante o crescimento permite a expansão do arco enquanto a sutura palatina ainda responde a estímulos ortopédicos. Nas discrepâncias sagitais, como as Classes II e III, a intervenção busca modular o crescimento relativo dos maxilares. Nos hábitos deletérios, busca-se interromper a força anômala antes que ela produza deformação permanente.

É importante, porém, evitar uma leitura simplista dessa lógica. Aproveitar o crescimento é uma possibilidade, não uma garantia. O crescimento é variável entre indivíduos, nem sempre responde como esperado à intervenção, e continua após o tratamento, podendo modificar seus resultados. Por

essa razão, a promessa de redirecionar o crescimento precisa ser avaliada não pela plausibilidade teórica, mas pela demonstração empírica de que a intervenção precoce efetivamente produz melhor resultado do que a tardia.

Uma distinção conceitual auxilia a organizar o campo. Costuma-se separar a ortodontia em preventiva, interceptativa e corretiva. A preventiva atua antes que a má oclusão surja, eliminando fatores de risco — como a manutenção de espaço após a perda precoce de um dente decíduo. A interceptativa atua quando a má oclusão já começou a se instalar, buscando interromper sua progressão. A corretiva atua sobre a má oclusão já estabelecida. Essas fronteiras não são rígidas, e uma mesma intervenção pode ter caráter simultaneamente preventivo e interceptativo, mas a distinção ajuda a situar o momento de cada ação no curso do desenvolvimento.

2.2 OS DISPOSITIVOS E OS PROBLEMAS QUE INTERCEPTAM

O arsenal da ortodontia interceptativa organiza-se de modo funcional: cada dispositivo destina-se a interceptar um tipo específico de problema. Compreender essa correspondência é a base para a indicação correta.

Figura 2. Correspondência entre dispositivos e problemas a interceptar

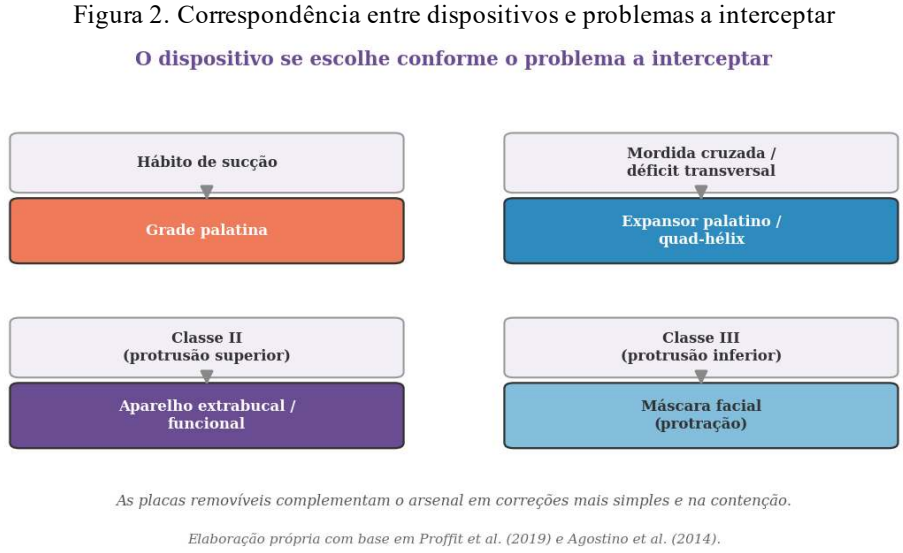

Fonte: elaboração própria com base em Proffit *et al.* (2019) e Agostino *et al.* (2014).

Para as deficiências transversais e as mordidas cruzadas posteriores, a evidência indica que, na fase de dentição mista precoce, o aparelho quad-hélix pode ser mais eficaz do que as placas removíveis de expansão na correção da mordida cruzada e na expansão da largura intermolar (AGOSTINO *et al.*, 2014). O expansor palatino, por sua vez, atua sobre a sutura palatina mediana, promovendo a expansão do arco maxilar, e a própria expansão em fase precoce pode ter o benefício adicional de reduzir o apinhamento da dentição permanente.

Para a Classe II, caracterizada pela protrusão dos dentes anteriores superiores, empregam-se o aparelho extrabucal, que aplica força a partir de ancoragem externa, e os aparelhos funcionais, que modificam a postura mandibular; para a Classe III, caracterizada pela protrusão inferior, a máscara facial promove a protração da maxila (PROFFIT *et al.*, 2019). A grade palatina, por fim, destina-se à interrupção dos hábitos de sucção, funcionando como barreira física que dificulta o posicionamento do dedo. As placas removíveis complementam o arsenal em correções mais simples e na fase de contenção.

3 METODOLOGIA

Adotou-se a revisão integrativa da literatura como percurso metodológico, método adequado à reunião e à síntese de evidências de naturezas distintas sobre um mesmo objeto, permitindo compor panorama abrangente para subsidiar a discussão clínica (SOUZA; SILVA; CARVALHO, 2010). A escolha se justifica pela necessidade de articular revisões sistemáticas específicas de cada intervenção com o referencial consolidado da especialidade.

Formulou-se como questão norteadora: quais os principais dispositivos da ortodontia interceptativa, para quais problemas se indicam, e qual o momento mais eficaz de intervir segundo a evidência disponível? A partir dessa pergunta, organizou-se a seleção das fontes em duas categorias.

A primeira reúne revisões sistemáticas de alto rigor metodológico que avaliaram intervenções específicas — a correção da mordida cruzada posterior, a cessação de hábitos de sucção, o tratamento da Classe II e o tratamento da Classe III. A segunda compreende o referencial consolidado da especialidade, que fornece a base conceitual e a descrição dos dispositivos. O percurso metodológico apoia-se ainda em fonte específica sobre a revisão integrativa.

A análise organizou os achados em quatro eixos, apresentados na seção seguinte: os dispositivos e suas indicações; a correção precoce de hábitos deletérios; a evidência sobre o momento ideal nas más oclusões esqueléticas; e a síntese crítica da força da evidência. A interpretação foi conduzida de forma qualitativa, com atenção particular à distinção entre benefício demonstrado e benefício presumido. Por tratar-se de estudo de revisão a partir de fontes publicadas, não houve necessidade de apreciação por comitê de ética em pesquisa. As figuras são esquemas conceituais de elaboração própria, não reproduzindo imagens clínicas de pacientes.

4 RESULTADOS

4.1 A CORREÇÃO PRECOCE DOS HÁBITOS DELETÉRIOS

O primeiro conjunto de achados refere-se aos hábitos deletérios, campo em que a ortodontia interceptativa tem papel bem estabelecido. A sucção digital prolongada e a respiração bucal, quando persistem durante o desenvolvimento da dentição, podem contribuir para a formação de más oclusões.

Figura 3. Do hábito deletério à má oclusão em desenvolvimento

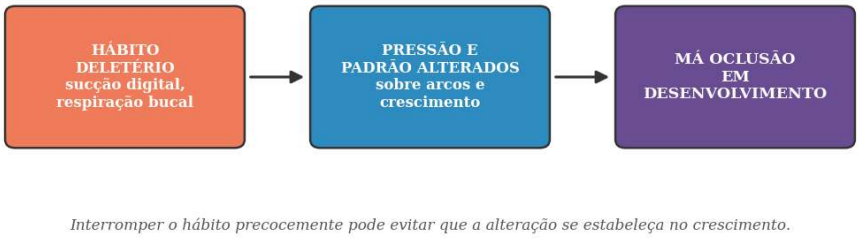

Fonte: elaboração própria com base em Borrie *et al.* (2015) e Proffit *et al.* (2019).

A revisão sistemática sobre a cessação dos hábitos de sucção não nutritiva reconhece que, se o hábito persiste enquanto a dentição permanente se estabelece, ele pode contribuir para o desenvolvimento de uma má oclusão, o que justifica a intervenção para sua interrupção (BORRIE *et al.*, 2015). A lógica interceptativa é aqui particularmente clara: removida a causa — a força anômala do hábito — antes que a deformação se consolide, o próprio crescimento tende a favorecer a correção.

A mesma revisão indica que as intervenções para a cessação do hábito incluem abordagens psicológicas, o uso de aparelho ortodôntico — como a grade palatina — e a aplicação de substância amarga ao dedo, recursos que, isolados ou combinados, podem auxiliar na interrupção (BORRIE *et al.*, 2015). A grade palatina destaca-se por atuar como barreira física, dificultando o posicionamento do dedo e, assim, favorecendo a extinção do hábito. A escolha entre as abordagens considera a idade da criança, a motivação e a colaboração da família.

A respiração bucal merece consideração à parte, por sua natureza frequentemente multifatorial. Quando decorre de obstrução das vias aéreas superiores, sua abordagem exige atenção à causa respiratória, muitas vezes em articulação com a otorrinolaringologia, antes ou em paralelo à intervenção ortodôntica. Trata-se de exemplo de que a ortodontia interceptativa, embora atue sobre a dentição, não pode ignorar os determinantes sistêmicos que sustentam certos hábitos e padrões.

Um ponto de método merece destaque na abordagem dos hábitos. A eficácia da intervenção depende fortemente da participação da criança e da família, o que distingue esse campo das intervenções puramente mecânicas. Um dispositivo como a grade palatina atua como auxílio físico, mas seu sucesso relaciona-se também à motivação para abandonar o hábito. Por isso, as abordagens que combinam o dispositivo com orientação e apoio tendem a ser mais bem-sucedidas do que a imposição isolada de uma barreira, e a idade da criança — sua capacidade de compreender e colaborar — é fator relevante na escolha do momento e da estratégia de intervenção.

4.2 O MOMENTO IDEAL NA CLASSE II: A LIÇÃO DA EVIDÊNCIA

O segundo conjunto de achados, e talvez o mais instrutivo, refere-se ao tratamento da Classe II e à questão do momento ideal de intervir. É aqui que a evidência oferece sua lição mais contraintuitiva.

Figura 4. O momento ideal na Classe II segundo a evidência

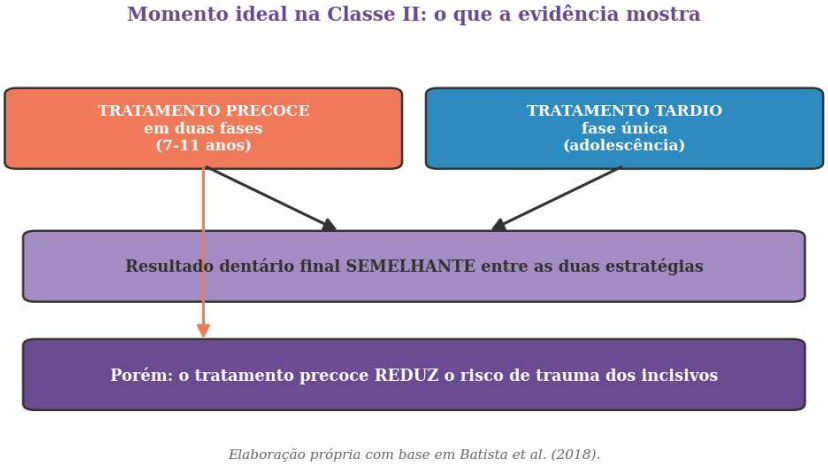

Fonte: elaboração própria com base em Batista *et al.* (2018).

A revisão sistemática que comparou o tratamento precoce em duas fases, iniciado entre sete e onze anos, com o tratamento tardio em fase única, na adolescência, concluiu que o tratamento precoce não produz melhor resultado dentário final do que o tratamento realizado em fase única mais tarde (BATISTA *et al.*, 2018). Esse achado contraria a intuição de que intervir mais cedo seria sempre vantajoso, e tem implicação prática direta: para a correção da Classe II em si, antecipar o tratamento em duas fases não oferece ganho de resultado que justifique o período adicional sob aparelho.

A mesma revisão identificou, contudo, um benefício específico e relevante do tratamento precoce: a redução do risco de trauma dos incisivos superiores, que são mais vulneráveis a lesões quando permanecem protruídos (BATISTA *et al.*, 2018). Essa constatação é decisiva para a decisão clínica, pois indica que o tratamento precoce tem valor não pela melhora do resultado dentário final, mas pela proteção contra um dano concreto durante a infância — o traumatismo dos dentes projetados.

A lição que se extrai é sutil e importante. A pergunta sobre o momento ideal não admite resposta única, do tipo mais cedo é melhor ou mais tarde é melhor. A resposta depende do desfecho considerado: se o desfecho é o resultado dentário final, precoce e tardio equivalem-se; se o desfecho é a prevenção do trauma incisal, o precoce é superior. A decisão, portanto, deve ponderar o risco individual de trauma — maior em crianças com incisivos muito protruídos e cobertura labial insuficiente — contra o custo de um tratamento mais longo.

Tabela 1. Momento de intervenção na Classe II: desfecho e conduta

Desfecho considerado	O que a evidência mostra	Implicação para a decisão
Resultado dentário final	Precoce e tardio equivalem-se	Não antecipar apenas por resultado final
Risco de trauma incisal	Precoce reduz o risco	Antecipar quando o risco de trauma é alto
Duração do tratamento	Duas fases prolongam o período	Considerar o ônus do tempo sob aparelho
Decisão global	Ponderar risco individual	Individualizar conforme protrusão e cobertura labial

Fonte: elaboração própria com base em Batista *et al.* (2018).

4.3 A CLASSE III E AS DEMAIS INDICAÇÕES

O terceiro conjunto de achados abrange a Classe III e permite completar o quadro da evidência sobre o momento de intervir nas más oclusões esqueléticas.

A revisão sistemática sobre o tratamento da Classe III em crianças indica que o uso da máscara facial entre os seis e os dez anos de idade conduz a melhoras de curto prazo, embora a evidência seja de baixa qualidade e insuficiente para afirmar com segurança os benefícios de longo prazo (WATKINSON *et al.*, 2013). A Classe III oferece, assim, um caso intermediário: há benefício demonstrado no curto prazo, mas incerteza sobre sua manutenção, o que recomenda cautela e acompanhamento, sem descartar a intervenção precoce em casos indicados.

Para a mordida cruzada posterior, ao contrário, a evidência é mais favorável à intervenção na dentição mista precoce, com vantagem do quad-hélix sobre as placas removíveis e possível benefício adicional na redução do apinhamento futuro (AGOSTINO *et al.*, 2014). A mordida cruzada exemplifica, portanto, uma condição em que a intervenção precoce tem respaldo mais claro, contrastando com a Classe II, em que o benefício precoce se restringe à prevenção do trauma.

O panorama que emerge da comparação entre as condições é revelador. Não existe uma resposta única sobre o momento ideal aplicável a todas as más oclusões. A mordida cruzada favorece a intervenção precoce; a Classe II a favorece apenas para prevenir trauma, não para melhorar o resultado final; a Classe III oferece benefício de curto prazo com incerteza no longo prazo. O momento ideal, portanto, é uma propriedade de cada condição, e não um princípio geral da ortodontia interceptativa.

Figura 5. Síntese da força da evidência das intervenções interceptativas



Fonte: elaboração própria com base em Agostino *et al.* (2014), Batista *et al.* (2018), Borrie *et al.* (2015) e Watkinson *et al.* (2013).

5 DISCUSSÃO

Os resultados sistematizados permitem organizar a compreensão da ortodontia interceptativa em torno de um princípio central: o momento ideal de intervir é específico de cada condição, e a decisão deve apoiar-se na evidência sobre o desfecho relevante, não na plausibilidade teórica do aproveitamento do crescimento.

O caso da Classe II é o mais instrutivo, ao demonstrar que a intervenção precoce não melhora o resultado dentário final em comparação com a tardia, embora reduza o risco de trauma incisal (BATISTA *et al.*, 2018). Essa dissociação entre desfechos — o dentário e o traumático — é a chave para uma decisão racional: a intervenção precoce justifica-se pela proteção contra o trauma em crianças de risco, não pela promessa, não confirmada, de um resultado final superior.

O contraste com a mordida cruzada posterior, em que a intervenção precoce tem respaldo mais favorável, mostra que generalizações sobre o momento ideal são enganosas (AGOSTINO *et al.*, 2014). Cada má oclusão tem sua própria resposta à intervenção precoce, e transpor a conclusão de uma condição para outra é erro que a evidência não autoriza. A prática baseada em evidência exige, portanto, conhecer o achado específico de cada condição, e não aplicar um princípio único a todas.

No campo dos hábitos deletérios, a evidência apoia a intervenção, reconhecendo que a persistência do hábito durante o estabelecimento da dentição permanente pode contribuir para a má oclusão, e que dispositivos como a grade palatina auxiliam sua interrupção (BORRIE *et al.*, 2015). Aqui, a lógica interceptativa encontra seu terreno mais claro: remover a causa antes da consolidação do dano é intervenção cujo fundamento é bem estabelecido, ainda que a qualidade dos estudos sobre as diferentes abordagens de cessação possa ser aprimorada.

A Classe III, com benefício de curto prazo pela máscara facial e incerteza no longo prazo, ilustra a importância de não confundir melhora inicial com sucesso definitivo (WATKINSON *et al.*,

2013). A intervenção precoce pode produzir uma melhora que o crescimento subsequente, especialmente o crescimento mandibular tardio característico da Classe III, pode reverter. O acompanhamento prolongado é, nesse caso, parte essencial da conduta, e a decisão de intervir precocemente deve ser tomada com consciência dessa incerteza.

Uma implicação prática abrangente decorre dessa análise. A ortodontia interceptativa não deve ser praticada sob a premissa de que intervir cedo é sempre melhor, nem sob a premissa oposta de que se deve sempre esperar. A postura correta é a da indicação criteriosa: intervir precocemente quando a evidência demonstra benefício — como na mordida cruzada, na cessação de hábitos e na prevenção do trauma incisal na Classe II de risco — e evitar a antecipação quando ela não agrega resultado, poupando a criança de um tratamento mais longo sem ganho correspondente. O julgamento clínico, informado pela evidência específica de cada condição, é o que orienta essa decisão.

Cabe uma reflexão sobre por que a intuição do quanto mais cedo, melhor é tão persistente apesar da evidência que a matiza. A ideia de aproveitar o crescimento tem forte apelo lógico, e é reforçada pela observação de melhoras aparentes durante a intervenção precoce. O que a evidência acrescenta é a perspectiva do longo prazo: uma melhora observada aos oito anos pode ou não se traduzir em vantagem aos dezesseis, e apenas os estudos que comparam desfechos finais entre estratégias permitem distinguir o benefício real do aparente. Essa é justamente a contribuição das revisões sistemáticas de longo seguimento, que substituem a impressão clínica imediata pela avaliação do resultado que efetivamente importa ao paciente.

Tabela 2. Condição, evidência sobre a intervenção precoce e conduta

Condição	Evidência sobre intervir cedo	Conduta orientada
Mordida cruzada posterior	Favorável (quad-hélix)	Intervir na dentição mista precoce
Hábitos de sucção	Favorável à cessação	Interromper antes da dentição permanente
Classe II	Sem ganho no resultado final; reduz trauma	Antecipar se risco de trauma incisal
Classe III	Benefício de curto prazo; longo prazo incerto	Considerar com acompanhamento prolongado

Fonte: elaboração própria com base em Agostino *et al.* (2014), Borrie *et al.* (2015), Batista *et al.* (2018) e Watkinson *et al.* (2013).

6 LIMITAÇÕES DA PESQUISA

Este estudo apresenta limitações que devem orientar a interpretação de seus resultados. A primeira decorre de seu desenho: por tratar-se de revisão integrativa, e não de investigação clínica original, as conclusões derivam da síntese de fontes preexistentes, herdando suas limitações metodológicas.

Uma segunda limitação refere-se à própria qualidade da evidência primária em ortodontia interceptativa. Diversas das revisões sistemáticas consultadas apontam a existência de estudos de qualidade limitada, com amostras reduzidas ou seguimento curto, o que reduz a certeza de algumas conclusões, especialmente quanto aos efeitos de longo prazo. A leitura das recomendações deve considerar esse grau de incerteza.

Uma terceira limitação envolve a variabilidade individual do crescimento. As conclusões sobre o momento ideal de intervir apoiam-se em médias de grupos, mas o crescimento craniofacial varia consideravelmente entre indivíduos, o que torna a aplicação das recomendações gerais a casos particulares sempre dependente do julgamento clínico. A decisão para um paciente específico não se esgota na evidência agregada.

Registre-se, por fim, que o trabalho concentrou-se nos dispositivos e nas condições mais representativas da ortodontia interceptativa, sem esgotar a diversidade de situações e recursos existentes. As figuras, ademais, são esquemas conceituais de elaboração própria, destinados a ilustrar princípios, e não substituem o exame clínico nem o planejamento individualizado de cada caso.

7 PERSPECTIVAS FUTURAS

A agenda de pesquisa decorrente deste trabalho comporta quatro direções. A primeira é o fortalecimento da evidência sobre os efeitos de longo prazo das intervenções interceptativas, particularmente na Classe III, em que o benefício de curto prazo demonstrado carece de confirmação quanto à sua manutenção após o término do crescimento.

Uma segunda direção refere-se ao aprimoramento dos estudos sobre a cessação de hábitos, para os quais a revisão sistemática recomendou ensaios bem delineados que comparem as diferentes abordagens de intervenção com grupos de controle adequados (BORRIE *et al.*, 2015). A definição de qual estratégia de cessação é mais eficaz, e para qual perfil de criança, permanece questão aberta de relevância prática.

Uma terceira direção envolve a identificação de preditores individuais de resposta à intervenção precoce. Como o crescimento varia entre pessoas, a capacidade de prever quais crianças mais se beneficiarão da intervenção precoce — e quais poderiam aguardar sem prejuízo — tornaria a indicação mais precisa, evitando tanto o tratamento desnecessário quanto a perda da janela ótima.

Uma quarta direção, de natureza aplicada, refere-se à avaliação dos desfechos psicossociais da intervenção precoce. A protrusão dentária e outras más oclusões visíveis podem ter impacto sobre a autoestima e as relações sociais da criança, e a mensuração desse impacto e de sua eventual atenuação pela intervenção precoce constitui dimensão pouco explorada, mas potencialmente relevante para a decisão sobre o momento de intervir.

8 CONCLUSÃO

Este trabalho revisou os principais dispositivos da ortodontia interceptativa e discutiu, à luz da evidência, o momento mais eficaz de intervir nas más oclusões em desenvolvimento. A revisão realizada permite três conclusões.

A primeira é que o arsenal interceptativo organiza-se funcionalmente, com cada dispositivo destinado a um problema específico: a grade palatina para os hábitos de sucção, o expansor e o quad-hélix para as deficiências transversais e mordidas cruzadas, o aparelho extrabucal e os funcionais para a Classe II, a máscara facial para a Classe III e as placas removíveis para correções mais simples e para a contenção. A indicação correta pressupõe a correspondência entre o dispositivo e o problema.

A segunda, e mais importante, é que o momento ideal de intervir não é universalmente precoce, mas específico de cada condição. A correção da mordida cruzada e a cessação de hábitos têm respaldo para a intervenção precoce; na Classe II, o tratamento precoce não melhora o resultado dentário final, mas reduz o risco de trauma incisal, o que o justifica seletivamente; na Classe III, a máscara facial oferece benefício de curto prazo com incerteza no longo prazo. Generalizar o princípio de que intervir cedo é sempre melhor não encontra respaldo na evidência.

A terceira é que a decisão sobre intervir e quando fazê-lo deve apoiar-se na evidência sobre o desfecho relevante e no julgamento clínico aplicado ao caso individual. A variabilidade do crescimento e a qualidade desigual da evidência recomendam prudência, individualização e acompanhamento, em vez da aplicação mecânica de regras gerais.

Conclui-se que a ortodontia interceptativa é recurso valioso quando praticada com critério, indicando a intervenção precoce nas condições em que ela demonstra benefício e evitando a antecipação onde ela não agrega resultado. O momento ideal de intervir, longe de ser uma resposta única, é o resultado da articulação entre a evidência específica de cada má oclusão, o risco individual do paciente e o julgamento do profissional — articulação que constitui a essência da prática ortodôntica baseada em evidência.

CONFLITOS DE INTERESSE

O autor declara não haver conflitos de interesse na realização deste estudo. A pesquisa não recebeu financiamento específico de agências de fomento públicas, comerciais ou sem fins lucrativos. Este artigo tem finalidade acadêmica e de revisão, não substituindo diretrizes clínicas nem o julgamento individualizado do profissional diante de cada caso.

REFERÊNCIAS

AGOSTINO, P. *et al.* Orthodontic treatment for posterior crossbites. Cochrane Database of Systematic Reviews, n. 8, art. CD000979, 2014. DOI: 10.1002/14651858.CD000979.pub2.

BATISTA, K. B. S. L. *et al.* Orthodontic treatment for prominent upper front teeth (Class II malocclusion) in children and adolescents. Cochrane Database of Systematic Reviews, n. 3, art. CD003452, 2018. DOI: 10.1002/14651858.CD003452.pub4.

BORRIE, F. R. P. *et al.* Interventions for the cessation of non-nutritive sucking habits in children. Cochrane Database of Systematic Reviews, n. 3, art. CD008694, 2015. DOI: 10.1002/14651858.CD008694.pub2.

PROFFIT, W. R. *et al.* Contemporary orthodontics. 6. ed. St. Louis: Elsevier, 2019.

SOUZA, M. T.; SILVA, M. D.; CARVALHO, R. Revisão integrativa: o que é e como fazer. Einstein (São Paulo), São Paulo, v. 8, n. 1, p. 102-106, 2010. DOI: 10.1590/S1679-45082010RW1134.

WATKINSON, S. *et al.* Orthodontic treatment for prominent lower front teeth (Class III malocclusion) in children. Cochrane Database of Systematic Reviews, n. 9, art. CD003451, 2013. DOI: 10.1002/14651858.CD003451.pub2.