Conduta clínica frente à lesão periapical extensa com presença de núcleo metálico fundido

https://doi.org/10.56238/levv15n39-007

Rosana Maria Coelho Travassos
Universidade de Pernambuco, Brasil
E-mail: rosana.travassos@upe.br
ORCID: https://orcid.org/0000-0003-4148-1288

Priscila Prosini
Universidade de Pernambuco, Brasil
E-mail: priscila.prosini@upe.br
ORCID:https://orcid.org/0000-0002-7199-0414

Maria do Socorro Orestes Cardoso
Universidade de Pernambuco, Brasil
E-mail: socorro.orestes@yahoo.com.br
ORCID: https://orcid.org/0000-0001-9866-0899

Luciano Barreto da Silva
Universidade de Pernambuco-Brasil
E-mail: lucianobarreto63@gmail.com
ORCID: http://orcid.org/0000-0002-1508-4812

Maria Regina Almeida de Menezes
Universidade de Pernambuco-Brasil
E-mail: regina.menezes@upe.br
ORCID: http://orcid.org/0000-0003-3012-3979

Marcely Cristiny Figueredo Cassimiro da Silva
Universidade de Pernambuco, Brasil
E-mail: marcely.cassimiro@upe.br
ORCID: https://orcid.org /0000-0003-0537-9761

Adriana da Costa Ribeiro
Universidade de Pernambuco, Brasil
E-mail: adriana.costaribeiro@upe.br
ORCID: https://orcid.org/ 0009-0005-8337-8096

Marina Guimarães Rocha
Universidade de Pernambuco, Brasil
E-mail: marina.guimaraesr@upe.br
ORCID: https://orcid.org/0000-0002-0867-251X

RESUMO

Este trabalho tem como objetivo apresentar um caso clínico de retratamento de dente portador de lesão periapical extensa com presença de núcleo metálico fundido e proservação clínica e radiográfica após dois anos.Paciente do sexo feminino, 56 anos, foi encaminhada para tratamento odontológico devido à necessidade de retratamento nos elemento 21 e 22. Ao exame clínico, observou-se a presença de fístula e o paciente relatou dor à percussão vertical e horizontal, ausência de bolsa periodontal e ao exame radiográfico observou-se extensa radiotransparência óssea periapical, presença de material obturador, bem como núcleos metálicos fundidos. O retratamento foi realizado com instrumentação rotatória (Prodesign Logic RT ®). Como solução irrigadora foi utilizado o Hipoclorito de Sódio a 2,5%, e a medicação intracanal utilizada foi a pasta hidróxido de cálcio (UltraCal®). A obturação do sistema de canais radiculares foi realizada pela técnica de cone único ssociada à condensação lateral ativa e cimento AH-Plus.. Conclui-se, que o retratamento endodôntico associado a renovação de medicação intracanal determinou o sucesso clínico e radiográfico.

Palavras-chave: Endodontia, Doenças Periapicais, Retratamento.

1 INTRODUÇÃO

A periodontite apical crônica é um tipo de patologia inflamatória que se localiza na região periapical do dente, caracterizada pela destruição do ligamento periodontal e reabsorção dos tecidos duros, que é gerado pela ação das células osteocláticas. Sendo uma sequela da infecção endodôntica, uma vez que microorganismos de variadas espécies provenientes de canais radiculares infectados, liberam fatores de virulência no tecido perirradicular, dando início e sustento a uma resposta inflamatória para conter a infecção endodôntica, ocasionando o desenvolvimento da periodontite apical (Darcey, Qualtrough, 2013). A persistência de uma lesão periapical é um dos critérios para determinar, ao longo prazo, o insucesso do tratamento. Dessa maneira, sabe-se que a infecção é a provável causa de uma lesão periapical, logo, o resultado do retratamento endodôntico e suas diversas técnicas e biológicas vão estar diretamente ou indiretamente envolvidos nesse processo (TRAVASSOS et al. 2023). O adequado acompanhamento da conduta terapêutica, é indispensável o registro radiográfico inicial, o aspecto imediato e aspecto final através desses registros radiográficos (Travassos *et al* 2021).

O retratamento endodôntico convencional está indicado nos casos em que ocorreu obturação endodôntica inadequada de um canal radicular, bem como onde possua evidência radiográfica da lesão. Outra indicação para o retratamento é em situações de troca da restauração coronária, para que se possa evitar alguma manifestação clínica ou radiográfica adversa. Ainda indicado quando há persistência dos sintomas, como desconforto à percussão e palpação; edema ou fístula; inviabilidade de mastigação e mobilidade (DE Oliveira Claro, 2022).

A utilização de hidróxido de cálcio como medicação em casos de dentes com lesão periapical demonstra vantagens em função da atuação antimicrobiana no sistema de canais radiculares complementado, assim, a ação do preparo biomecânico e possibilitando a devida reparação dos tecidos periapicais, obtendo a ação sobre microrganismos remanescentes. Ademais, esse medicamento intracanal apresenta propriedades biológicas como biocompatibilidade e inativação da endotoxina bacteriana (MATOS, 2011).

2 RELATO DE CASO

O presente Trabalho de Conclusão de Curso se refere a um relato de caso clínico, descritivo e qualitativo, em que se observa o retratamento conservador de uma lesão periapical extensa. Quanto aos termos éticos, o paciente assinou o Termo de consentimento Livre e Esclarecido e foram respeitados os princípios éticos descritos na Declaração de Helsinque.

Paciente do sexo feminino, 52 anos, classificado como ASA I, compareceu à faculdade de Odontologia de Pernambuco – FOP devido à presença de dor na percussão vertical e horizontal. Após

a realização radiográfico, constatou- radiotransparência óssea periapical circunscrita, obturação insatisfatória e presença de núcleo metálico fundido nos dente 21 e 22. (Figura 1).

Figura 1- Aspecto radiográfico inicial. Presença de radiotransparência óssea periapical circunscrita e núcleos metálicos fundidos.



Dessa maneira, foi traçado o plano de tratamento que iniciou-se pelo comprimento aparente dos dentes. Após a realização da antissepsia bucal e anestesia infiltrativa com anestésico (Mepivacaína 2%), realizou-se a remoção dos núcleos metálicos com pontras de ultrassom Após isolamento absoluto, iniciou-se, a desobturação do material obturador (guta oercha) com as limas rotatórias EasyLogic RT® (Easy, Jardinópolis, Belo Horizonte – MG, Brasil) de acordo com o protocolo descrito pela própria empresa, no modo "Crown Down", 21 mm sequência 30.10 torque 4 N e 900 RPM, 25.08 torque 4 N e 900 RPM. Os canais radiculares foram irrigados com Hipoclorito de sódio à 2,5% devido às suas propriedades bactericidas, removendo a camada de Smear Layer com auxílio do EDTA à 17% (Biodinâmica, Ibiporã, PR, Brasil) até a completa desobturação. O repreparo do canal foi realizado com limas rotatórias Prodesign Logic 2, de número 40.05.

Após a secagem do canal com pontas de papel absorvente, foi colocada medicação intracanal à base de hidróxido de cálcio (UltraCal® XS) (Figura 2) e adaptação da coroa que foi cimentada com cimento de hidróxido de cálcio (Dycal). A medicação foi renovada mensalmente por um período de quatro meses, em virtude do tamanho da lesão periapical e infecção secundária.

Figura 2- Remoção do material obturador e comprovação radiográfica do UltraCal® XS.

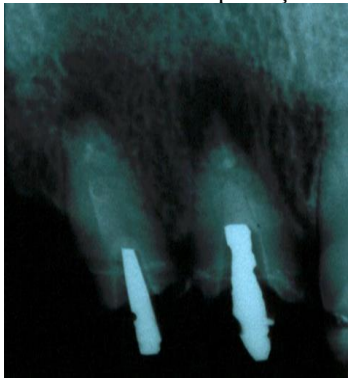

Depois de constatada a ausência de desconforto, realizou-se a seleção dos cones de guta percha calibrados com a régua Maileffer (Figura 3). A obturação do sistema de canais radiculares foi realizada pela técnica da condensação lateral ativa associado ao cimento endodôntico AH Plus (Dentsply) A paciente foi encaminhada para a confecção de prótese fixa unitária e na consulta de proservação, após 2 ano da obturação dos canais radiculares, o exame radiográfico, demonstrou o reparo completo da lesão periapical, por meio de neoformação óssea periapical (Figura 4).

Figura 3- Adaptação do guta percha principal . Observa-se o reparo da lesão periapical.



Figura 4- Proservação radiográfica realizada após 2 nos e prótese fixa nos dois dentes

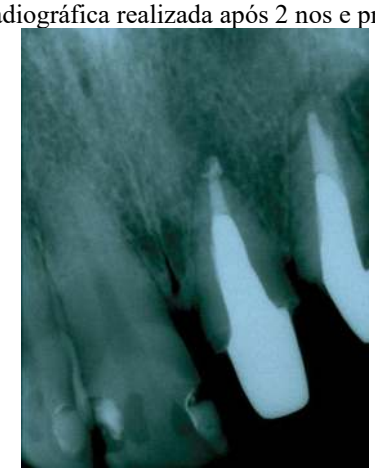

3 DISCUSSÃO

O Retratamento é sempre um desafio maior ao operador, exames de imagem de qualidade prévios são imprescindíveis para uma intervenção mais tranquila e previsível, são essenciais ao planejamento, diminuem a chance de surpresas durante o procedimento, como variações anatômicas, atresias e curvaturas acentuadas, e a utilização de materiais eficientes e de qualidade reduzem o tempo de trabalho e proporcionam maior conforto ao paciente, fornecendo um prognóstico favorável. (Mergoni et al., 2022)

Considera-se necessário que o operador tenha conhecimento científico e habilidade manual para executar os passos operatórios necessários que tem uma maior curva de aprendizado. Fatores como um bom prognóstico, longevidade do tratamento e sobretudo a saúde e função do dente em

questão devem ser alcançados. Nesse mesmo contexto, toda terapêutica deve ser avaliada em sua proservação para confirmação final do sucesso no tratamento endodôntico. A persistência de uma lesão periapical é um dos critérios para determinar, ao longo prazo, o insucesso do tratamento. Dessa maneira, sabe-se que a infecção é a provável causa de uma lesão periapical, logo, o resultado do retratamento endodôntico e suas diversas técnicas e biológicas vão estar diretamente ou indiretamente envolvidos nesse processo (TRAVASSOS et al. 2023). Portanto, é importante salientar que o tratamento endodôntico não termina em sua obturação, mas após o período mínimo de proservação que varia de 6 a 12 meses (Travassos et al. 2023). Quando o tratamento do canal radicular for insuficiente e ocorrer o insucesso, podem acarretar lesões periapicais, e devem ser tratadas. O retratamento do canal radicular é um procedimento não cirúrgico que envolve a remoção dos materiais obturadores do canal radicular do dente, domínio da anatomia, seguida pela limpeza, modelagem e obturação dos canais. (Del Fabbro et al. 2016).

A endodontia é uma especialidade odontológica e tem como função reparar e tratar as lesões e doenças que afetam a polpa e o periápice. A falha do tratamento endodôntico é causada por técnicas mal executada pelo Cirurgião Dentista. Tais falhas resultam de fatores microbianos, indicando uma infecção extrarradicular ou intrarradicular que não foi eliminada durante o processo de tratamento. Tratamentos realizados com uma restauração mal ajustada ou exposta por muito tempo sem uma restauração adequada, devem ser realizados o retratamento endodôntico, ocasionando a contaminação. (Gouveia, 2024). O retratamento endodôntico compreende na execução de um novo tratamento, sendo assim com a remoção do material obturador, e novamente reinstrumentados. É realizado o retratamento em virtude do primeiro ter falhado ou ter sido contaminado por exposição da cavidade pulpar por um tempo prolongado. (Ritt et al 2012). No presente caso, optou-se pela renovação da medicação intracanal à base de hidróxido de cálcio que foi renovada mensalmente por um período de quatro meses.

Conclui-se que, mesmo em dentes com lesão extensa, o retratamento endodôntico associado a uma medicação à base de hidróxido de cálcio são indispensáveis para o completo saneamento do sistema de canais radiculares, evitando-se a cirurgia parendodôntica.

REFERÊNCIAS

Darcey, J.; Qualtrough, A. Resorption: part 2. Diagnosis and management. British dental journal, v. 214, n. 10, p. 493-509, 2013

De Oliveira Claro et al. Retratamento endodôntico seletivo de molar inferior com periodontite apical–relato de caso. Research, Society and Development, v. 11, n. 1, p. e46411125211-e46411125211, 2022.

DEL FABBRO, M.; et al. Endodontic procedures for retreatment of periapical lesions. *Cochrane Database of Systematic Reviews*, London, v. 10, p. 1-79, Oct. 2016.

MATOS, Geraldo Roberto Martins; FILHO, Mario Tanomaru. Resolução por retratamento não cirúrgico de dente com lesão periapical: relato de caso clínico. Full Dentistry in Science, p. 173-176, 2011.

Mergoni, G. et al.. Single versus multiple visits for endodontic treatment of permanent teeth. *Cochrane Database of Systematic Reviews*, London, v. 12, n. CD005296, p. 1-124, 2022.

Ritt A.S. et al. Avaliação da eficácia da instrumentação manual x automatizada durante o retratamento endodôntico em canais radiculares obturado com guta percha e cimento a base de hidróxido de cálcio. RFO, Passo Fundo, V.17, n.1, p.55-59, Jan/abr.2012.

TRAVASSOS, R.M.C., Oliveira A.C.C., Charley Gomes Filho,H.P., Sousa, I.S.S., Alves, J.M.S., Santos, K.M., Paz, M.E.S., Prado, V.F.F. Análise de regressão da lesão periapical: relato de caso clínico. Research, Society and Development, v. 10, n. 12, e201101220267, 2021.

TRAVASSOS, Rosana Maria Coelho et al. Retratamento endodôntico com Prodesign Logic RT: Retratamento endodôntico. Brazilian Journal of Implantology and Health Sciences, v. 5, n. 4, p. 2393-2408, 2023.

Gouvea, Y.M.A. “RETRATAMENTO ENDODÔNTICO – RELATO DE CASO CLÍNICO,” *facsete*, accessed August 2, 2024