LUMEN ET VIRTUS
ISSN: 2177-2789

UM ESTUDO DE CASO SOBRE TUMOR DE RETROPERITÔNIO: UMA PATOLOGIA RARA

https://doi.org/10.56238/levv15n42-022

Data de submissão: 07/10/2024 **Data de publicação:** 07/11/2024

Henrique Bettiol Coronado Barelli
Graduando de Medicina
Universidade do Oeste Paulista – UNOESTE
E-mail: hbarelli@gmail.com

Camila Azevedo Penha
Graduanda de Medicina
Universidade de Marília – UNIMAR
E-mail: drogafarma_ibaiti1@hotmail.com

Édigo Augusto Zardetto
Graduando de Medicina
Universidade FEMA
E-mail: ezardetto@hotmail.com

Luana Schicarelli
Graduanda de Medicina
Universidade de Marília – UNIMAR
E-mail: luanaschicarelli@outlook.com.br

Maria Eduarda Fadel Lacreta
Graduanda de Medicina
Universidade FEMA
E-mail: dudafadellacreta@gmail.com

Maria Fernanda Fadel Lacreta
Graduanda de Medicina
Universidade FEMA
E-mail: fefefadellacreta@gmail.com

Nandi Maiala Prestes Simon Garcia
Graduanda de Medicina
Universidade Uniderp
E-mail: nandimaiala@yahoo.com.br

Nataly Simões Bandiera Thimoteo
Graduanda de Medicina
Universidade de Marília – UNIMAR
E-mail: thimoteonataly@gmail.com

RESUMO
Introdução: Os Tumores de Retroperitônio (RPTs) são tumores extremamente raros, predominante em ambos os sexos, podendo ser malignos ou benignos. Devido à inacessibilidade da região e ao quadro assintomático ou inespecífico, na maioria das vezes, estes tumores atingem um tamanho substancial. Os sintomas mais frequentes são dor abdominal, desconforto ou massa palpável indolor no abdome. Além da história clínica do paciente, exames de imagem são essenciais para o diagnóstico. A ressecção cirúrgica completa é a única modalidade de tratamento curativo potencial para RPT. Discussão: Os RPTs benignos são aproximadamente quatro vezes menos frequentes que os tumores malignos, embora muitas vezes se manifestem clinicamente - o que torna o caso da paciente ainda mais atípico. O estágio patológico está altamente correlacionado com o prognóstico do câncer e, para uma avaliação precisa, as imagens transversais de alta qualidade desempenham um papel fundamental. Conclusão: O sucesso do prognóstico dos RPTs é influenciado por múltiplos fatores. O grau do tumor é de suma importância, além da sua biologia intrínseca, juntamente com a extensão da ressecção cirúrgica realizada, desempenhando papéis cruciais na determinação do prognóstico e na expectativa de vida. Portanto, a realização de exames de imagem detalhados e exames laboratoriais específicos, quando possíveis, são fulcrais.

Palavras-chave: Tumor de Retroperitônio. Diagnóstico. Sarcoma Retroperitoneal.

1 INTRODUÇÃO

Os Tumores de Retroperitônio (RPTs) são tumores extremamente raros, localizados no retroperitônio, limitados anteriormente pelo peritônio parietal posterior e posteriormente pela fáscia transversal. Podem ser benignos ou malignos. Os malignos decorrentes de tecidos epiteliais são classificados como cânceres, enquanto aqueles decorrentes de tecidos não epiteliais são sarcomas, sendo estes mais prevalentes. (CHOI e RO, 2020) Os sarcomas de tecidos moles representam de 1-2% de todos os tumores malignos sólidos, sendo que 10% deles ocorrem no peritônio, conferindo uma condição de raridade notória. Os mais comuns são o lipossarcoma (especificamente subtipos bem diferenciados e desdiferenciados) e o leiomiossarcoma. (CHOI e RO, 2020) (SANTOS et al. 2005) (METTLIN, 1982)

A incidência dos RPTs é de aproximadamente 0,3-0,4 casos por 100.000 habitantes nos Estados Unidos. Esta cifra, embora modesta, não subestima a relevância clínica dessas neoplasias, cujo diagnóstico e tratamento frequentemente desafiam a expertise dos anatomistas e patologistas modernos. No contexto brasileiro, dados específicos sobre a incidência de tumores retroperitoneais são escassos, refletindo, em parte, a subnotificação e a falta de registros sistemáticos. (METTLIN et al, 1982) Embora desprovido de preferência marcante por sexo, os tumores retroperitoneais manifestam-se predominantemente em adultos, com uma faixa etária comumente situada entre a quarta e a sétima década de vida, refletindo possivelmente um acúmulo de fatores ambientais e genéticos ao longo do tempo. Esta distribuição etária sugere uma complexa interação entre o processo de envelhecimento e os eventos biológicos subjacentes à gênese dessas neoplasias. (METTLIN et al, 1982)

O retroperitônio é uma área anatômica propensa ao surgimento de tumores devido à sua composição diversificada de tecidos. (MOORE e DALEY, 2014) Embora a etiologia dos RPTs ainda é desconhecida, fatores genéticos, fatores ambientais, irradiação, infecções virais e imunodeficiência podem estar associados a seu desenvolvimento. (CHOI e RO, 2020) Do ponto de vista patológico, a célula neoplásica sofre alteração em seus mecanismos regulatórios de multiplicação e metabolismo, adquire autonomia de crescimento e torna-se independente de estímulos fisiológicos. Sendo assim, as atividades celulares são chamadas de construtivas, pois se manifestam continuamente e sem regulação. (SANTOS et al. 2007)

Os RPTs se desenvolvem originalmente a partir de tecidos moles, incluindo gorduras, músculos, nervos, gânglios linfáticos e vasos sanguíneos ou linfáticos. Podem envolver órgãos retroperitoneais, como rins, glândulas suprarrenais, pâncreas e órgãos intrapélvicos (bexiga, útero, ovários, próstata etc.). Os RPTs invasivos também podem envolver grandes estruturas do lúmen retroperitoneal, como a aorta abdominal, a veia cava inferior e os ureteres. (CHOI e RO, 2020)

Devido à inacessibilidade da região e ao quadro assintomático ou inespecífico, na maioria das vezes, estes tumores atingem um tamanho substancial. Por isso, são geralmente grandes na

apresentação. (STRAUSS et al. 2011) Quase 50% são maiores que 20 cm no momento do diagnóstico. Os sintomas secundários às lesões retroperitoneais aparecem tardiamente no curso da doença e estão associados ao deslocamento de órgãos e fenômenos obstrutivos. (CHOI e RO, 2020) Os sintomas mais frequentes são dor abdominal, desconforto ou massa palpável indolor no abdome. Pode ocorrer febre moderada e discreta leucocitose devido à necrose central de grandes tumores. (SANTOS et al. 2007) O diagnóstico de tumores retroperitoneais é complicado por conta de outras espécies tumorais, sobreposição morfológica entre esses vários tipos de tumores e o uso crescente de técnicas de biópsia minimamente invasivas com tecido muito limitado. (CHOI e RO, 2020)

Além da história clínica do paciente, que pode ajudar a apontar possíveis diagnósticos diferenciais (CHOI e RO, 2020), exames de imagem são essenciais para o diagnóstico. Os tumores retroperitoneais são mais bem avaliados com imagens transversais de boa qualidade e a histologia pré-operatória por biópsia com agulha grossa é necessária quando a imagem não é diagnóstica. (STRAUSS et al. 2011) A investigação por imagem de escolha é a tomografia computadorizada (TC) com contraste de tórax, abdome e pelve. O tamanho, localização, relação com órgãos adjacentes e presença ou ausência de metástases podem ser determinados. (STRAUSS et al. 2011) Ressonância magnética ou PET também podem ser utilizadas. (SASSA, 2020)

Um tumor composto por tecido adiposo pode ser facilmente distinguido por ressonância magnética ou TC, no entanto, lipossarcomas bem diferenciados são indistinguíveis de lipomas, e aparecem como lesões bem definidas com predominância de tecido lipídico e atenuação mínima de tecidos moles. Neste caso, a biópsia por agulha está se tornando mais útil para o diagnóstico definitivo, além de ajudar a realizar a tipagem e classificação histológica. (SASSA, 2020)

Técnicas de biopsia guiadas por TC permitem um diagnóstico preciso e seguro de um tumor retroperitoneal, apesar de considerado risco de disseminação do tumor no local da biópsia. A eficácia de FNAC (fine-needle aspiration cytology) guiada por imagem também foi relatada. A sensibilidade geral, a especificidade e a acurácia diagnóstica da PAAF guiada por imagem foram de 98,02%, 72,22% e 94,12%, respectivamente. A biópsia por agulha em vez da FNAC é recomendada nas Diretrizes de Prática Clínica da Sociedade Europeia de Oncologia Médica – Referência da Rede Europeia para Câncer Sólido Raro em Adultos e nas Diretrizes de Prática Clínica da National Comprehensive Cancer Network. De acordo com o Grupo de Trabalho Trans-Atlantic RPS, a FNAC raramente produz informações diagnósticas, causa atraso no tratamento e deve ser evitado. (SASSA, 2020)

Na determinação do tipo histológico, a precisão do diagnóstico pode ser melhorada usando um método genômico que investiga algumas mutações em genes específicos de sarcomas individuais, diferenciação específica de miRNA e confirmação de translocação usando hibridização fluorescente in situ, independentemente do diagnóstico morfológico. Se a biópsia por agulha puder ser realizada para confirmar o sistema de classificação, o prognóstico de cada tipo de RPS e a taxa de cura associada

à ressecção cirúrgica R0/R1 podem ser estimados. Os RPTs benignos não precisam ser tratados se uma histologia tumoral definitiva puder ser diagnosticada no pré-operatório por meio de biópsia por agulha e/ou exames de imagem. No entanto, aqueles com sintomas, como dor, e aqueles com um rápido aumento no tamanho do tumor têm indicação de ressecção cirúrgica para distinguir tumores benignos de malignos. (SASSA, 2020)

Em sarcomas retroperitoneais (RPSs), o estado do tumor após o tratamento é descrito pela classificação tumor residual (R). A ressecção R0 indica uma ressecção microscópica com margem negativa na qual nenhum tumor macroscópico ou microscópico permanece no leito RPS primário. A ressecção R1 indica a remoção de toda doença macroscópica, mas as margens microscópicas são positivas para RPS. A ressecção R2 indica doença residual grosseira com um tumor residual grosseiro que não foi ressecado com envolvimento macroscópico. (SASSA, 2020) Como os sarcomas retroperitoneais frequentemente envolvem estruturas vitais, a ressecção cirúrgica completa muitas vezes não é possível. (CHOI e RO, 2020)

A ressecção cirúrgica completa é a única modalidade de tratamento curativo potencial para RPS, mas a recorrência local ocorre em uma grande proporção de pacientes e é responsável por até 75% das mortes relacionadas ao sarcoma. A ressecção de órgãos adjacentes envolvidos é frequentemente necessária e as taxas de ressecção de vísceras adjacentes são relatadas em grandes séries de 34% a 93%. (STRAUSS et al. 2011)

A abordagem cirúrgica envolve um limiar baixo para ressecção de órgãos para obter uma eliminação completa de todas as doenças macroscópicas. É realizada uma ressecção em bloco do sarcoma e órgãos contíguos que estão macroscopicamente envolvidos pelo tumor ou envoltos pelo mesmo, a fim de obter depuração macroscópica completa. Nenhuma tentativa é feita para ressecar órgãos que apenas ficam adjacentes ao tumor e não estão envolvidos. Os órgãos mais comuns que requerem ressecção são cólon, rim, pâncreas e baço. (STRAUSS et al. 2011) Alcançar a ressecção cirúrgica R0/R1 para RPS aumenta a taxa de cura e evita a recorrência locorregional. Outros fatores contribuem para a melhora do prognóstico da RPS, como histologia tumoral favorável ou biologia, melhora do tratamento multimodal, manejo perioperatório, técnica cirúrgica e biologia do paciente. (SASSA, 2020)

O uso de radioterapia para tratamento de RPS, junto com o tratamento cirúrgico, mostrou bons resultados em um estudo caso-controle combinado usando dados do banco de dados nacional de oncologia clínica administrado conjuntamente pela American Cancer Society e pelo American College of Surgeons. Entretanto, o método específico de irradiação, a dose e o intervalo estavam ausentes do banco de dados. Portanto, para verificar a eficácia da radioterapia perioperatória, na Europa, um ensaio multicêntrico randomizado e controlado foi comparado entre o grupo com radioterapia pré-operatória seguida de cirurgia e ressecção isolada para tratamento primário. No entanto, os resultados do estudo

relatados em 2019 não mostraram a utilidade da radioterapia pré-operatória. Outros ensaios clínicos com radioterapia estão em andamento. (SASSA, 2020)

Em relação ao uso de drogas sistêmicas para tratamento de RPSs, a doxorrubicina tem sido um medicamento chave no tratamento sistemático da RPS há aproximadamente 30 anos. A ifosfamida e outros medicamentos também têm sido usados em combinação com a doxorrubicina. A escolha da quimioterapia deve ser usada separadamente para prolongar a vida e reduzir o tumor pré-operatório. A terapia adjuvante de ressecção pós-cirúrgica com doxorrubicina e ifosfamida não foi recomendada com base nos resultados de um ensaio clínico randomizado. (EORTC 62931) (SASSA, 2020)

Nos RPTs, a sobrevida em cinco anos para todos os subtipos é de aproximadamente 60%. Fatores como o grau do tumor, refletindo tanto o comportamento metastático agressivo quanto o aumento da incidência de recorrência local entre sarcomas de alto grau, a biologia do tumor e a extensão da ressecção interferem na sobrevida. A ressecção é o preditor mais importante de sobrevivência, com a ressecção incompleta conferindo um risco 70% maior de morte. (FILHO, 2021)

2 DESCRIÇÃO DO CASO

Paciente C.N.F., sexo feminino, 45 anos, tabagista, sem comorbidades e assintomática. Refere que apresentou fratura de cóccix e que, durante a realização de exames de imagem, foi evidenciado lesão/tumoração em retroperitônio, sem ser possível a diferenciação de ser câncer ou não. Foi encaminhada para avaliação de gastroenterologista. Negava quadro álgico, náuseas, êmeses e/ou mal estar. Paciente foi internada para realização de biópsia eletiva guiada por tomografia computadorizada, mas após discussão do caso e devido ao difícil acesso, não foi possível realizá-la. Paciente foi internada eletivamente para exérese do tumor devido à suspeita de linfoma. Realizado liberação do estômago, acessando a retrocavidade abdominal, sem acesso a lesão. Tentado manobra de Mantoux, com liberação de cólon esquerdo com acesso a lesão pelos dois planos. No inventário da cavidade abdominal havia presença de lesão retroperitoneal abaixo do pâncreas com limite anterior: veia mesentérica inferior, veia mesentérica superior; limite superior: veia renal; e limite posterior: veia cava inferior. Foi realizada laparotomia com linfadenectomia retroperitoneal oncológica com esvaziamento linfonodal e omentectomia para melhor acesso à lesão. O nódulo no retroperitônio foi resseccionado e levado à biópsia, que resultou em cisto benigno não neoplásico medindo 4,5/3,5/2,5 cm. Procedimento realizado sem intercorrências. Paciente evoluiu estável hemodinamicamente, sem DVA, sem náuseas e vômitos e com pouca dor. Recebeu alta após 4 dias de internação.

Tomografia computadorizada de abdome total



Imagens fornecidas pelo doutor Fernando Pereira de Almeida, Hospital Santa Casa.

Tomografia computadorizada

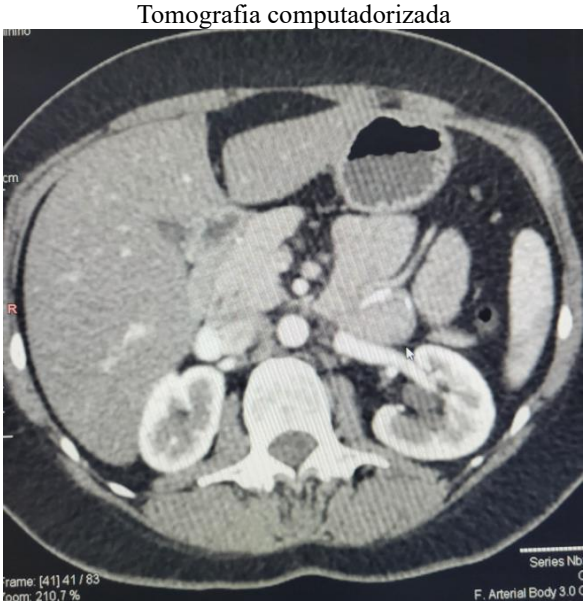

Imagens fornecidas pelo doutor Fernando Pereira de Almeida, Hospital Santa Casa.

3 DISCUSSÃO

Os RPTs não têm predileção por sexo e acomete principalmente adultos, entre a quarta e a sétima década de vida, intervalo que a paciente se enquadra logo no início. (METTLIN, 1982) O quadro clínico apresentado pela paciente foi assintomático, o que pode ocorrer neste tipo de tumor e colabora para a descoberta da condição de modo tardio e com massa já muito evoluída. No entanto, o exame de imagem de rotina permitiu o encontro do tumor antes que ele evoluísse para um tamanho substancial, que ocorre em metade dos casos. (STRAUSS et al. 2011)

Os RPTs benignos são aproximadamente quatro vezes menos frequentes que os tumores malignos, embora muitas vezes se manifestem clinicamente - o que torna o caso da paciente ainda mais atípico. Segundo a literatura, o maior número de TPR benignos foi encontrado em pacientes mais jovens, como o caso abordado. (SASSA, 2020)

O estágio patológico está altamente correlacionado com o prognóstico do câncer e, para uma avaliação precisa, as imagens transversais de alta qualidade desempenham um papel fundamental. Quando as características do tumor não são claramente identificadas por meio de imagens, a histologia pré-operatória através de biópsia com agulha grossa é crucial para estabelecer um diagnóstico definitivo. (STRAUSS et al. 2011) (NUSSBAUM et al. 2014) (FILHO, 2021) Porém, no caso relatado, a paciente apresentava lesão de difícil acesso, o que impediu a realização de biópsia guiada por TC, e, por esse motivo, foi realizada a escolha cirúrgica nesse caso. (SASSA, 2020) A hipótese diagnóstica foi confirmada através de POI exérese de tumor em retroperitônio, seguida de linfadenectomia retroperitoneal e omentectomia. Com a confirmação do diagnóstico, a equipe médica pode prosseguir com segurança para o planejamento de um prognóstico adequado.

A melhoria da sobrevivência e a prevenção da recorrência locorregional podem ser realizadas através da realização de cirurgia para garantir margens negativas com ressecção ampla e combinada de alguns órgãos adjacentes. O alto volume de cirurgiões e centros especializados estão associados a melhores resultados para pacientes em grandes cirurgias oncológicas, incluindo cirurgia hepatobiliar/pancreática, cirurgia esofagogástrica e oncologia cirúrgica, logo a cooperação com uma equipe médica treinada composta por radiologistas, patologistas e oncologistas médicos em um centro centralizado refletem positivamente no prognóstico do paciente. (STRAUSS et al. 2011) (NUSSBAUM et al. 2014)

4 METODOLOGIA

A partir de um caso médico ocorrido na Santa Casa da Misericórdia de Presidente Prudente, juntamente com seu prontuário médico, foram coletadas informações para realização desse relato de caso. Além disso, foi realizada uma busca de informações em bases de dados.

5 CONCLUSÃO

Conclui-se que o sucesso do prognóstico do tumor de retroperitônio é influenciado por múltiplos fatores inter-relacionados. O grau do tumor é de suma importância, pois reflete não apenas o comportamento metastático agressivo, mas também a maior incidência de recorrência local observada em sarcomas de alto grau. Ademais, a biologia intrínseca do tumor, juntamente com a extensão da ressecção cirúrgica realizada, desempenha papéis cruciais na determinação do prognóstico e na expectativa de vida dos pacientes. Portanto, a realização de exames de imagem detalhados e exames laboratoriais específicos são fulcrais, especialmente em populações de risco; adjuntos de acompanhamento de uma equipe médica multidisciplinar. Estes procedimentos são fundamentais para o diagnóstico inicial e para o planejamento cirúrgico, sendo a implementação precisa das etapas vital para otimizar as chances de recuperação.

CONFLITO DE INTERESSES

Os autores concordam que não houve nenhum conflito de interesses ao decorrer desse relato de caso.

REFERÊNCIAS

CHOI, J. H.; RO, J. Y. Retroperitoneal Sarcomas: An Update on the Diagnostic Pathology Approach. Diagnostics, v. 10, n. 9, p. 642, 27 ago. 2020.

FILHO, Geraldo B. Bogliolo - Patologia. 10° ed. Grupo GEN, 2021.

METTLIN, C. et al. Results of the national soft-tissue sarcoma registry. Journal of surgical oncology, v. 19, n. 4, p. 224–227, 1 abr. 1982.

MOORE, K. L.; DALEY, A. F. Anatomia orientada para a clínica. 7ª.edição. Guanabara Koogan. Rio de Janeiro, 2014.

NUSSBAUM, D. P. et al. The effect of neoadjuvant radiation therapy on perioperative outcomes among patients undergoing resection of retroperitoneal sarcomas. Surgical oncology, v. 23, n. 3, p. 155–160, 1 set. 2014.

SANTOS, C. E. R. et al. Estudo da morbimortalidade cirúrgica, da sobrevida e dos fatores prognósticos dos pacientes portadores de sarcomas primários do retroperitônio. Revista do Colégio Brasileiro de Cirurgiões, v. 32, n. 5, p. 251–255, out. 2005.

SANTOS, C. E. R. et al. Sarcomas Primários do Retroperitônio. Revista Brasileira de Cancerologia, v. 53, n. 4, p. 443–452, 31 dez. 2007.

SASSA, N. Retroperitoneal tumors: Review of diagnosis and management. International Journal of Urology, 10 set. 2020.

STRAUSS, D. C.; HAYES, A. J.; THOMAS, J. M. Retroperitoneal tumours: review of management. The Annals of The Royal College of Surgeons of England, v. 93, n. 4, p. 275–280, maio 2011.