LUMEN ET VIRTUS

Abordagem da ptose palpebral em hospital federal no Rio de Janeiro no ano de 2023

https://doi.org/10.56238/levv15n38-054

Felipe Eduardo de Oliveira Santos
Sociedade Brasileira de Cirurgia Plástica, Rio de Janeiro, RJ, Brasil.
Hospital Federal do Andarai, Rio de Janeiro, RJ, Brasil.

Camila Branco Lobato
Sociedade Brasileira de Cirurgia Plástica, Rio de Janeiro, RJ, Brasil.
Hospital Federal do Andarai, Rio de Janeiro, RJ, Brasil.

Nasareno Costa da Silva Filho
Sociedade Brasileira de Cirurgia Plástica, Rio de Janeiro, RJ, Brasil.
Hospital Federal do Andarai, Rio de Janeiro, RJ, Brasil.

Gérson Guilherme Sápiras
Sociedade Brasileira de Cirurgia Plástica, Rio de Janeiro, RJ, Brasil.
Hospital Federal do Andarai, Rio de Janeiro, RJ, Brasil.

Vanessa Baioco
Sociedade Brasileira de Cirurgia Plástica, Rio de Janeiro, RJ, Brasil.
Hospital Federal do Andarai, Rio de Janeiro, RJ, Brasil.

Matheus Camuzi Rodolfo
Sociedade Brasileira de Cirurgia Plástica, Rio de Janeiro, RJ, Brasil.
Hospital Federal do Andarai, Rio de Janeiro, RJ, Brasil.

Vitor Pereira Scarpette
Sociedade Brasileira de Cirurgia Plástica, Rio de Janeiro, RJ, Brasil.
Hospital Federal do Andarai, Rio de Janeiro, RJ, Brasil.

Michelle Gonçalves Maués
Sociedade Brasileira de Cirurgia Plástica, Rio de Janeiro, RJ, Brasil.
Universidade do Estado do Rio de Janeiro, RJ, Brasil.

RESUMO

Introdução: A pálpebra superior tem anatomia complexa, essencial para uma aparência estética e função adequada. Seu normoposicionamento contribui para linhas agradáveis e está relacionado com a sobrancelha. Os músculos elevador da pálpebra superior e de Muller mantêm sua altura e excursão, junto com o músculo frontal. A ptose pode ser congênita (miogênica ou neurogênica) ou adquirida (miogênica, neurogênica, traumática, mecânica, aponeurótica). A avaliação estética considera a simetria, forma e altura da pálpebra. A ptose é diagnosticada quando a margem da pálpebra superior até a distância margem reflexo da córnea é anormalmente baixa. A assimetria da prega palpebral está

associada à blefaroptose e pode exigir correção cirúrgica. Métodos: Foram analisados 13 casos operados no HFA, no período de janeiro a dezembro de 2023. Todos foram abordados por via anterior, com encurtamento da aponeurose do músculo levantador da pálpebra, após identificação do defeito aponeurótico. Resultados: Dos casos abordados (13), tratava-se de 7 homens e 6 mulheres. 11 casos bilaterais e 2 casos unilaterais. 1 caso já operado em outro serviço. 8 casos eram idosos acima dos 60 anos, desses 3 tinham histórico de correção de catarata (37,5%). Conclusão: A identificação da ptose na avaliação pré-operatória com sua consequente correção apresentou um melhor resultado global, não só estético, e sim principalmente funcional. A técnica de encurtamento da aponeurose do MEPS demonstrou baixo índice de complicações, sendo esta eficaz, atendendo as necessidades dos pacientes e satisfazendo o cirurgião.

Palavras-chave: Procedimentos cirúrgicos reconstrutivos, Ptose Palpebral, Blefaroplastia, Oculoplástica.

1 INTRODUÇÃO

A pálpebra superior apresenta uma complexa anatomia, seu normoposicionamento contribui para linhas esteticamente agradáveis da margem palpebral e da prega palpebral, e sua relação com a sobrancelha. A função da pálpebra superior é a proteção ocular e a dispersão das lágrimas sobre o olho. O Músculo Elevador da Pálpebra Superior (MEPS) e Músculo de Miller são denominado como retratores da pálpebra superior, juntos trabalham para manter altura e excursão da pálpebra, com auxílio do músculo frontal (fig. 1). O MEPS, responsável principal pela altura e excursão da pálpebra superior, é inervado pelo nervo oculomotor (III par) após sua origem no osso esfenóide na órbita posterior.

Figura 1. Ilustração da anatomia periorbitária

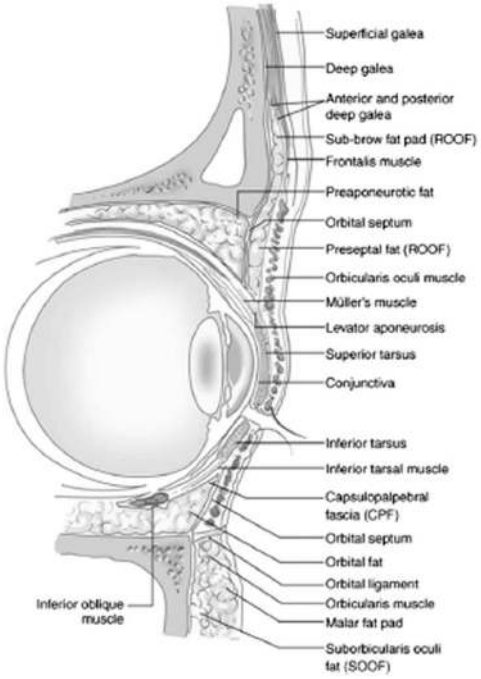

O MEPS faz a transição para a aponeurose após passar através do ligamento de Whitnall na órbita superior. Tradicionalmente, acredita-se que a prega palpebral superior deriva da inserção das fibras da aponeurose do elevador nas lamelas anteriores da pálpebra. O músculo Muller é um músculo liso involuntário, inervado simpaticamente, que se origina na superfície inferior do músculo levantador e se insere na borda superior do tarso. A arcada periférica da pálpebra é um excelente ponto de referência, pois fica logo acima do tarso, imprensada entre a aponeurose do elevador e o músculo Muller. O músculo orbicular é um esfíncter dentro das lamelas anteriores e é responsável pela protração das pálpebras.

A pálpebra superior ideal exibe uma curva suave com ângulo medial agudo, atinge o pico à medida que se estende lateralmente além da pupila e afunila suavemente à medida que se estende temporalmente.1–3 Centralmente, a margem da pálpebra superior geralmente fica logo abaixo do limbo superior. mas ainda bem acima do eixo visual central. A pálpebra superior saudável está cheia,

sem protrusão significativa de gordura.4,5 A complexa relação da pálpebra superior envolve não apenas a altura da margem em relação ao eixo visual, mas também a estatura da plataforma pré-tarsal. Classicamente, na maioria dos livros didáticos de anatomia, a inserção de fibras da aponeurose do elevador no músculo orbicular e na pele é responsável pela formação e manutenção da prega palpebral. Funcionalmente, a prega palpebral superior é formada no "ponto de curvatura" da pele da pálpebra superior, onde a pele pré-septal e orbital não fixada encontra as lamelas anteriores pré-tarsais bem fixadas.6 Devido às diferenças na quantidade de excesso de pele e gordura da pálpebra , além da arquitetura das sobrancelhas, a prega anatômica da pálpebra superior nem sempre corresponde à altura da plataforma pré-tarsal. As dobras palpebrais e, secundariamente, a plataforma pré-tarsal podem assumir vários formatos, incluindo cônico, semilunar e paralelo.

Em relação a etiologia, a ptose pode ser dividida em causas congênitas e adquiridas. A congênita por sua vez tem origem miogênica (deficiência da função do MEPS ou Miller) ou Neurogênica (deficiência inervação do III par craniano, exemplo síndrome de Horner, paralisia do III nervo). Síndrome de Horner congênita é a interrupção da inervação simpática, ocasionando diminuição da pigmentação da íris, ptose, miose e anidrose hemifacial, a ptose ocorre pela não inervação do músculo de Miller. A ptose adquirida pode ter várias causas, sendo miogênica, neurogênica, traumática, mecânica, aponeurótica. Importante distinguir a verdadeira ptose da pseudoptose, ou condições que mimetizam.[7]

A elevação compensatória da sobrancelha é comumente observada em pacientes com blefaroptose adquirida e pode ser notada não apenas como assimetria da sobrancelha, mas também como estimulação do músculo frontal no lado elevado. Frequentemente, a sobrancelha atingirá a altura normal após o reparo da ptose palpebral. A simetria é a chave para uma pálpebra superior esteticamente atraente. Não apenas a uniformidade da altura da pálpebra superior é crucial, mas a forma, a altura da plataforma pré-tarsal, a curvatura da prega palpebral e a posição da sobrancelha são igualmente importantes na avaliação estética da pálpebra.[8,9]

A ptose da pálpebra superior é diagnosticada quando a margem da pálpebra superior até a distância margem reflexo (DMR) da córnea é anormalmente baixa e pode ocorrer em um olho ou em ambos os olhos.[10,11] A ptose é comumente secundária à involução senil, mas em alguns casos pode ter causas secundárias miogênicas, neurogênicas ou mecânicas. A deiscência da aponeurose do elevador causando ptose pode ocorrer como uma alteração involucional relacionada à idade, mas é mais prevalente em usuários de lentes de contato e pacientes submetidos a cirurgia ocular. A medição da função de elevador palpebral continua sendo um dos melhores fatores de diferenciação para etiologias de ptose. Ao contrário de outras etiologias, a função do levantador do elevador é normal em pacientes com ptose involucional, apesar da desinserção aponeurótica do levantador do elevador.

A assimetria da prega palpebral é comumente associada à blefaroptose, mas pode ter outras etiologias congênitas, anatômicas ou étnicas.[11] Geralmente na deiscência do levantador do elevador, a plataforma pré-tarsal se expandirá secundária à elevação da prega palpebral. Apesar da DMR normal, assimetrias congênitas e anatômicas das pregas palpebrais são comuns e podem exigir correção cirúrgica. Esteticamente, a simetria do DRM e do contorno das pálpebras são importantes; entretanto, a altura da plataforma pré-tarsal pode ser mais importante para alguns pacientes.[12,13]

1.1 PLANEJAMENTO E PREPARAÇÃO PRÉ-OPERATÓRIA

O reparo da ptose pode ser desejado por diversos motivos, incluindo obstrução visual, sensação de peso, adaptação de lentes de contato e melhora cosmética. Os resultados ideais da cirurgia dependem da seleção adequada do candidato cirúrgico, do planejamento pré-operatório e da técnica cirúrgica. A consideração das preocupações do paciente, a etiologia das queixas, os achados anatômicos, as comorbidades sistêmicas ou oculares e os objetivos da cirurgia devem ser interligados para desenvolver um plano cirúrgico. Uma compreensão clara das preocupações dos pacientes permitirá ao cirurgião avaliar a probabilidade de atingir os objetivos desejados. Os pacientes podem queixar-se de obstrução visual, peso palpebral ou mesmo pálpebra caída, o que pode estar relacionado a uma DRM baixa, excesso de pele palpebral ou até mesmo assimetria da plataforma pré-tarsal. Um entendimento mútuo deve ser alcançado entre o paciente e o cirurgião com uma expectativa clara dos resultados cirúrgicos esperados. Se possível, candidatos cirúrgicos ruins, aqueles com expectativas irrealistas e pacientes com diagnósticos secundários preocupantes que induzam ptose, devem ser evitados.

Um objetivo da avaliação de pacientes com ptose palpebral superior é excluir causas secundárias preocupantes que possam afetar a saúde do paciente ou a indicação cirúrgica. Além de uma avaliação aprofundada das queixas do paciente e da avaliação sistêmica, vários achados oftalmológicos devem ser avaliados, incluindo DRM, excursão do elevador do músculo levantador, prega cutânea, variabilidade da altura das pálpebras, força orbicular e fenômeno de Bell.14 A DMR é melhor medida em olhar primário com uma régua milimetrada e uma lanterna fraca. A fixação do olhar do paciente na luz permite uma avaliação mais precisa. A excursão do levantador do levantador é a avaliação clinicamente mais útil quanto à saúde do levantador do levantador, e a medição é feita para a quantidade de movimento da margem palpebral desde o olhar extremo para baixo até o olhar extremo para cima. Isolamento da pálpebra com a imobilização das sobrancelhas e a evitação do movimento da cabeça fornecerão a melhor avaliação. A excursão normal varia de 12 a 18 mm. A suspeita de uma causa secundária de ptose deve ser considerada se o movimento do elevador do elevador for inferior a 12 mm ou significativamente diferente entre os olhos (Fig. 2).

Figura 2. Aferição da função do MEPS, com bloqueio do músculo frontal.



O vinco palpebral anatômico e visível deve ser medido, além da quantidade de excesso de pele e gordura. As rugas palpebrais típicas em adultos ocidentais variam de 6 a 8 mm nos homens e 8 a 10 mm nas mulheres. Pregas elevadas nas pálpebras superiores são comumente observadas com ptose causada por deiscência aponeurótica. Ausência, excesso de redução ou multiplicação da prega palpebral podem ser observadas em pacientes asiáticos.

É importante observar a posição da sobrancelha antes da intervenção cirúrgica nas pálpebras. Variabilidade significativa na altura da pálpebra, seja historicamente ou durante o exame, pode significar uma causa médica subjacente, incluindo miastenia gravis. Pacientes com baixa força orbicular, lagoftalmo, motilidade ocular limitada ou olhos secos graves provavelmente não são candidatos ideais para reparo de ptose ou cirurgia de pálpebra superior. Uma avaliação oftalmológica completa é necessária antes de considerar o reparo da ptose palpebral superior. Avaliações do filme lacrimal, ressecamento da córnea, cirurgias anteriores (incluindo cirurgia refrativa) e outras patologias oftalmológicas são necessárias para evitar complicações. Pacientes com função levantadora normal, prega palpebral normal ou elevada, bom fenômeno de Bell, boa função orbicular, alinhamento ocular normal e filmes lacrimais saudáveis são normalmente bons candidatos para cirurgia.

A instilação de fenilefrina (2,5% ou 10,0%) no olho, duas vezes em 5 minutos, é fundamental para pacientes que você consideraria para ressecção conjuntival do músculo Muller (MMCR) (Fig. 3). A fenilefrina estimula a contração do músculo Muller estimulado simpaticamente e, portanto, causa elevação da margem palpebral. Após a administração de fenilefrina, o DMR é reavaliado e, se for observado que aumentou para um nível normal ou superior, podem ser bons candidatos para MMCR. O grau de ptose e o nível de resposta podem permitir ao cirurgião planejar algoritmicamente a quantidade de ressecção durante a cirurgia. Pacientes que não elevam ou não elevam o suficiente após a instilação de fenilefrina provavelmente seriam melhores candidatos para o avanço do MEPS.

Figura 3. Elevação da pálpebra direita após instilação de fenilefrina 2,5%.



A lei de Herring explica que os músculos extraoculares, incluindo o músculo elevador, são inervados com igual intensidade pelo cérebro. Em alguns pacientes com ptose, a elevação da pálpebra superior, seja na ptose unilateral ou naqueles com ptose assimétrica, induzirá ptose no lado contralateral.[14] No pré-operatório, isso pode ser ocasionalmente previsto durante a elevação manual ou induzida pela fenilefrina da pálpebra ptótica. (Fig. 4). Se a pálpebra contralateral cair significativamente durante a avaliação pré-operatória, o paciente deve ser avisado sobre essa possibilidade no pós-operatório e um ajuste deve ser feito no intraoperatório ou uma cirurgia bilateral deve ser considerada. Em um estudo, foi demonstrado que isso ocorre em até 10% dos pacientes avaliados e tratados para ptose.[15]

Figura 4. Lei de Herring – Queda da pálpebra contralateral após elevação do lado com ptose.



2 MÉTODOS

Foram analisados 13 casos operados no HFA, no período de janeiro a dezembro de 2023.

Todos foram abordados por via anterior, com encurtamento da aponeurose do músculo levantador da pálpebra, após identificação do defeito aponeurótico (fig. 5). Utilizado para realização da fixação prolene 5-0. No intraoperatório, optado por posicionamento da pálpebra margeando ou a 1mm abaixo do limbo superior, visto a tendência de ceder no seguimento pós operatório. Realizado blefaroplastia conjunta quando indicado. Procedimentos realizado em centro cirúrgico, sob anestesia local e sedação leve, para avaliação da ptose no intraoperatório (Fig. 6). Mantidos no pós operatório imediato com compressas geladas com soro fisiológico a 0,9%. Altas hospitalares ao final do dia sem nenhuma intercorrência. Prescrito lubrificação ocular com colírios sem conservantes no pós operatório. Retorno ambulatorial para reavaliação em 7 dias, com retirada de sutura da pele.

Figura 5. Defeito de inserção aponeurótica do MEPS no tarso.



Figura 6. Avaliação intraoperatória do posicionamento palpebral.



3 RESULTADOS

Dos casos abordados (13), tratava-se de 7 homens e 6 mulheres. 11 casos bilaterais e 2 casos unilaterais. 1 caso já operado em outro serviço. 8 casos eram idosos acima dos 60 anos, desses 3 tinham histórico de correção de catarata (37,5%).

Realizado comparação entre 30-45 dias do ato operatório, satisfatório para os pacientes. 1 paciente evoluiu com ceratite pós operatória, tratado sem complicações. 2 pacientes apresentaram discreta hipocorreção unilateral.

Paciente 1. 51 anos, histórico de trauma, correção secundária.



Paciente 2. 20 anos, Ptose congênita a esquerda.



Paciente 3. 68 anos, Ptose após correção de catarata.



Paciente 4. 69 anos, Involucional.

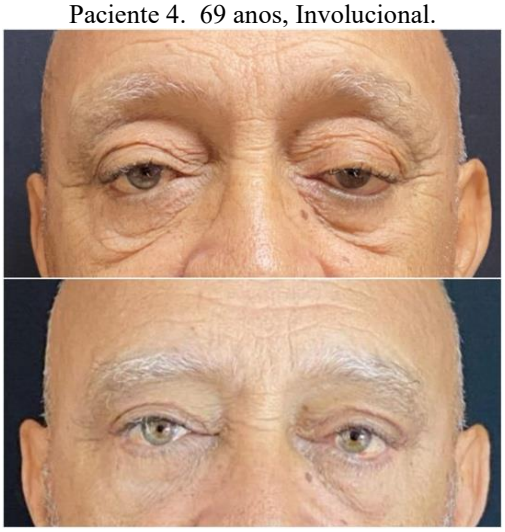

Paciente 5. 60 anos, Involucional



Paciente 6. 70 anos, Involucional

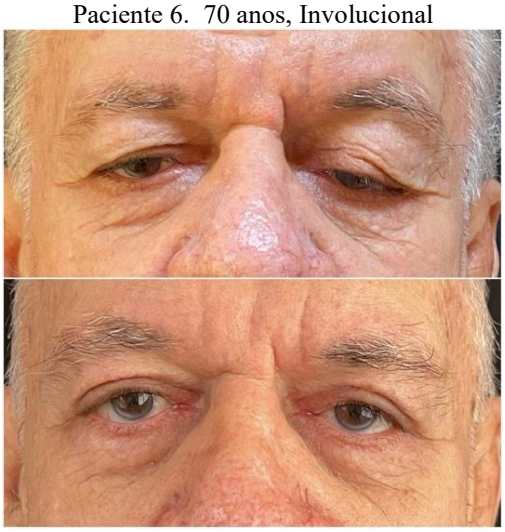

Paciente 7. 72 anos, Ptose após correção de catarata. Discreta hipocorreção a direita



Paciente 8. 44 anos. Ptose após trauma facial.



Paciente 9. 54 anos. Involucional



Paciente 10. 70 anos, Involucional



Paciente 11. 72 anos, Involucional, Discreta hipocorreção a esquerda



Paciente 12. 53 anos, Involucional



Paciente 13. 67 anos, Ptose após correção de catarata.



4 DISCUSSÃO

A ptose palpebral é uma doença frequente e de múltiplas origens, casos de ptose leve podem ser subdiagnosticados, levando resultados insuficientes se não abordagem conjunta a blefaroplastia.

A técnicas de correção variam de acordo com o caso, função do Músculo Elevador da Pálpebra Superior e experiência do cirurgião.

Jones e Beard descreveram a técnica de encurtamento da aponeurose do MEPS, sem ressecção da mesma, com vantagem de poder ser reversível. [16]

A fim de evitar hipercorreções e lagoftalmias, não foi realizado encurtamento superior a 10 mm, visto que vários autores afirmam ser esse o limite máximo seguro. [17]

Uma dificuldade encontrada foi a mensuração de pele a ser ressecada na blefaroplastia conjunta, devido a compensação pré operatória realizada pelo músculo frontal, falseado a quantidade excedente cutânea na pálpebra.

5 CONCLUSÃO

A identificação da ptose na avaliação pré-operatória com sua consequente correção apresentou um melhor resultado global, não só estético, e sim principalmente funcional. A técnica de encurtamento da aponeurose do MEPS demonstrou baixo índice de complicações, sendo esta eficaz, atendendo as necessidades dos pacientes e satisfazendo o cirurgião.

REFERÊNCIAS

Reilly MJ, Tomsic JA, Fernandez SJ, et al. Effect of facial rejuvenation surgery on perceived attractiveness, femininity, and personality. JAMA Facial Plast Surg 2015;17(3):202–7.

Ing E, Safarpour A, Ing T, et al. Ocular adnexal asymmetry in models: a magazine photograph analysis. Can J Ophthalmol 2006;41(2):175–82.

Tower RN, Soparkar CN, Patrinely JR. Perspectives on periocular asymmetry. Semin Plast Surg 2007; 21(1):18–23.

Massry GG. Ptosis repair for the cosmetic sur- geon. Facial Plast Surg Clin North Am 2005; 13(4):533–9, vi.

Volpe CR, Ramirez OM. The beautiful eye. Facial Plast Surg Clin North Am 2005;13(4):493–504.

Goldberg RA, Lew H. Cosmetic outcome of poste- rior approach ptosis surgery (an American Ophthalmological Society thesis). Trans Am Ophthalmol Soc 2011;109:157–67.

Avdagic E, Phelps PO. Eyelid ptosis (Blepharoptosis) for the primary
care practitioner. Disease-a-month. Elsevier. Jun 2020

Macdonald KI, Mendez AI, Hart RD, et al. Eyelid and brow asymmetry in patients evaluated for upper lid blepharoplasty. J Otolaryngol Head Neck Surg 2014;43(1):36.

Ellenbogen R, Swara N. Correction of asymmetrical upper eyelids by measured levator adhesion technique. Plast Reconstr Surg 1982;69(3):433–44.

Putterman AM. Margin reflex distance (MRD) 1, 2, and 3. Ophthal Plast Reconstr Surg 2012;28(4):308–11.

Murchison AP, Sires BA, Jian-Amadi A. Margin reflex distance in different ethnic groups. Arch Facial Plast Surg 2009;11(5):303–5.

Buchanan AG, Holds JB. The beautiful eye: percep- tion of beauty in the periocular area. Chapter 3. In: Paul MD, Hovsepian RV, Rotunda AM, editors. Mas- ter techniques in blepharoplasty and periorbital reju- venation. New York: Springer Science 1 Business Media; 2011. p. 25–9.

Patrocinio TG, Loredo BA, Arevalo CE, et al. Compli- cations in blepharoplasty: how to avoid and manage them. Braz J Otorhinolaryngol 2011;77(3):322–7.

Small RG, Sabates NR, Burrows D. The measure- ment and definition of ptosis. Ophthal Plast Reconstr Surg 1989;5(3):171–5.

Bodian M. Lid droop following contralateral ptosis repair. Arch Ophthalmol 1982;100:1122–4.

Fox SA. Ophtalmic plastic surgery. 4a ed. New York: Grune & Sratton;1963.