LUMEN ET VIRTUS

Correção cirúrgica de prolapso de gordura orbital em quadrante superomedial: Um relato de caso

https://doi.org/10.56238/levv15n38-052

Felipe Eduardo de Oliveira Santos
Sociedade Brasileira de Cirurgia Plástica, Rio de Janeiro, RJ, Brasil.
Hospital Federal do Andarai, Rio de Janeiro, RJ, Brasil.

Gérson Guilherme Sápiras
Sociedade Brasileira de Cirurgia Plástica, Rio de Janeiro, RJ, Brasil.
Hospital Federal do Andarai, Rio de Janeiro, RJ, Brasil.

Nasareno Costa da Silva Filho
Sociedade Brasileira de Cirurgia Plástica, Rio de Janeiro, RJ, Brasil.
Hospital Federal do Andarai, Rio de Janeiro, RJ, Brasil.

Matheus Camuzi Rodolfo
Sociedade Brasileira de Cirurgia Plástica, Rio de Janeiro, RJ, Brasil.
Hospital Federal do Andarai, Rio de Janeiro, RJ, Brasil.

Vanessa Baioco
Sociedade Brasileira de Cirurgia Plástica, Rio de Janeiro, RJ, Brasil.
Hospital Federal do Andarai, Rio de Janeiro, RJ, Brasil.

Ramon Lucas Bomfim de Aguiar
Sociedade Brasileira de Cirurgia Plástica, Rio de Janeiro, RJ, Brasil.
Hospital Federal do Andarai, Rio de Janeiro, RJ, Brasil.

Michelle Gonçalves Maués
Sociedade Brasileira de Cirurgia Plástica, Rio de Janeiro, RJ, Brasil.
Universidade do Estado do Rio de Janeiro.

Ramon Werner Heringer Gutierrez
Universidade Federal do Rio de Janeiro;

RESUMO

Introdução: O prolapso de gordura orbital subconjuntival é uma condição rara onde a gordura periorbitária hernia devido ao enfraquecimento da cápsula de Tenon e do septo orbitário, ocorrendo mais comumente no quadrante superotemporal. Fatores de risco incluem idade avançada, sexo masculino, obesidade e histórico de cirurgias oculares. Pode causar prejuízos estéticos e funcionais, necessitando de correção cirúrgica. Métodos: Relato de caso de uma paciente de 45 anos com nodulação na pálpebra superior esquerda, diagnosticada com prolapso de gordura orbitária medial. Foi realizada ressecção da gordura prolapsada e sutura com fio inabsorvível. Resultados: Pós-operatório sem intercorrências significativas, apenas com discreto edema palpebral. A paciente recebeu colírio

lubrificante e anti-inflamatório oral, com retirada da sutura após 14 dias. Após 6 meses, não houve recidiva do prolapso. Conclusão: Embora a literatura sobre o tratamento do prolapso de gordura orbital seja escassa, especialmente para casos superomedial, a abordagem cirúrgica neste caso foi bem-sucedida até o sexto mês de pós-operatório, com satisfação da equipe e da paciente.

Palavras-chave: Procedimentos cirúrgicos reconstrutivos, Prolapso de gordura orbitária, Cirurgia Periorbitária, Oculoplástica.

1 INTRODUÇÃO

O prolapso de gordura orbital subconjuntival é uma condição benigna rara que está associada à herniação de gordura periorbitária para o espaço subtenoniano, devido ao enfraquecimento da cápsula de Tenon e do septo orbitário[1]. O prolapso ocorre mais comumente no quadrante superotemporal da órbita[2], mas também pode surgir nos quadrantes superomedial, inferomedial e inferotemporal.

Idade avançada, sexo masculino, obesidade, orbitopatias tireoideanas e história pregressa de cirurgias ou traumas oculares são considerados fatores de risco para essa condição[3,4]. No entanto, o prolapso também pode ocorrer espontaneamente.

Além do prejuízo estético associado à diminuição da auto-estima, o prolapso é capaz de acarretar prejuízos funcionais relacionados à sensação de corpo estranho na órbita e dificuldade de fechamento das pálpebras. Assim, a correção cirúrgica da herniação pode ser imperativa em pacientes sintomáticos[5], embora ainda não haja um protocolo de tratamento bem definido para esta condição.

2 MÉTODOS

Este é um relato de caso de uma paciente jovem de 45 anos, sem comorbidades, com queixa de nodulação em pálpebra superior esquerda de aparecimento há 2 anos, com leve desconforto local. Admitida via ambulatório da Cirurgia Plástica, ao qual foi avaliada e diagnosticada com prolapso de gordura orbitária medial, realizado avaliação pré operatória (figura 1).

Figura 1. Avaliação pré operatória com achado de prolapso de gordura.



Submetida a ressecção de gordura prolapsada, sob anestesia local e sedação leve (figuras 2 e 3).

Figura 2. Aspecto da gordura prolapsada.



Figura 3. Aspecto após ressecção da gordura prolapsada.

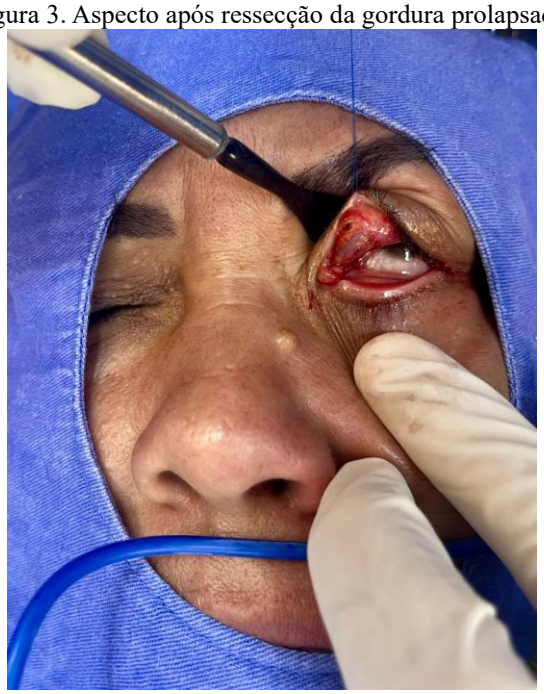

Posterior a ressecção foi realizado sutura com fio inabsorvível (prolene 6-0) do pertuito comunicante, com intuito de reforço da fáscia de Tenon. Sutura exteriorizada para pele (figuras 4 e 5).

Figura 4. Aspecto após sutura continua.



Figura 5. Exteriorização da sutura para pele.



3 RESULTADOS

Evoluiu sem intercorrências no pós operatório, apenas com discreto edema palpebral. Foi prescrito colírio lubrificante e anti-inflamatório oral. Em 14 dias foi realizado retirada da sutura.

Em pós operatório tardio (6 meses), paciente sem recidiva do prolapso (figura 6).

Figura 6. Pós operatório (6 meses).



4 DISCUSSÃO

Embora a ocorrência do prolapso de gordura orbitária subconjuntival seja mais frequente na região superotemporal e acometa mais comumente homens e idosos, o presente relato destaca um caso de sucesso de correção cirúrgica em região superonasal acometendo uma mulher de meia-idade, fato que o torna ainda mais incomum.

Ao exame, a paciente apresentava lesão de coloração amarelada, móvel, de superfície lisa, coberta por conjuntiva e com limites anterior e posterior bem definidos. O diagnóstico diferencial baseia-se na exclusão de outras entidades, como prolapso de glândula lacrimal e dermolipomas[6]. Em casos selecionados, pode ser necessário delimitar e complementar o diagnóstico com exames de imagem, como Tomografia Computadorizada ou Ressonância Magnética [7]. Entretanto, não foi necessária a realização de tais exames pela clínica característica e delimitação da lesão. Por fim, cabe ressaltar que a análise histopatológica é raramente necessária.

O prolapso de gordura orbitária ainda não possui um protocolo de tratamento bem definido. Entretanto, os autores acreditam que a cirurgia deva ser realizada sempre que houver um prejuízo estético ou funcional, com impacto na qualidade de vida dos pacientes. Na paciente apresentada, havia somente a queixa de desconforto estético e optou-se pela abordagem cirúrgica.

Na revisão sistemática publicada por Secondi et al.[1], houve a análise de 11 estudos observacionais, sendo 9 estudos retrospectivos e 2 estudos prospectivos. O manejo cirúrgico satisfatório da condição baseou-se em duas categorias: cirurgia de excisão da gordura ou de reposicionamento da gordura com posterior fixação. A principal técnica utilizada foi a excisão transconjuntival com pontos interrompidos, que está em consonância à realizada no relato de caso, em

que foi feito posterior fechamento do pertuito comunicante, com sutura continua e exteriorização da sutura para a pele.

O conhecimento acerca dos resultados a longo prazo ainda são insuficientes. O estudo prospectivo publicado por Siban et al.[8] possui o maior tempo de seguimento. Nele foi utilizada a técnica de excisão com sutura da conjuntiva e, se necessário, da cápsula de Tenon. A amostra foi de 22 pacientes, sendo apenas 3 deles com prolapso superonasal. Houve uma taxa de recorrência total de 9% em um tempo médio de 46 meses, sem recorrência em abordagem superomedial. Entretanto, os prolapsos foram mínimos e nenhum paciente solicitou reabordagem.

A ocorrência de complicações é incomum, como infecções do sítio cirúrgico, hemorragia retrobulbar, manipulação errônea da glândula lacrimal e acometimento de músculos extraoculares (1). Os autores acreditam que as complicações podem estar associadas à experiência dos cirurgiões em relação à técnica utilizada.

5 CONCLUSÃO

Dessa forma, embora a literatura para a abordagem de prolapso de gordura orbital seja escassa, especialmente em casos de prolapso superomedial, houve sucesso da abordagem cirúrgica e seguimento até o sexto mês de pós-operatório. Equipe e paciente ficaram satisfeitos com o resultado.

REFERÊNCIAS

Roberto Secondi, Juan Carlos Sánchez España, Johnny Castellar Cerpa & Nuria Ibáñez Flores (2019): Subconjunctival Orbital Fat Prolapse: An Update on Diagnosis and Management, Seminars in Ophthalmology.

Yokoyama T, Someda SK, Vaidya A, Kakizaki H, Takahashi Y. Differences in patient characteristics between subconjunctival herniated orbital fat in the superotemporal quadrant and the other quadrants: An observational study. Medicine 2023;102:37(e35186).

Chatzistefanou KI, Samara C, Asproudis I, et al. Subconjunctival orbital fat prolapse and thyroid associated orbitopathy: a clinical association. Clin Interv Aging. 2017;12:359–366.

Kim W, Yang S, Park J, et al. Small-Incision Sutureless Surgical Technique for Subconjunctival Orbital Fat Prolapse. Journal of Craniofacial Surgery 31(5):p 1243-1245.

Rajagopal R, Chauhan G, Balaji JJ. Rare case of inferotemporal orbital fat prolapse – Clinical, histopathologic, and anterior segment optical coherence tomography correlation. Indian J Ophthalmol Case Rep 2023;3:519-20.

Viana GAP, Osaki M, Sant'Anna AE, Ohkawara L, Miyasato P. Prolapso de Gordura Orbital. Rev. Bras. Cir. Plást.2006;21(3):155-160

Kim E, Kim HJ, Kim YD, et al. Subconjunctival fat prolapse and dermolipoma of the orbit: differentiation on CT and MR imaging. Am J Neuroradiol 2011;32:465–467.

Siban M, Weijtens O, van den Bosch W, Paridaens D. Efficacy of transconjunctival excision of orbital fat prolapse: a long-term follow-up study. Acta Ophthalmol. 2014 May;92(3):291-3.