



**ABORDAGEM TERAPÊUTICA INTEGRATIVA DA DERMATITE ATÓPICA COM
FLORAIS FREQUENCIAIS QUÂNTICOS - RELATO DE CASO CLÍNICO EM
IDOSO**

**INTEGRATIVE THERAPEUTIC APPROACH TO ATOPIC DERMATITIS USING
QUANTUM FREQUENCY FLOWER ESSENCES – A CLINICAL CASE REPORT
IN AN ELDERLY PATIENT**

**ENFOQUE TERAPÉUTICO INTEGRATIVO DE LA DERMATITIS ATÓPICA
CON FLORES FRECUENCIALES CUÁNTICAS - INFORME DE CASO CLÍNICO
EN ANCIANO**



<https://doi.org/10.56238/levv16n54-062>

Data de submissão: 14/10/2025

Data de publicação: 14/11/2025

Francisco de Assis Limeira Junior

Pós-graduado em Terapia Vibracional Quântica
Instituição: Universidade Federal da Paraíba (UFPB)
Endereço: Paraíba, Brasil
E-mail: professorlimeira@gmail.com

Adrielly Evelyn de Melo Oliveira

Graduanda de Nutrição
Instituição: Universidade Federal da Paraíba (UFPB)
Endereço: Paraíba, Brasil
E-mail: adrielly.oliveira@academico.ufpb.br

Kátia Caetana Pereira

Graduanda de Odontologia
Instituição: Universidade Federal da Paraíba (UFPB)
Endereço: Paraíba, Brasil
E-mail: katiacaetana@hotmail.com

Brenda Cordeiro Costa de Sá

Nutricionista
Instituição: Universidade Potiguar (UNP)
Endereço: Rio Grande do Norte, Brasil
E-mail: brendacsa@hotmail.com

Monique Pinheiro Cordeiro Gurgel de Sá

Médica
Instituição: Universidade Federal do Rio Grande do Norte (UFRN)
Endereço: Rio Grande do Norte, Brasil
E-mail: moniquepcgsa@gmail.com

RESUMO

A Dermatite Atópica (DA) é uma condição inflamatória crônica da pele que pode causar impacto físico e emocional significativo, especialmente em idosos. Este relato descreve o caso de um paciente masculino, 88 anos, com histórico de crises bimestrais de DA há dois anos, caracterizadas por lesões avermelhadas, difusas, com prurido intenso. O paciente fazia uso contínuo de pomadas dermatológicas à base de corticosteroides, que ofereciam apenas alívio temporário, com recorrência frequente das lesões. Após a introdução de uma abordagem integrativa com Florais Quânticos — Oxyflower® gel e Mydrix® (Fisioquantic S/A) e suplementação nutricional de A a Z com o produto Totallis® (Catalmedic Indústria de Suplementação Alimentar), observou-se regressão logo após 03 dias de uso e completa remissão das lesões em uma (01) semana e ausência de recidiva até o momento, após acompanhamento de 06 meses. O uso dos produtos se estendeu por dois meses consecutivos e o acompanhamento permanece. Este caso ilustra o potencial harmonizador das terapias vibracionais no manejo de pessoas com doenças dermatológicas crônicas, especialmente em populações com limitação ao uso contínuo de tratamentos convencionais.

Palavras-chave: Dermatite Atópica. Florais Quânticos. Medicina Integrativa. Terapia Vibracional. Relato de Caso.

ABSTRACT

Atopic Dermatitis (AD) is a chronic inflammatory skin condition that can cause significant physical and emotional impact, particularly in elderly patients. This report describes the case of an 88-year-old male patient with a two-year history of bimonthly AD flare-ups, characterized by diffuse reddish lesions with intense pruritus. The patient had been using corticosteroid-based dermatological ointments continuously, which provided only temporary relief, with frequent recurrence of the lesions. Following the introduction of an integrative approach with Quantum Flower Essences — Oxyflower® gel and Mydrix® (Fisioquantic S/A) and nutritional supplementation from A to Z with the product Totallis® (Catalmedic Nutritional Supplement Industry) regression was observed after just three days of use, complete remission occurred within one week, and no recurrence has been observed to date after six months of follow-up. The use of the products continued for two consecutive months, and clinical monitoring remains ongoing. This case illustrates the harmonizing potential of vibrational therapies in the management of individuals with chronic dermatological diseases, especially in populations with limitations regarding the continuous use of conventional treatments.

Keywords: Atopic Dermatitis. Quantum Flower Essences. Integrative Medicine. Vibrational Therapy. Case Report.

RESUMEN

La Dermatitis Atópica (DA) es una condición inflamatoria crónica de la piel que puede generar un impacto físico y emocional significativo, especialmente en personas mayores. Este informe describe el caso de un paciente masculino de 88 años, con un historial de brotes bimensuales de DA durante dos años, caracterizados por lesiones eritematosas, difusas y con prurito intenso. El paciente utilizaba pomadas dermatológicas a base de corticosteroides de forma continua, las cuales proporcionaban solo alivio temporal, con recurrencias frecuentes de las lesiones. Tras la incorporación de un enfoque integrativo con Flores Cuánticas — Oxyflower® gel y Mydrix® (Fisioquantic S/A) y suplementación nutricional de la A a la Z con el producto Totallis® (Catalmedic Industria de Suplementación Alimentaria), se observó una regresión después de solo tres días de uso y una remisión completa de las lesiones en una semana, sin recidivas hasta el momento, después de un seguimiento de seis meses. El



uso de los productos se mantuvo durante dos meses consecutivos y el seguimiento continúa. Este caso ilustra el potencial armonizador de las terapias vibracionales en el manejo de personas con enfermedades dermatológicas crónicas, especialmente en poblaciones con limitaciones para el uso continuo de tratamientos convencionales.

Palabras clave: Dermatitis Atópica. Flores Cuánticas. Medicina Integrativa. Terapia Vibracional. Informe de Caso.

1 INTRODUÇÃO

A Dermatite Atópica (DA) é uma doença inflamatória crônica da pele, com predomínio de sintomas como prurido, eritema e lesões eczematosas. Sua etiopatogenia envolve múltiplos fatores, como predisposição genética, disfunções imunológicas e barreiras cutâneas comprometidas. Apesar de mais comum em crianças, a DA pode persistir ou surgir na vida adulta e até em idade avançada. É um dos tipos mais comuns de dermatite, principalmente em pessoas que têm predisposição genética e histórico familiar da doença em questão. É um processo inflamatório crônico, não transmissível, que é prevalente em pessoas residentes de áreas urbanas ou de países desenvolvidos (ANTUNES et al., 2017; RIOS et al., 2021).

O tratamento padrão inclui emolientes, corticosteroides tópicos e, em casos graves, agentes imunossupressores. Entretanto, os efeitos colaterais do uso prolongado e as recorrências frequentes podem frustrar pacientes e profissionais. Os principais objetivos terapêuticos do tratamento da dermatite atópica são a redução do prurido, a redução da inflamação da pele e a prevenção de crises (HAJAR T, et al., 2018). Paz et al. (2024), relatando uma experiência, afirmam que a fotobiomodulação pode ser indicada como recurso importante para potencializar os processos biológicos envolvidos com a recuperação de lesões tipo DA. Mais recentemente, Gasparine et al. (2025), entre os tratamentos mais promissores, destacam-se o Dupilumab e o Upadacitinib, que atuam em diferentes vias inflamatórias da DA. O Dupilumab é um anticorpo monoclonal que bloqueia as vias da interleucina-4 (IL-4) e interleucina-13 (IL-13) e reduz a inflamação, enquanto o upadacitinibe é um inibidor da Janus quinase 1 (JAK1), que modula a resposta imune de forma mais ampla e promove uma melhora mais rápida dos sintomas. Para Carvalho et al. (2017), é importante evitar o uso de roupas muito quentes que aumentará a produção de suor. Ainda, deve ser feito o controle de agentes infecciosos como bactérias, controle de aeroalérgenos e alérgenos alimentares.

As terapias complementares e integrativas têm ganhado espaço como opções adjuvantes. Os Florais Quânticos, inseridos nas terapias vibracionais, atuam por meio de frequências energéticas, promovendo equilíbrio físico, emocional e mental (LIMEIRA JUNIOR, 2024).

Estudo realizado por nossa equipe evidenciou expressiva melhora na qualidade de vida de crianças com microcefalia, como ganho de mobilidade, melhora da imunidade, da função respiratória e tônus muscular, após o uso de florais quânticos específicos, como **Mentalis®**, **Calmallis®** e **Oxyflower®** (LIMEIRA JUNIOR et al., 2024b).

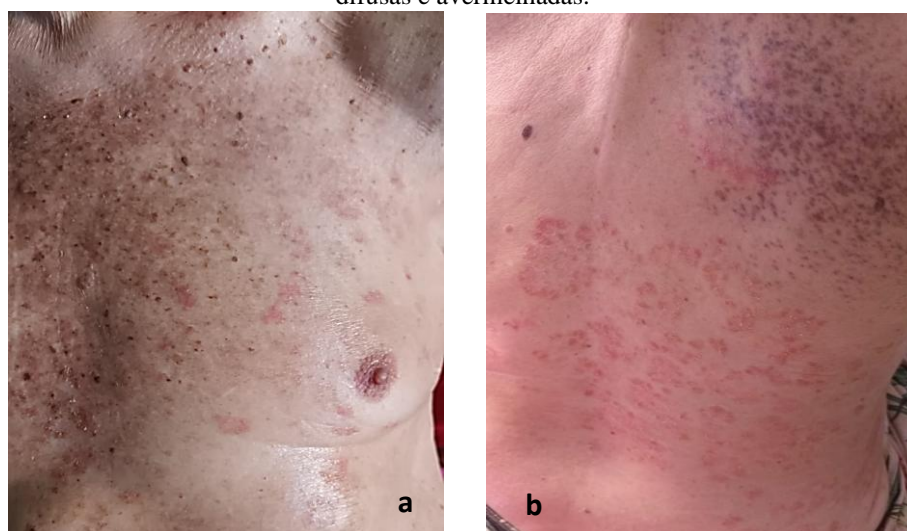
Este relato descreve a evolução clínica de um paciente idoso com DA refratária ao tratamento convencional, que obteve remissão total das lesões com o uso de Florais Frequenciais Quânticos.

2 RELATO DO CASO

Este trabalho representa um estudo descritivo exploratório de relato de caso sobre o uso de florais frequenciais quânticos na modulação do processo de reparação de lesões do tipo Dermatite Atópica (DA) em um paciente idoso. O relato do caso foi submetido ao Comitê de Ética em Pesquisa do Centro de Ciências da Saúde da Universidade Federal da Paraíba, **CAAE**: 93382625.6.0000.5188.

Paciente masculino, 88 anos, com histórico de crises recorrentes de Dermatite Atópica nos últimos dois anos. As lesões eram caracterizadas por áreas avermelhadas, difusas, localizadas nos ombros, braços, tórax e dorso, com prurido intenso (Figuras 01a e b). As crises ocorriam, em média, a cada dois meses, durando cerca de quinze dias, com regressão parcial após uso de pomadas dermatológicas à base de corticosteroides.

Figuras 01a e b. Imagens antes da modulação floral. Regiões do tórax (à esquerda) e dorso (à direita) tomadas de lesões difusas e avermelhadas.



Fonte: Autoria Própria (2025)

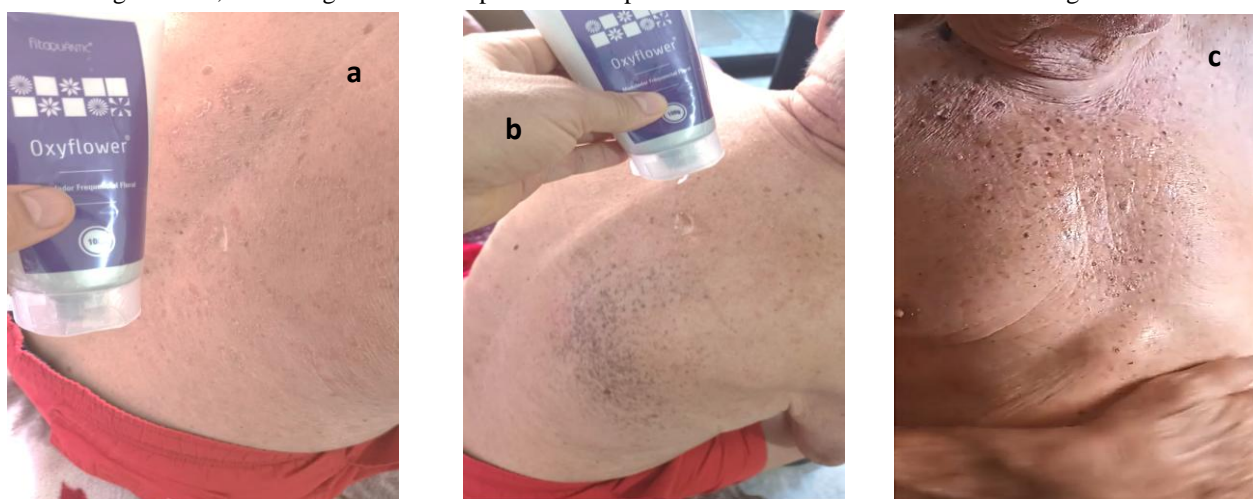
Apesar dos cuidados higiênicos, como banhos frequentes e troca constante da roupa de cama, o paciente não apresentava melhora definitiva. Relatava ainda isolamento social devido ao aspecto estético das lesões e à coceira persistente. Não havia histórico pessoal ou familiar de alergias cutâneas ou respiratórias. O diagnóstico foi dado em consulta com profissional dermatologista, o qual instituiu o tratamento medicamentoso já mencionado.

Neste caso, a proposta terapêutica integrativa consistiu na introdução de Florais Quânticos, em função do seu potencial modulador da fisiologia e das energias envolvidas na saúde da pele e do organismo em geral. Foi recomendado o uso de dois florais frequenciais quânticos, por sessenta (60) dias consecutivos. O **Oxyflower® Gel**, aplicado topicamente nas áreas afetadas, sendo 01 gota do gel na pele afetada tres vezes ao dia, estando a área seca e limpa. Já o frequencial **Mydrix®**, sendo líquido, tomava-se uma medida de 05 ml, tres vezes ao dia por via oral (Figura 04), floral de uso oral, ambos da linha Fitoquantic (Fisioquantic S/A, Maringá, PR, Brasil), associado à suplementação nutricional

de A a Z com o produto **Totallis®** (Catalmedic Indústria de Suplementação Alimentar, Maringá – PR, Brasil). A partir de 03 dias de uso já se observou expressiva melhora (Figuras 02a, b e c) e remissão total das lesões em 07 dias (Figuras 03a a 03d).

A escolha dos florais baseou-se em avaliação energética e emocional do paciente, considerando aspectos como frustração com o quadro clínico, sensação de impotência e isolamento social. A intenção era atuar não apenas nos sintomas físicos, mas também na esfera psicossomática, restaurando o equilíbrio energético e promovendo melhora global.

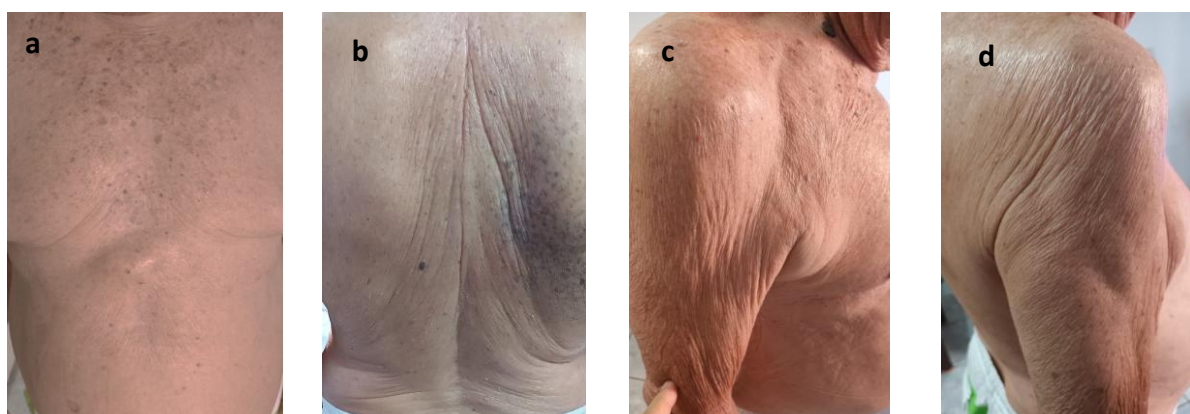Figuras 02a, b e c. Regiões afetadas pelas lesões após 03 dias de uso dos florais. Melhora significativa.



Fonte: Autoria Própria (2025)

Após uma semana de uso dos florais frequenciais Oxyflower® Gel e do Mydrix®, onde se constatou a regressão total das lesões e cessação completa do prurido, o mais notável foi a ausência de recidiva das lesões durante os sessenta (60) dias de tratamento até o presente momento, tendo se passado seis (06) meses, o que nunca havia ocorrido anteriormente.

Figuras 03a, b, c e d. Regiões afetadas pelas lesões após 07 dias de uso dos florais. Remissão total das lesões.



Fonte: Autoria Própria (2025)

Durante esse período, o paciente não precisou recorrer ao uso de pomadas dermatológicas convencionais e relatou retomada do convívio social e familiar. Não foram observados efeitos adversos durante ou após o uso dos florais. Durante todo o tratamento, e após 06 meses, o paciente também fez uso de um suplemento nutricional, contendo Vitamina A, complexo B, C, D, K2 e vários minerais importantes às funções orgânicas, como zinco, magnésio, selênio, iodo, manganês e cálcio (**Totallis®** – Catalmedic Indústria de Suplementação Alimentar Ltda – Maringá – PR, Brasil).

Figura 04. Floral frequencial quântico Mydrix® (Linha Fitoquantic - Fisioquantic S/A)



Fonte: www.fisioquantic.com.br

3 DISCUSSÃO

Este caso demonstra uma resposta terapêutica expressiva com o uso de Florais Quânticos em um paciente idoso com DA crônica. A melhora clínica rápida e sustentada, associada à ausência de recidiva, levanta a hipótese de que os florais podem ter atuado tanto nos componentes inflamatórios quanto nos fatores emocionais e energéticos subjacentes à manifestação da dermatite.

As terapias energéticas fundamentam-se no princípio de que o corpo humano não é apenas um conglomerado bioquímico, mas também um complexo campo de energia e informação que pode ser modulado por frequências específicas (LIPTON, 2016; LIMEIRA JUNIOR et al. 2024a).

O frequencial Oxyflower® produz uma ressonância vibratória que colabora energeticamente para a atuação do oxigênio celular (ARNT, 2018). Isso poderia explicar os efeitos de harmonização energética sobre a pele do idoso com aumento da imunidade, evidenciado pela reparação cutânea.

Outros estudos evidenciaram os efeitos harmonizadores do oxyflower® sobre o crescimento microbiano *in vitro* (REIS *et al.*, 2016), em casos de Fitofotodermatose (RODRIGUES, PERDONÁ; RODRIGUES, 2016), em um caso de Disfunção Têmporo-Mandibular e Cefaléia Crônica (CRUZ, 2016) e na melhora da imunidade e do controle de infecções respiratórias em crianças com microcefalia (LIMEIRA JUNIOR et al., 2024b). As essências florais presentes no Oxyflower gel, colaboram energeticamente na ação do oxigênio celular, essencial à respiração.

O floral frequencial Mydrix® contém informações vibracionais que contribuem com o equilíbrio da resposta imunológica. Os reflexos positivos sobre a Dermatite Atópica podem ser explicados também pelos efeitos moduladores do floral sobre a imunidade do paciente.

Embora o mecanismo de ação dos florais quânticos ainda não seja completamente compreendido sob a ótica da medicina convencional, há crescente interesse em abordagens que considerem o ser humano de forma integral. Em um contexto onde o uso contínuo de corticosteroides pode representar risco, especialmente em idosos, a utilização de terapias complementares seguras e eficazes é altamente relevante. A suplementação nutricional com o produto **Totallis®**, por seus nutrientes essenciais à fisiologia, qualidade comprovada e excelente biodisponibilidade certamente contribuiu para a melhoria do terreno biológico do paciente, permitindo uma nutrição celular adequada, para fazer frente à DA, juntamente com as informações vibracionais contidas nos florais frequenciais utilizados.

Este relato não tem a pretensão de substituir evidências científicas mais robustas, mas reforça a importância de novos estudos clínicos controlados para validar o uso dos florais quânticos na modulação vibracional frente à disfunções sistêmicas e dermatológicas.

4 CONCLUSÃO

O uso de Florais Frequenciais Quânticos, associado à adequada suplementação nutricional, demonstrou ser eficaz na remissão de lesões e prurido em um paciente idoso com Dermatite Atópica crônica e refratária ao tratamento convencional. A abordagem integrativa não apenas proporcionou melhora física, como também resgatou a qualidade de vida e o bem-estar emocional do paciente. Este caso evidencia o potencial terapêutico das terapias vibracionais como parte do tratamento de desequilíbrios orgânicos de base psicossomática e recorrente. Neste caso, a terapia floral quântica com frequenciais com tecnologia *Quantum Health®* foi extremamente efetiva no controle da dermatite atópica.

REFERÊNCIAS

1. ANTUNES AA, et al. Guia prático de atualização em dermatite atópica - Parte I: etiopatogenia, clínica e diagnóstico. *Arquivos de Asma, Alergia e Imunologia*, 1(2): 131-56, 2017.
2. CARVALHO V.O. et al. Guia prático de atualização em dermatite atópica - Parte II: abordagem terapêutica. *Arquivos de Asma, Alergia e Imunologia*, 1(2): 157-82, 2017.
3. GASPARINI, A. et al. Uso de Dupilumabe VS Upadacitinib no tratamento da Dermatite Atópica (DA). *Brazilian Journal of Health Review*, [S. l.], v. 8, n. 2, p. e79227, 2025. DOI: 10.34119/bjhrv8n2-354. Disponível em: <https://ojs.brazilianjournals.com.br/ojs/index.php/BJHR/article/view/79227>. Acesso em: 29 jul. 2025.
4. HAJAR T, et al. New and developing therapies for atopic dermatitis. *An Bras Dermatol*, 93(1): 104-107, 2018.
5. Lipton, B.H. **A Biologia da Crença**. 1ª ed. São Paulo: Butterfly Editora, 2007.
6. Limeira Junior, F. A. **Modulação Energética do Corpo Humano**. 1. ed. Paraná, 2022, 212p.
7. Limeira Junior, F. A. et al. **Florais frequenciais quânticos na saúde humana: ciência ou apenas mística?** *Revista FT*, v. 29, n. 140, p. 56-82, nov. 2024a.
8. Limeira Junior, F.A. et al. Uso de essências vibracionais florais com tecnologia Quantum Health em crianças com microcefalia: abordagem preliminar com dois casos. *Peer Review*, [S. l.], v. 6, n. 9, p. 16-23, 2024b.
9. Limeira Junior, F.A. **Saúde Integrativa – Um caminho sem volta para a conquista da saúde plena e integral**. 1ª ed. 2024.
10. **RIOS, A. R. et al.** *Dermatite atópica: um olhar sobre os tratamentos atuais*. *Revista Eletrônica Acervo Saúde*, v. 13, n. 6, p. 1-7, 2021 <https://doi.org/10.25248/reas.e7595.2021>.
11. SILVA, G. B. et al. Uso de fotobiomodulação para cicatrização de feridas em lesões do tipo dermatite atópica: relato de experiência. *Revista Enfermagem Atual In Derme*, [S. l.], v. 98, n. 4, p. e024435, 2024. DOI: 10.31011/raid-2024-v.98-n.4-art.2358. Disponível em: <https://mail.revistaenfermagematual.com.br/index.php/revista/article/view/2358>. Acesso em: 29 jul. 2025.