




**ESTÉTICA ATRAVÉS DA REANATOMIZAÇÃO COM RESINA COMPOSTA EM  
CASO DE AGENESIA DE INCISIVO LATERAL SUPERIOR: UMA REVISÃO  
INTEGRATIVA**

**AESTHETICS THROUGH REANATOMIZATION WITH COMPOSITE RESIN IN  
CASES OF UPPER LATERAL INCISOR AGENESIS: AN INTEGRATIVE  
REVIEW**

**ESTÉTICA MEDIANTE REANATOMIZACIÓN CON RESINA COMPUESTA EN  
CASO DE AGENESIA DEL INCISIVO LATERAL SUPERIOR: UNA REVISIÓN  
INTEGRATIVA**

 <https://doi.org/10.56238/levv16n51-080>

**Data de submissão:** 27/07/2025

**Data de publicação:** 27/08/2025

**Victor Andrade Ribeiro Silva**

Graduado em Odontologia

Instituição: Faculdade de Tecnologia e Ciências de Jequié, Bahia

E-mail: vars1000@gmail.com

**Geiza Bastos Sousa**

Graduada em Odontologia

Instituição: Faculdade de Tecnologia e Ciências de Jequié, Bahia

E-mail: drageizabastos@gmail.com

**Yuri Henrique Gonzaga da Silva**

Graduado em Odontologia

Instituição: Universidade Estadual da Paraíba (UEPB)

E-mail: yurihenrique150354@gmail.com

**Abel Araújo Alves**

Graduado em Odontologia

Instituição: Faculdade de Enfermagem Nova Esperança, FACENE - JP

E-mail: contatoabelaraujo@gmail.com

**Guilherme Bauer Silveira**

Graduado em Odontologia

Instituição: Universidade Luterana do Brasil – Campus Cachoeira do Sul

E-mail: guilhermebauersilveira@gmail.com

**Jorge Alex Carvalho Santos**

Especialista em Endodontia

Instituição: Núcleo de Pós-Graduação em Odontologia

E-mail: drjorgealex@gmail.com



**José Patrick Martins Badú Carneiro**

Discente do Curso Superior de Odontologia  
Instituição: Faculdade Maurício de Nassau de Campina Grande  
E-mail: pkmartins83@hotmail.com

**Beatriz Bernardo Passos**

Especialista em Prótese Dentária e Implantodontia  
Instituição: Instituto de Pesquisa e Pós-Graduação (IPESP)  
E-mail: biabn97@gmail.com

**Pedro Correia de Moura Neto**

Discente do Curso Superior de Odontologia  
Instituição: Unidade de Ensino Superior de Feira de Santana (UNEF)  
E-mail: mouranetopedro@gmail.com

**Mirella Carvalho Pascaretta**

Discente do Curso Superior de Odontologia  
Instituição: Centro Universitário UNIFACISA  
E-mail: kgmirella2009@gmail.com

**Paula Guimarães de Oliveira**

Especialista em Prótese Dentária e Dentística  
Instituição: Universidade Salgado de Oliveira (UNIVERSO)  
E-mail: paulaguimaraes6@hotmail.com

**Amanda de Figueiroa Silva**

Doutora em Saúde da Criança e do Adolescente  
Instituição: Universidade Federal de Pernambuco (UFPE)  
E-mail: amanda.figueiroa@ufpe.br

---

## RESUMO

Este estudo teve por objetivo, sistematizar por meio de uma revisão integrativa da literatura as evidências científicas acerca do tratamento estético através da reanatomização com resina composta em caso de agenesia de incisivo lateral superior. A abordagem metodológica dessa pesquisa foi uma revisão integrativa de literatura. A investigação da bibliografia foi feita por meio dos bancos de dados da Biblioteca Virtual de Saúde – BVS, MEDLINE, LILACS, publicados no período de 2016 a 2021. Foram utilizados 09 artigos para trazerem resultados e discutirmos sobre a temática abordada. Os principais resultados apontados revelaram que é uma evidência crescente a busca em consultório odontológico por intervenções estéticas com a finalidade de melhorar a harmonia do sorriso requerendo sobretudo que esses procedimentos preservem a naturalidade, notadamente nas situações de agenesia dentária do incisivo lateral superior e através da utilização de resinas compostas é possível restabelecer o contorno e a forma dos dentes, torna-se mais fácil e eficaz com um baixo custo, resolução em menor tempo e possibilidade de reajuste posterior a restauração estética. Conclui-se que, a restauração direta com resina composta envolvendo o incisivo lateral superior, em situação de agenesia dentária, é uma alternativa eficaz para reanatomização dentária, contribui para que a estética do sorriso se insira nos padrões desejados atualmente e primordialmente a satisfação dos pacientes com o resultado obtido.

**Palavras-chave:** Agenesia Dentária. Reanatomização Dentária. Resina Composta. Odontologia.



## **ABSTRACT**

The objective of this study was to systematize, through an integrative literature review, the scientific evidence regarding aesthetic treatment through reanatomization with composite resin in cases of upper lateral incisor agenesis. The methodological approach of this research was an integrative literature review. The bibliography was researched using the databases of the Virtual Health Library (VHL), MEDLINE, and LILACS, published between 2016 and 2021. Nine articles were used to present results and discuss the topic addressed. The main results revealed that there is growing evidence of a demand in dental offices for aesthetic interventions aimed at improving the harmony of the smile, requiring above all that these procedures preserve naturalness, notably in situations of dental agenesis of the upper lateral incisor. Through the use of composite resins, it is possible to restore the contour and shape of the teeth, making it easier and more effective at a low cost, with faster resolution and the possibility of subsequent readjustment of the cosmetic restoration. It is concluded that direct restoration with composite resin involving the upper lateral incisor, in cases of dental agenesis, is an effective alternative for dental reanatomization, contributing to the aesthetics of the smile in line with current standards and, above all, patient satisfaction with the result obtained.

**Keywords:** Dental Agenesis. Dental Reanatomization. Composite Resin. Dentistry.

## **RESUMEN**

The objective of this study was to systematize, through an integrative literature review, the scientific evidence regarding aesthetic treatment through reanatomization with composite resin in cases of upper lateral incisor agenesis. The methodological approach of this research was an integrative literature review. The bibliography was researched using the databases of the Virtual Health Library (VHL), MEDLINE, and LILACS, published between 2016 and 2021. Nine articles were used to present results and discuss the topic addressed. The main results revealed that there is growing evidence of a demand in dental offices for aesthetic interventions aimed at improving the harmony of the smile, requiring above all that these procedures preserve naturalness, notably in situations of dental agenesis of the upper lateral incisor. Through the use of composite resins, it is possible to restore the contour and shape of the teeth, making it easier and more effective at a low cost, with faster resolution and the possibility of subsequent readjustment of the cosmetic restoration. It is concluded that direct restoration with composite resin involving the upper lateral incisor, in cases of dental agenesis, is an effective alternative for dental reanatomization, contributing to the aesthetics of the smile in line with current standards and, above all, patient satisfaction with the result obtained.

**Palabras clave:** Agnesia Dental. Reanatomización Dental. Resina Compuesta. Odontología.

## 1 INTRODUÇÃO

As alternativas de tratamento dentário, sobretudo aqueles relacionados com a estética, ampliaram com o avanço das tecnologias. Os trabalhos estéticos realizados após um correto diagnóstico e planejamento, permitem, a realização de um tratamento cada vez menos invasivos e individualizados, resgatando padrões esteticamente vinculados a melhoria da qualidade de vida dos pacientes.

O sorriso, é um elemento imprescindível na autoestima do ser humano. Nesse contexto, a existência de determinadas alterações pode ocasionar as modificações estéticas, na funcionalidade e autoimagem do indivíduo, sendo uma delas a agenesia dentária (Almeida et al., 2019), notadamente a dos incisivos laterais superiores (ILS), uma anomalia dentária considerada comum. Quando existe recomendação ortodôntica para que os caninos ocupem o lugar dos ILS, surge a necessidade de se resgatar a estética e funcionalidade dos dentes (Bassi et al., 2019).

A estética facial e a do sorriso vem progressivamente ganhando notoriedade, incitando a procura por parte dos pacientes por procedimentos que assegurem melhorar a estética do sorriso e consequentemente no bem-estar e qualidade de vida. Desse modo, se preocupar com os anseios do paciente e executar um planejamento recíproco contribui para o alcance da excelência do resultado final. Algumas condições clínicas dentárias podem ocasionar certo desconforto estético ao paciente, se tornando indicativo de tratamento odontológico estético e nesse contexto se inserem as agenesias. Os fatores etiológicos podem se relacionar aos aspectos nutricionais, traumáticos, infecciosos, genéticos, extrusões do germe dentário, entre outros, podendo gerar consequências importantes ao indivíduo, comprometendo a função da mastigação, ocasionando mal oclusão, alterações na voz e estética (Sinhorri; Stolf; Andrada, 2016).

A ausência dentária pode refletir de maneira direta na oclusão do paciente surgindo disfunções na posição dos dentes adjacentes, danos periodontais, diastemas, comprometimento na mastigação e na fala, impactando de maneira negativa no bem-estar por conta da alteração estética e impactar a qualidade de vida desses indivíduos (Hernandes et al., 2015).

A agenesia dentária acomete aproximadamente entre 20% e 25% da população (Oliveira; Zasso, 2016), de etiologia multifatorial, existindo inúmeras hipóteses ainda não muito bem elucidadas, dentre elas: fatores genéticos, e pode estar associado a uma herança autossômica típica dominante, também pode ter um caráter autossômico recessivo ou ligado ao cromossomo X (Tito; Guillen, 2020).

Diversas terapias têm sido apontadas para a reabilitação ortodôntica de indivíduos com agenesias de incisivos laterais, dentre elas, está a reanatomização, em que conforme citam Bassi et al. (2019) os caninos ocupam a posição dos incisivos laterais e os pré-molares dos caninos, podendo ser realizada com excelência frente às condições adequadas relacionadas as dimensões dentais. A anamnese e exame clínico cautelosos são considerados essenciais para o planejamento do tratamento.

Para corrigir a agenesia pode ser utilizada a resina composta, que acompanhando as exigências dos clientes e do mercado, vem contando com materiais de restauração com características inovadoras com a finalidade de adaptar a estrutura dentária com maiores detalhes, garantindo a estética do procedimento (Araújo et al., 2019). A aplicação da resina composta é considerada uma alternativa simples, eficaz e prática na intervenção, possibilitando, dessa maneira, realizar a reanatomização de canino superior, objeto desse estudo, resgatando a estética, reestabelecendo a função dos dentes, e satisfação ao paciente.

Diante disto, a reanatomização com resina composta atualmente vem sendo recorrente nos tratamentos ortodônticos, considerada um método simples, eficaz e minimamente invasivo, podendo ser reversível, e com tempo de tratamento minimizado. Ademais, este método vem adquirindo características inovadoras, decorrente da exigência estética em permanente crescimento, com opções amplas de cores e efeitos, contribuindo para combinações variadas de translucidez e opacidade (Araújo et al., 2019).

O tratamento tem como consequência positiva a mudança imediata do sorriso, interferindo beneficemente na saúde física e psicológica do paciente. Portanto, torna-se fundamental para o cirurgião-dentista qualificação adequada e conhecimento das propriedades físicas e mecânicas das resinas compostas em consonância com a excelência estética do método, para assim, alcançar a tão desejada harmonia do sorriso (Cunha et al., 2013).

Com isso, estudos dessa natureza são de extrema relevância, haja vista a possibilidade de subsidiar profissionais e futuros profissionais da odontologia, na compreensão acerca dos materiais a base de resinas compostas, do método mais adequado a ser utilizado, com conhecimento e capacidade multidisciplinar para diagnosticar corretamente as agenesias, planejar e monitorar a condição com eficiência, reestabelecendo a funcionalidade dos dentes e garantindo o resultado estético do tratamento.

Logo, este estudo tem por objetivo sistematizar por meio de uma revisão integrativa da literatura as evidências científicas acerca do tratamento estético através da reanatomização com resina composta em caso de agenesia de incisivo lateral superior.

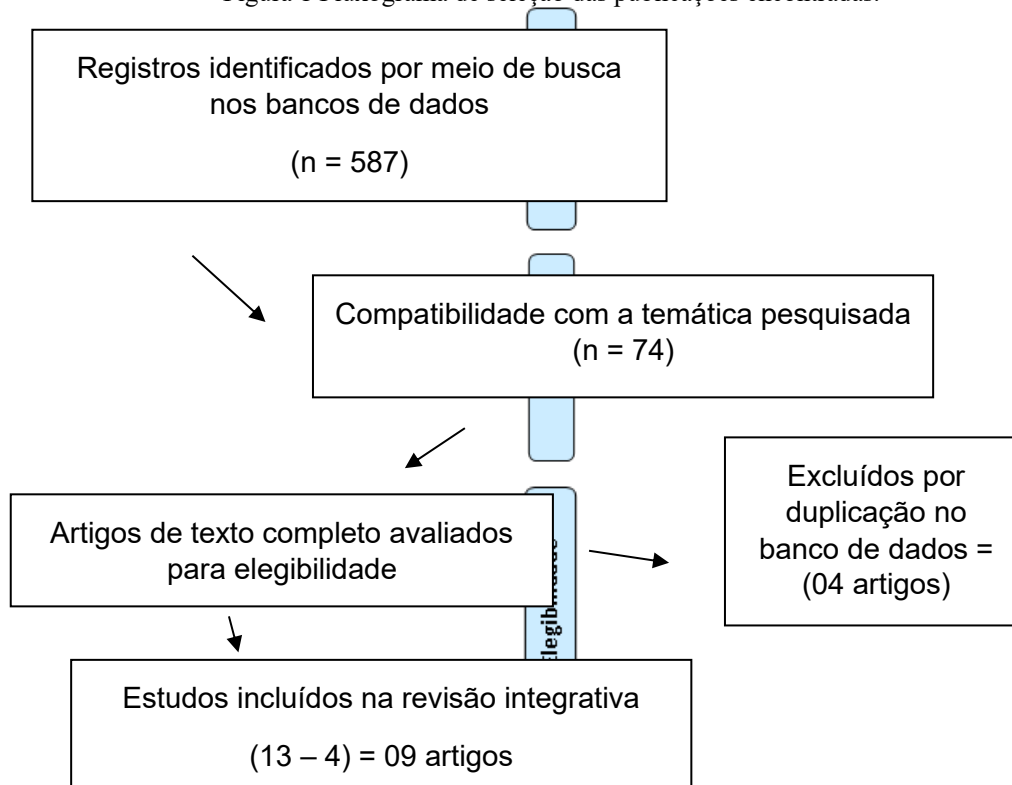
## **2 METODOLOGIA**

A abordagem metodológica dessa pesquisa foi uma revisão integrativa de literatura. A investigação da bibliografia foi feita por meio dos bancos de dados da Biblioteca Virtual de Saúde – BVS, MEDLINE, LILACS. Foram selecionados os estudos que tratavam sobre reanatomização estética com resina composta dos ILS em situação de agenesia dentária, publicados no período de 2016 a 2021. Os descritores de ciências em saúde (DeCS/MeSH) utilizados para a busca dos trabalhos foram: “agenesia dentária” AND “dente incisivo lateral superior” AND “reanatomização dentária” AND “resina composta”.

Como critérios de inclusão tem-se artigos em idioma português, busca realizada em diferentes bases de dados para a obtenção de textos na íntegra associados ao tema, condizente com o objetivo da pesquisa, publicados no período estabelecido. Excluímos desta pesquisa estudos que não estavam de acordo com a temática, artigos duplicados nos bancos de dados, teses, monografias e dissertações, apostilas, cartas e editoriais, artigos nos idiomas espanhol e inglês, e artigos com o ano de publicação anterior a 2016, que não estavam disponíveis na íntegra.

Com a utilização dos descritores, foram encontradas um total de 587 artigos no BVS (LILACS e MEDLINE). Desses, após nova seleção, leitura previa dos títulos e os resumos, excluiu-se 513 trabalhos que não estavam em compatibilidade com o tema escolhendo-se os mais pertinentes, com a leitura detalhada dos 74 artigos foi possível obter uma amostra final de 09 artigos, conforme explicitado na Figura 1.

Figura 1 Fluxograma de seleção das publicações encontradas.



Fonte: Elaborado pelo Autor, 2025.

Após a leitura detalhada dos estudos selecionados, foi possível organizar as informações, realizar a comparação dos resultados e responder à pergunta norteadora do estudo: Quais as evidências científicas acerca do tratamento estético através da reanatomização com resina composta em caso de agenesia de incisivo lateral superior? As variáveis estudadas nas publicações apreendidas foram: reanatomização dentária com resinas compostas e reanatomização dentária com resinas compostas em ILS. Para a discussão dos resultados as variáveis identificadas das publicações eram referentes ao

título, autores e ano de publicação, tipo do estudo, objetivo do estudo, principais resultados e conclusões.

Por se tratar de um estudo de revisão de literatura, a presente pesquisa foi dispensada da submissão ao Comitê de Ética e pesquisa, de acordo com a resolução nº 466, de 12 de dezembro de 2012 (Brasil, 2012).

### 3 RESULTADOS

Os trabalhos que preencheram todos os critérios de seleção foram incluídos no estudo. Os que não preencheram os critérios e/ou não se mostraram relevantes foram excluídos. Os resultados por análise foram representados na Tabela 1 e estabeleceu-se a construção da Tabela 2 aos estudos selecionados, com formulação das colunas (Autor/Ano; Objetivo do estudo; Metodologia; Resultados e Conclusão).

Tabela 1 – Distribuição dos estudos conforme ano de publicação.

Artigos	N	Artigos	N
2016	02	2020	01
2019	04	2021	02

Fonte: elaborado pelo autor, 2025.

Tabela 2 – Análise dos dados e resultados clínicos das pesquisas científicas selecionada.

Autores/Ano	Objetivo	Metodologia	Resultados / Conclusão
Sinhori; Stolf e Andrade (2016)	Descrever, a partir de um caso clínico, o fechamento de diastemas e a reanatomização dos caninos superiores.	Estudo de caso.	A resina para impressão 3D apresentou desempenho inferior às resinas acrílicas, especialmente quando submetida a termociclagem.
Arossi et al. (2016)	Relatar uma reabilitação estética em dentes anteriores superiores com resina composta fotopolimerizável realizada em adolescente diagnosticado com oligodontia.	Estudo de caso.	O resultado final foi esteticamente satisfatório, impactando na qualidade de vida do paciente.
Araújo et al. (2019)	Apresentar um caso clínico cujo plano de tratamento foi composto pela confecção de facetas diretas em resina composta dos elementos ântero-superiores a fim de devolver a estética adequada para a paciente.	Estudo de caso.	As restaurações diretas em resina composta são uma solução simples, efetiva e prática na intervenção de desarmonias de forma e tamanho dental.
Lima et al. (2019)	Realizar reanatomização do sorriso por meio de facetas diretas em resina composta, como também mostrar que é possível alcançar sucesso clínico usando um material mais barato como a resina composta.	Estudo de caso.	A colaboração da paciente, um bom planejamento do caso, execução adequada da técnica e controle e manutenção periódica, proporcionaram uma estética dentária dentro dos padrões tão valorizados atualmente e aumento da sua autoestima.

Rocha et al. (2019)	Descrever um caso clínico de uma paciente adulta com agenesia de incisivos laterais e desvio de linha média superior e inferior.	Estudo de caso.	A paciente apresentou oclusão adequada e melhora na estética facial e do sorriso, demonstrando satisfação com o resultado obtido.
Bassi et al. (2019)	Apresentar um caso de reanatomização de dentes de um paciente com agenesia de ILS após reposicionamento dental ortodôntico.	Estudo de caso.	A reanatomização dental, onde os caninos assumem o lugar dos incisivos laterais e os pré-molares dos caninos, pode ser feita com sucesso desde que haja condições favoráveis com relação as dimensões dentais.
Borges et al. (2020)	Relatar um caso clínico de reanatomização dentária pela técnica restauradora direta com resina composta.	Estudo de caso.	Não houve necessidade de desgaste dentário e com grande previsibilidade técnica.
Silva et al. (2021)	Demonstrar a aplicação de resina composta direta no recontorno estético de caninos em caso de agenesia de incisivos laterais.	Estudo de caso.	A restauração direta com resina composta quando bem planejada e executada corretamente, é uma excelente alternativa para reanatomização dental, resgatando a forma, função e harmonia estética do sorriso.
Emídio e Ishikiriyama (2021)	Relatar um caso de resolução estética em que a paciente se queixava de múltiplos diastemas após o tratamento ortodôntico.	Estudo de caso.	A reanatomização dentária com o objetivo de finalização pós-ortodôntica pode ser necessária em casos que requerem mudanças em proporções dentárias.

Fonte: elaborado pelo autor, 2025.

#### 4 FUNDAMENTAÇÃO TEÓRICA

É uma evidencia crescente a busca em consultório odontológico por intervenções estéticas com a finalidade de melhorar a harmonia do sorriso requerendo sobretudo que esses procedimentos preservem a naturalidade. Desse modo, a odontologia estética vem ganhando notoriedade e crescendo a cada dia (Lima et al., 2019), notadamente nas situações de agenesia dentária, objeto desse estudo. A agenesia dentária é diagnosticada por suspeita clínica e por meio de radiografias; muitas vezes pode ser uma descoberta em exames de radiografias de rotina. A radiografia panorâmica é o exame de escolha, eles são de fácil realização e também permite a visualização de estruturas da região maxilar e mandibular com dose de radiação menor que ser comparada com uma série periapical completa (Tito; Guilen, 2020).

O incisivo lateral superior é considerado o segundo dente mais comumente acometido, depois dos terceiros molares. Fatores como determinadas doenças infecciosas, tratamento com quimioterapia ou drogas associadas, podem contribuir para o seu desenvolvimento. A agenesia dentária é responsável pelo surgimento de anormalidades como diastemas, dentes conoides e retenção de dentes decíduos (Silva et al., 2021) e frente a isso, o tratamento restaurador adesivo direto vem se revelando como um



procedimento simples, efetivo e de reduzido poder invasivo, haja vista apresentar reversibilidade e tempo reduzido de tratamento primordialmente em pacientes que ainda não findaram o crescimento ósseo total (Araújo et al., 2019).

Para reparo das agenesias dentárias as alternativas de tratamento são amplas, como restaurações adesivas diretas utilizando resina composta, as indiretas com aplicação de cerâmica, ortodontia e implantodontia. Contudo, em muitas situações, a intervenção ortodôntica por si só não é capaz de aproximar adequadamente os dentes, com a necessidade de reparo estético após à ortodontia e delineamento de restauração com a finalidade de reanatomizar o dente acometido (Sinhorini; Stolf; Andrada, 2016).

A reanatomização do incisivo lateral, por ser um procedimento minimamente invasivo, sem desgaste da estrutura dentária, devolvendo ao paciente a harmonia do sorriso e a estética. Através da utilização de resinas compostas é possível restabelecer o contorno e a forma, torna-se mais fácil e eficaz com um baixo custo, resolução em menor tempo e possibilidade de reajuste posterior a restauração estética (Silveira et al., 2017). Dessa forma para se obter êxito no resultado final das restaurações diretas é necessário seguir passos importantes como, confecção de procedimentos pré-operatórios, seleção do material, seleção de cor, isolamento eficaz, preparo dentário adequado, inserção correta dos incrementos resinosos para que se obtenha um resultado mais próximo do natural possível (Lima et al., 2020).

Foi nesse sentido que Arrossi et al. (2019), Borges et al. (2020) e Emídio e Ishikiriyama (2021), conduziram estudos com foco na reanatomização dentária, destacando as vantagens da utilização de resinas compostas. No estudo de Arrossi et al. (2019) foi relatado uma intervenção estética em dentes laterais superiores com resina composta fotopolimerizável envolvendo um paciente adolescente, e sua influência no bem-estar e autoestima do mesmo, utilização de distintas tonalidades de resina, associado com a barreira de silicone e aplicação de métodos manuais de maneira a apresentar uma restauração equiparada a estrutura dental natural. Como a estética do adolescente havia sido impactada, interferindo em sua qualidade de vida, os dentes foram mantidos, contudo, com intervenção estética com resina composta, preservando o sorriso em consonância com sua idade. O paciente se adequou muito bem à reabilitação, colaborando satisfatoriamente com todas as etapas do tratamento.

Concordando com o estudo anterior, Borges et al. (2020), relataram um estudo de caso de reanatomização dentária pelo método restaurador direto com resina composta, cujo paciente apresentava espaços interdentais. O resultado da intervenção foi considerado satisfatório, atendendo as expectativas do paciente, conservador, sem que houvesse desgaste do dente e com ampla previsibilidade técnica.

Nesse mesmo sentido, no estudo de caso de Emídio e Ishikiriyama (2021), foi investigado a reanatomização dos elementos 13 ao 23 com aplicação da resina composta e apoio da guia palatina.

Os resultados demonstraram que o método subsidiado por delineamento preliminar preciso pode solucionar de maneira adequada as disfunções estéticas com praticidade, segurança e previsibilidade. Desse modo, os autores concluíram que as resinas compostas possibilitam a reabilitação estética do sorriso de maneira simples e eficaz, com ótimo custo-benefício e resultados estéticos de excelência. Além disso, foi observado que a reanatomização dentária com a finalidade de reparo pós-ortodôntica pode ser necessária nas situações que exigem alterações em proporções dentárias.

Silva et al. (2021), Lima et al. (2019), Araújo et al. (2019) e Bassi et al. (2019), desenvolveram estudos de caso com aplicação de resina composta na situação de agenesia de ILS. Silva et al. (2021) com a finalidade de reportar um estudo de caso onde houve a utilização de resina composta direta no recontorno estético de caninos na situação de agenesia de ILS, evidenciaram que depois do planejamento e consentimento do paciente, foi procedido o clareamento dental caseiro por 15 dias e após esse período foi construída a guia de silicone com base no enceramento diagnóstico. Na sequência, foi efetuada um leve desgaste da crista vestibular dos caninos e posteriormente o recontorno com aplicação de resina composta. Após o reestabelecimento de todos os elementos estéticos do sorriso, a paciente revelou estar satisfeita com o resultado final. A restauração direta com resina composta com planejamento adequado e execução eficaz, é uma alternativa de excelência para reanatomização dentária, devolvendo a forma, função e harmoniza a estética do sorriso.

Com o mesmo objetivo do estudo anterior, Lima et al. (2019) apresentaram um estudo de caso cujo planejamento envolvia a confecção de facetas diretas em resina composta dos elementos ântero-superiores com a finalidade de resgatar a harmonia do sorriso do paciente. A resina composta foi escolhida por ser considerada mais vantajosa do ponto de vista financeiro comparada às cerâmicas, ter execução mais simples, requer leve ou nenhum desgaste e pode-se reverter o procedimento. O método utilizado foi facetas diretas em resina composta e para a realização foram fundamentais as etapas pré-operatórias de gengivectomia, processo de clareamento dos dentes, enceramento diagnóstico para depois a realização dos desgastes. Foi utilizada a guia de silicone para orientar os aumentos incisais, condicionamento ácido com ácido fosfórico a 37%, uso do sistema adesivo e procedeu-se os incrementos de compósitos, assim, foi executado o acabamento e polimento. A ajuda da paciente, uma adequada condução do caso, execução eficaz da técnica e controle e manutenção periódica, contribuíram para que a estética dentária se inserisse nos padrões desejados atualmente e melhoria da autoestima e bem-estar.

Com aplicação de facetas diretas em resina composta, semelhante ao estudo de caso de Lima et al. (2019) e Araújo et al. (2019) relataram um estudo clínico em que a confecção de facetas diretas em resina composta teve como foco os elementos antero-superiores de uma paciente, de 16 anos de idade, do sexo feminino, com diagnóstico de má oclusão (Classe III de Angle) com compensação ortodôntica, agenesia de ILS e inversão dental dos elementos 23 e 24. O resgate da estética do sorriso

foi procedido por meio do método direto com resina composta mediante protocolo adequado considerando a proporção áurea e mimetização. Os autores concluíram que restaurações diretas em resina composta são alternativas simples, eficazes e prática no tratamento de desarmonias de forma e tamanho dental e, por isso, foi possível a reanatomização dos dentes devolvendo estética, função e atendendo as necessidades do paciente.

O objetivo do trabalho de Bassi et al. (2019) foi relatar um caso de reanatomização dentária de um indivíduo do sexo masculino, 25 anos idade, que apresentava agenesia bilateral de ILS depois de reposicionamento dental ortodôntico. A priori, o mesmo teve que se submeter a cirurgia periodontal com o propósito de aumentar a coroa clínica e posterior procedimento de clareamento associando o clareamento na clínica com tratamento caseiro. A reanatomização dos elementos 11, 13, 14, 15, 21, 23, 24 e 25 foi procedida por meio da resina composta Empress Direct (Ivoclar Vivadent), depois de 15 dias após o clareamento e plastia dos dentes 13 e 23.

Os autores reportaram que o caso em questão demonstrou uma resolução estética onde o processo final abarcou restaurações em resina composta, suprimindo as necessidades estéticas do indivíduo, melhorando significativamente seu bem-estar e qualidade de vida, concordando com a pesquisa de Lima et al. (2019) e Araújo et al. (2019).

Rocha et al. (2019) descreveram um estudo clínico de uma paciente do sexo feminino, adulta, 22 anos de idade e diagnóstico de agenesia dos dois incisivos laterais superiores e do incisivo lateral inferior esquerdo. A paciente se recusou a realizar cirurgia ortognática e/ou instalação de implantes nos dentes, pondo suas expectativas na intervenção ortodôntica para fechamento dos espaços e reparo da linha média, em seguida restaurações diretas para reanatomização dos caninos e dos primeiros pré-molares superiores. O período de tratamento foi de aproximadamente 2 anos e ao fim deste foi realizado o clareamento dentário e recontorno estético com aplicação de resina composta nos dentes laterais superiores, a oclusão dentária se mostrou adequada, com harmonia da estética facial e do sorriso, e conseqüente satisfação com o resultado obtido. Logo, conclui-se que a reanatomização dentária, pode ser realizada com excelência, na existência de condições favoráveis referentes as dimensões dos dentes (Bassi et al., 2019).

## 5 CONCLUSÃO

O estudo mostrou que é crescente a procura por intervenções dentárias no sentido de melhorar a estética do sorriso, garantir conforto, bem-estar e melhorar a autoestima dos indivíduos, sobretudo em situações de agenesia dentária do incisivo lateral superior, sendo amplas as alternativas de tratamento restaurador, que apresenta a finalidade de prevenir anormalidades como diastemas, dentes conoides e retenção de dentes decíduos, bem como resgatar a harmonia do sorriso, deixando-o mais natural possível.



Uma das alternativas enfatizadas nessa pesquisa para a reanatomização dentária é a realização do procedimento utilizando-se resinas compostas, considerado relativamente simples e de relativo baixo custo, sendo mais vantajosa do ponto de vista financeiro comparada às cerâmicas, necessitando de pouco ou nenhum desgaste do dente, possibilitando ao paciente se adequar bem à reabilitação.

A literatura apontou que a restauração direta com resina composta envolvendo o incisivo lateral superior, em situação de agenesia dentária, é uma alternativa eficaz para reanatomização dentária, contribui para que a estética do sorriso se insira nos padrões desejados atualmente e primordialmente a satisfação dos pacientes com o resultado obtido. Desse modo, os objetivos desse estudo foram alcançados, no qual foi possível concluir que o tratamento estético através da reanatomização com resina composta em caso de agenesia de incisivo lateral é eficaz, seguro e melhora significativamente a qualidade de vida dos pacientes.



## REFERÊNCIAS

- ALMEIDA, L. de et al. Reabilitação estética de diastemas anterossuperiores com resina composta após abordagem ortodôntica. *Clinical and Laboratorial Research in Dentistry*, 2019.
- ARAÚJO, I.D.T. de et al. Reabilitação estética anterior com resina composta: relato de caso. *Revista Ciência Plural*, v. 5, n. 1, p. 89-101, 2019.
- AROSSI, G.A. et al. A Estética como instrumento de promoção de saúde: relato de caso. *Revista Odontológica do Brasil Central*, v. 25, n. 74, 2016.
- BOAS BASSI, C.R.V. et al. Reanatomização dental com resina composta: relato de caso clínico. *Perspectivas Experimentais e Clínicas, Inovações Biomédicas e Educação em Saúde (PECIBES)*, v. 5, n. 1, 2019.
- BORGES, L.R. et al. Reanatomização dentária e sua importância nos resultados estéticos do sorriso: relato de caso. *Revista Odontológica do Brasil Central*, v. 29, n. 88, 2020.
- BRASIL. Ministério da Saúde. Conselho Nacional de Saúde. Resolução nº 466, de 12 de dezembro de 2012. Aprovar diretrizes e normas regulamentadoras de pesquisas envolvendo seres humanos. *Diário Oficial [da] República Federativa do Brasil*, Brasília, DF, 13 jun. 2013. Seção 1, p. 59-62.
- CUNHA, C.T.M. et al. Incisivos Laterais Conóides: Otimização Estética Através do Uso de Resina Composta Direta. *Journal of Health Sciences*, v. 15, n. 4, 2013.
- EMÍDIO, A.G.; ISHIKIRIAMA, S.K. Reabilitação estética do sorriso por meio de reanatomização dentária: Relato de caso. *Research, Society and Development*, v. 10, n. 1, p. e7810111428-e7810111428, 2021.
- HERNANDES, T.S. et al. Prevalência de casos de agenesia de incisivos laterais superiores em pacientes da clínica de odontologia da faculdade Ingá. *REVISTA UNINGÁ REVIEW*, v. 24, n. 3, 2015.
- OLIVEIRA, A.K.M. de; ZASSO, F. Agenesias Dentárias. *Anais de Odontologia/ISSN 2526-9437*, v. 1, n. 1, p. 5-6, 2016.
- ROCHA, D.T.B. et al. Tratamento ortodôntico em paciente com agenesia de incisivos laterais e desvio de linha média superior e inferior—relato de caso. *Ortho Sci., Orthod. sci. pract*, p. 76-85, 2019.
- SILVA, P.K. dos S. et al. Resina composta direta no recontorno estético de caninos em caso de agenesia de incisivos laterais: relato de caso. *REVISTA UNINGÁ*, v. 58, p. eUJ3093-eUJ3093, 2021.
- SILVEIRA, D. Reanatomização de incisivo lateral conoide em odontopediatria: relato de caso. *Revista Intercâmbio*, v. 8, p. 260-270, 2017.
- SINHORI, B.S.; STOLF, S.C.; ANDRADA, M.A.C. de. Reanatomização estética de caninos em caso de agenesia de incisivos laterais. *Clín. int. j. braz. dent*, p. 58-64, 2016.
- TITO, M.A.S.; GUILLÉN, C.M.C. Agenesia de segundos premolares inferiores. *Revista de Odontopediatria Latinoamericana*, v. 5, n. 1, p. 61-69, 2020.