




EFICÁCIA DA TERAPIA FOTODINÂMICA NO TRATAMENTO DA HERPES SIMPLES TIPO I

EFFICACY OF PHOTODYNAMIC THERAPY IN THE TREATMENT OF HERPES SIMPLEX TYPE I

EFICACIA DE LA TERAPIA FOTODINÂMICA EN EL TRATAMIENTO DEL HERPES SIMPLE TIPO I

 <https://doi.org/10.56238/levv16n49-116>

Data de submissão: 30/05/2025

Data de publicação: 30/06/2025

Adrielle Ferreira Gebrim

Graduanda em Odontologia, UNIBH, 2025. Graduanda do Centro Universitário de Belo Horizonte, MG.

E-mail: adriellefg@gmail.com

Amanda Gonçalves Franco

Aluna de Mestrado, FOAr UNESP, 2025. Universidade Estadual Paulista “Júlio de Mesquita Filho”, FOAr UNESP, Araraquara, São Paulo.

E-mail: amanda.g.franco@unesp.br

Matheus Ulysses Garcia de Abreu

Graduando em Odontologia, UNIBH, 2025. Graduando do Centro Universitário de Belo Horizonte, MG.

E-mail: matheusulysses19@gmail.com

Rafaela Martins Maximiano

Graduanda em Odontologia, UNIBH, 2025. Graduanda do Centro Universitário de Belo Horizonte, MG.

E-mail: rafaelamaximiano@gmail.com

Simone Angélica de Faria Amormino

Mestre e especialista em Periodontia - Doutora em Biologia Celular, 2025. Professora UniBH, Una e São Leopoldo Mandic.

E-mail: simoneamormino@hotmail.com

RESUMO

O presente estudo trata-se de uma série de relatos de caso clínico sobre a aplicação da Terapia Fotodinâmica Antimicrobiana (TFD) no tratamento de lesões causadas pelo Herpes Simples Tipo I (HSV-1). Essa infecção viral é caracterizada por episódios recorrentes, impactando diretamente a qualidade de vida dos pacientes devido à dor, desconforto estético e estigmatização social. Tradicionalmente, o tratamento é realizado com antivirais, como o Aciclovir, os quais apresentam limitações relacionadas à resistência viral e possíveis efeitos adversos. Diante disso, a TFD surge como uma abordagem terapêutica minimamente invasiva, que utiliza um fotossensibilizador ativado por luz de comprimento de onda específico, gerando espécies reativas de oxigênio capazes de destruir seletivamente as células infectadas. Este trabalho teve como objetivo relatar três casos clínicos tratados

com TFD, empregando azul de metileno a 0,005% e laser de diodo de 660 nm em pacientes com lesões herpéticas em fase vesicular. Em todos os casos, observou-se melhora significativa dos sintomas, com alívio da dor e diminuição da inflamação em até 24 horas após a intervenção. Os resultados obtidos corroboram os dados da literatura quanto à eficácia da TFD como adjuvante no tratamento da herpes labial recorrente, principalmente em pacientes imunocompetentes. Além disso, o estudo evidencia a praticidade, segurança e ausência de efeitos colaterais relevantes dessa abordagem, o que a torna uma opção viável na clínica odontológica. Conclui-se que a TFD representa uma alternativa promissora, especialmente para indivíduos que buscam terapias complementares, eficazes e de baixo risco. No entanto, reforça-se a necessidade de estudos adicionais com maior número de participantes e padronização dos protocolos utilizados, a fim de consolidar a técnica na prática clínica diária.

Palavras-chave: Herpes. Herpes simples. Laser. Laserterapia. Terapia Fotodinâmica.

ABSTRACT

This study presents a series of clinical case reports on the application of Antimicrobial Photodynamic Therapy (aPDT) in the treatment of lesions caused by Herpes Simplex Virus Type I (HSV-1). This viral infection is known for its recurrent episodes, which significantly affect patients' quality of life due to pain, aesthetic discomfort, and social stigma. Traditionally, treatment involves the use of antiviral medications such as Acyclovir, which may present limitations related to viral resistance and potential side effects. In this context, aPDT emerges as a minimally invasive therapeutic approach that combines a photosensitizing agent with light of a specific wavelength, generating reactive oxygen species capable of selectively destroying infected cells. This study aimed to report three clinical cases treated with aPDT, using 0.005% methylene blue and a 660 nm diode laser on patients with vesicular-phase herpetic lesions. All cases showed significant improvement in symptoms, with pain relief and reduced inflammation within 24 hours after treatment. The outcomes corroborate existing literature regarding the efficacy of aPDT as an adjunctive therapy in managing recurrent labial herpes, especially in immunocompetent patients. Furthermore, the study highlights the practicality, safety, and lack of relevant side effects, making aPDT a viable option in dental practice. It is concluded that aPDT is a promising alternative, particularly for individuals seeking complementary, effective, and low-risk therapies. Nevertheless, further studies with larger samples and standardized clinical protocols are needed to support the widespread use of this technique in daily clinical practice.

Keywords: Herpes. Herpes simplex. Laser. Lasertherapy. Photodynamic Therapy.

RESUMEN

Este estudio es una serie de informes de casos clínicos sobre la aplicación de la Terapia Fotodinámica Antimicrobiana (TFD) en el tratamiento de lesiones causadas por el virus del herpes simple tipo I (VHS-1). Esta infección viral se caracteriza por episodios recurrentes, que impactan directamente en la calidad de vida de los pacientes debido al dolor, la incomodidad estética y la estigmatización social. Tradicionalmente, el tratamiento se realiza con antivirales, como el aciclovir, que presentan limitaciones relacionadas con la resistencia viral y posibles efectos adversos. Por lo tanto, la TFD surge como un enfoque terapéutico mínimamente invasivo, que utiliza un fotosensibilizador activado por luz de una longitud de onda específica, generando especies reactivas de oxígeno capaces de destruir selectivamente las células infectadas. Este estudio tuvo como objetivo informar tres casos clínicos tratados con TFD, utilizando azul de metileno al 0,005% y láser de diodo de 660 nm en pacientes con lesiones herpéticas en la fase vesicular. En todos los casos, se observó una mejoría significativa de los síntomas, con alivio del dolor y reducción de la inflamación dentro de las 24 horas posteriores a la intervención. Los resultados obtenidos corroboran la literatura sobre la eficacia de la TFD como adjuvante en el tratamiento del herpes labial recorrente, especialmente en pacientes inmunocompetentes. Además, el estudio destaca la practicidad, seguridad y ausencia de efectos secundarios relevantes de este enfoque, lo que lo convierte en una opción viable en la clínica dental. Se concluye que la TFD representa una alternativa prometedora, especialmente para quienes buscan terapias complementarias, efectivas y de bajo riesgo. Sin embargo, refuerza la necesidad de realizar



estudios adicionales con un mayor número de participantes y estandarizar los protocolos utilizados para consolidar la técnica en la práctica clínica diaria.

Palabras clave: Herpes. Herpes simple. Láser. Terapia láser. Terapia fotodinámica.

1 INTRODUÇÃO

As infecções causadas pelo vírus herpes simples representam um relevante problema de saúde pública no Brasil e no mundo. Dessa forma, torna-se essencial a constante atualização de estudos visando aprimorar as condições de tratamento e as condutas adotadas frente a essas doenças. O cirurgião-dentista deve estar capacitado para diagnosticar e orientar os pacientes acometidos por herpes simples primário, herpes recorrente (peribucal e intraoral), com o objetivo de reduzir o tempo das manifestações clínicas e fornecer diretrizes adequadas para a prevenção dessas condições. Os herpesvírus humano (HHVs) representam vírus de DNA pertencentes à família Herpesviridae, capazes de infectar células humanas, provocando a disseminação de doenças (Santos et al., 2012).

Os herpes vírus humanos (HHV) fazem parte de uma família –Herpesviridae e têm como seu hospedeiro, unicamente, o homem. São ubíquos e latentes e, uma vez ocorrida a primo- infecção, permanecem no organismo do indivíduo afetado durante toda a sua vida (Santos et al., 2012).

Herpes simples é uma infecção viral causada pelo herpes simplex vírus (HSV), sendo classificada em dois principais tipos: O Vírus do Herpes Simples (HSV) é um patógeno humano comum, classificado em HSV-1 e HSV-2, ambos com estruturas semelhantes, mas antigenicamente diferentes. O HSV-1 caracteriza-se por quadros extragenitais, disseminando-se através da saliva infectada ou lesões periorais ativas, enquanto que o HSV-2 envolve quadros perigenitais (Tagliari, Kelmann, Diefenthaler et al., 2012). Essa infecção apresenta alta prevalência mundial e caracteriza-se por episódios recorrentes, causando um significativo impacto na qualidade de vida dos pacientes devido à dor, desconforto e estigmatização social (Burocracia Zero et al., 2025).

Nesse sentido, a maioria da população se infecta por contágio de partículas virais presentes na saliva ou em lesões perorais ativas. Com isso, destaca-se que o Herpes Labial é uma doença recorrente e que afeta cerca de 40% da população mundial. O HSV-1 gera lesões perorais, sendo a gengivostomatite herpética, frequentemente, a manifestação primária nos indivíduos infectados. No que tange à recidivas, para muitos, representa um incômodo recorrente com presença de sintomas, e, para indivíduos imunodeprimidos, como HIV positivos, esta infecção está associada ao aumento da morbidade e mortalidade (Rocha et al., 2024).

A reativação do vírus HSV-1 nos lábios e na cavidade oral podem ser desencadeadas por meio de episódios febris por doenças de causas variadas, em mulheres que estão no período menstrual e pela exposição solar inadequada. Portanto, os pacientes comumente apresentam o estágio prodrômico de dor, queimação, coceira e parestesia. Desta forma enquanto as vesículas estiverem presentes com seu conteúdo líquido elas são infectantes, e quando há o rompimento das vesículas, surgem a presença de pequenas ulcerações com posterior repitelização da pele ou mucosa, sendo que nessa fase a doença é assintomática (Cabral et al., 2022).

No exame clínico, é possível visualizar pequenas vesículas amareladas na mucosa e na pele

que são passíveis de rompimento a qualquer estímulo local, formando úlceras, cobertas por uma membrana e um halo eritematoso. O tempo de curso do herpes é de aproximadamente 7 a 14 dias para a total cura, sendo uma lesão que tem reparo por regeneração, não deixando cicatrizes no local (Rocha et al., 2024).

A evolução da infecção pelo vírus HSV é caracterizada pelas seguintes fases: primária, latência e recorrente. A primária é a fase em que há exposição inicial ao vírus, ocorre, predominantemente, em indivíduos jovens. Em seguida a de latência, em que o vírus é absorvido pelos nervos sensoriais e transportado aos nervos associados, permanecendo latente nos gânglios. Por fim, a fase recorrente é a reativação do vírus, que pode estar relacionada com fatores que predispõe à atividade viral do HSV, como a idade avançada, exposição aos raios UV, estresse, gestação, traumas mecânicos, período menstrual e doenças sistêmicas (Camargo et al., 2024).

O herpes labial é a manifestação clínica da infecção recorrente que é caracterizada por pequenas e numerosas pápulas eritematosas e dolorosas, que constituem conglomerados de vesículas que se rompem e formam crostas. Ao que se refere à manifestação do herpes simples labial, podem ser evidenciados em 3 períodos clínicos da doença, são eles: prodrômico, clínico ativo e reparatório. No período denominado prodrômico, observa-se manifestações clínicas iniciais que antecedem as lesões, o indivíduo pode prever com antecedência de até 24 horas o reaparecimento da forma ativa da infecção viral (Rocha et al., 2024).

Atualmente, o tratamento padrão para a herpes simples baseia-se no uso geralmente de medicamentos antivirais, sendo aplicados tanto em infecções primárias quanto em recorrentes, os quais podem auxiliar na redução da intensidade e na extensão dos sintomas. Diversos medicamentos antivirais estão disponíveis, tais como o Valaciclovir, o Fanciclovir e o Aciclovir (Camargo et al., 2024) que inibem a replicação viral e reduzem a duração dos surtos. Embora o uso de antivirais, como o Aciclovir, seja o tratamento mais amplamente aceito para as lesões de Herpes Simples, a terapia com laser de baixa intensidade tem conquistado espaço na prática clínica devido às suas propriedades reparadoras de tecido, analgésicas e anti- inflamatórias (Rocha et al., 2024).

Nesse contexto, a terapia fotodinâmica antimicrobiana (TFD) surge como uma alternativa promissora para o tratamento da herpes simples. A TFD é uma técnica minimamente invasiva que combina um agente fotossensibilizante, luz em comprimento de onda específico e oxigênio molecular para gerar espécies reativas de oxigênio (EROs), promovendo a destruição seletiva de células infectadas e reduzindo a carga viral. Estudos recentes demonstram que a TFD pode inibir a replicação do HSV e acelerar a cicatrização das lesões, além de potencialmente modular a resposta imunológica local, minimizando a recorrência da infecção.

Diante da necessidade de novos tratamentos mais eficazes e da crescente resistência viral aos antivirais tradicionais, o presente estudo tem como objetivo avaliar através de relatos de casos clínicos,

a eficácia da laserterapia no tratamento do herpes labial simples tipo I.

2 RELATO DE CASO

Os três relatos de casos clínicos apresentados foram realizados na Clínica de Odontologia do Centro Universitário UniBH. Os pacientes atendidos ou respectivos responsáveis assinaram o termo de consentimento livre e esclarecido (TCLE) para o tratamento de herpes simples labial.

Os pacientes apresentavam o herpes na fase vesicular e, portanto, a indicação foi de realizar o tratamento de terapia fotodinâmica antimicrobiana (TFD) nas lesões. A Tabela 01 mostra os parâmetros de irradiação do laser para TFD. O protocolo de tratamento para herpes simples labial (fase vesicular) utilizado nos casos clínicos 1, 2 e 3 são descritos a seguir:

Tabela 1 Parâmetros da dosimetria utilizado na Terapia Fotodinâmica (TFD)

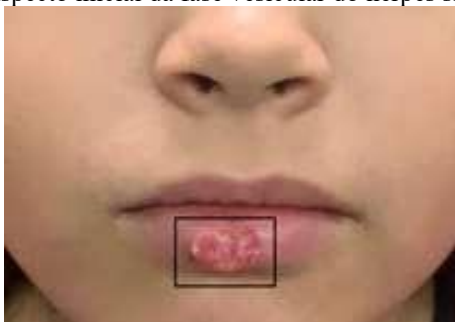
Comprimento de onda (nm)	660
Meio ativo	InGaAlP
Área do feixe (cm ³)	0,04
Potência (mW)	40
Densidade da potência (W/cm)	1
Tempo de irradiação por ponto (s)	90
Energia por ponto (J)	9
Modo de irradiação	Pontual e contato
Número de sessões	1

Fonte: Autoria própria.

2.1 RELATO DE CASO 1

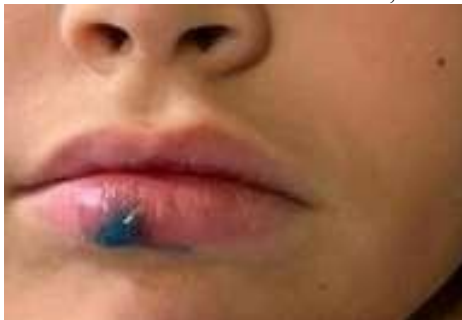Paciente do sexo feminino, 11 anos, fototipo de pele branca, chegou a clínica Odontológica do Centro Universitário Unibh, com queixa de queimação no lábio inferior e coceira no local e informou que teve início após voltar de viagem de praia (Figura 1A). Ao exame clínico verificou a presença de vesículas no meio do lábio inferior (Figura 1A), com sintomatologia dolorosa. As vesículas foram cuidadosamente rompidas com uma agulha estéril e o fluido drenado cuidadosamente com o auxílio de uma gaze estéril com o objetivo de evitar que a infecção se espalhasse para as áreas adjacentes. Em seguida foi aplicado o fotossensibilizador azul de metileno 0,005% (Chimiolux, DMC, São Paulo) sobre a lesão, (Figura-1B).

Figura 1A Aspecto inicial da fase vesicular do herpes simples labial.



Fonte: Autoria própria.

Figura 1B Fotossensibilizador azul de metileno 0,005% sobre a lesão.



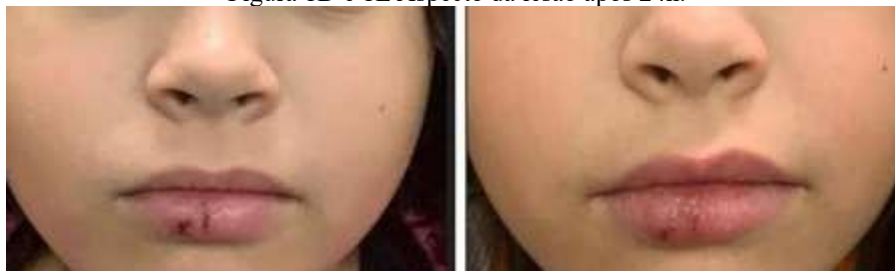Fonte: Autoria própria.

Figura 1C Irradiação com o laser diodo de baixa potência 660 nm.



Fonte: Autoria própria.

Figura 1D e 1E Aspecto da lesão após 24h.



Fonte: Autoria própria.

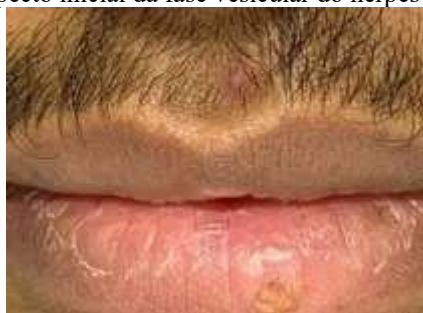Após o tempo recomendado, o excesso de fotossensibilizador foi removido e a área da lesão foi irradiada em dois pontos distintos, utilizando um equipamento de laser de diodo (MM Optics, São Paulo), emissão contínua, em baixa intensidade com comprimento de onda vermelho de 660 nm, potência de saída 40mw, energia de 9 joules, por 90 segundos em cada ponto (Figura 1C). Após 24 horas a paciente retornou para consulta com uma melhora significativa da lesão, relatando principalmente diminuição da sensibilidade dolorosa e queimação. (Figura 1D e 1E).

2.2 RELATO DE CASO 2

Paciente do sexo masculino, 24 anos de idade, fototipo de pele parda chegou a clínica Odontológica do Centro Universitário Unibh, com queixa de lesões dolorosas no lábio inferior. Na anamnese, relatou não ter alteração sistêmica significativa ou uso de medicamento, entretanto, estava

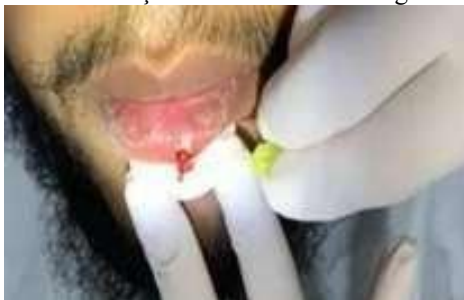passando por um período de estresse após mudança de emprego. Ao exame clínico verificou lesões vesiculares compatível com herpes simples tipo I (Figura 2A). As vesículas foram cuidadosamente rompidas com uma agulha estéril (Figura 2B) e o fluido drenado cuidadosamente com o auxílio de uma gaze estéril com o objetivo de evitar que a infecção se espalhasse para as áreas adjacentes. Posteriormente, foi aplicado o fotossensibilizador azul de metileno 0,005% (Chimiolux, DMC, São Paulo) sobre a lesão por cinco minutos. A área foi irradiada em três pontos distintos com equipamento de Laser de diodo (MM Optics, São Paulo), emissão contínua, em baixa intensidade com comprimento de onda vermelho de 660 nm, potência de saída 40mw, energia de 9 joules, por 90 segundos em cada ponto no modo de contato (Figura 2C). Após 24 horas o paciente retornou já relatando muita melhora no quadro (Figura 2D e 2E). E realizou uma sessão de terapia de fotobiomodulação utilizando o mesmo equipamento, porém com potência de saída de 5 mw, densidade de energia de 3,7 J/cm², 10 segundos por ponto, no modo contato. O paciente ligou para o cirurgião dentista relatando que estava bem melhor e não retornou para consulta.

Figura 2A Aspecto inicial da fase vesicular do herpes simples labial.



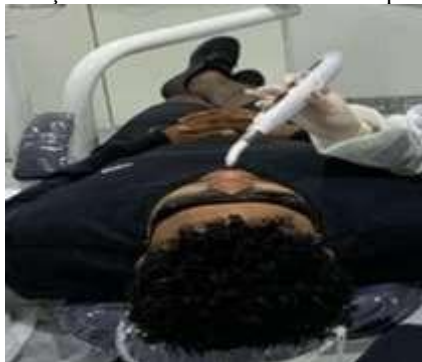Fonte: Autoria própria.

Figura 2B Perfuração das vesículas com agulha estéril



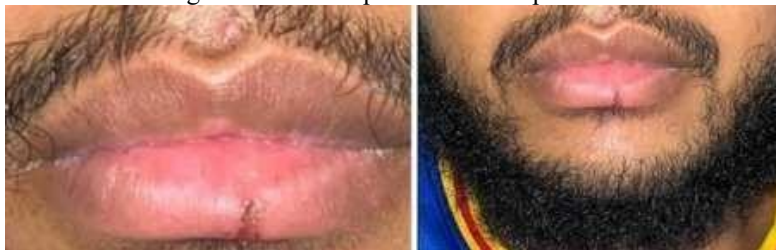Fonte: Autoria própria.

Figura 2C Irradiação com o laser diodo de baixa potência 660 nm.



Fonte: Autoria própria.

Figura 2D e 2E Aspecto da lesão após 24h.

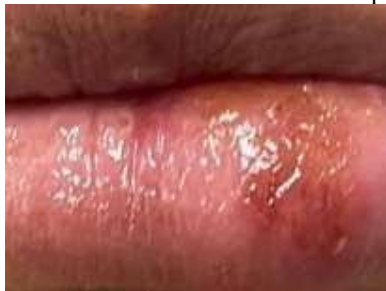

Fonte: Autoria própria.

2.3 RELATO DE CASO 3

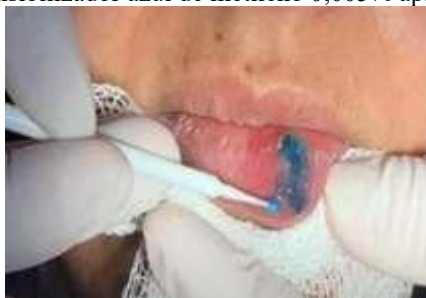Paciente do sexo feminino, 26 anos de idade, apresentou-se ao consultório odontológico com queixa de lesão herpética em fase vesicular, localizada no lábio inferior (Figura 3). Durante a anamnese, a paciente relatou vivenciar um período de estresse, atribuído a uma recente transição profissional. Para a condução do tratamento, optou-se pela utilização da Terapia Fotodinâmica Antimicrobiana (TFD). Dando continuidade ao protocolo clínico, procedeu-se à remoção das vesículas presentes na região acometida. Na sequência, realizou-se a aplicação do azul de metileno 0,005% (Chimiolux, DMC, São Paulo), por um período de cinco minutos, correspondente ao tempo de pré-irradiação (Figura 3B). Após esse intervalo, o excesso do agente fotossensibilizante foi cuidadosamente removido. Em continuidade ao protocolo, a área da lesão foi irradiada em dois pontos distintos, utilizando um equipamento de laser de diodo (MM Optics, São Paulo), emissão contínua, em baixa intensidade com comprimento de onda vermelho de 660 nm, potência de saída 40mw, energia de 9 joules, por 90 segundos em cada ponto (Figura 3C). Após 24 horas a paciente retornou para consulta com uma melhora significativa da lesão, relatando principalmente diminuição da sensibilidade dolorosa e queimação. (Figura 3D e 3E).

Figura 3 A Aspecto inicial da fase vesicular do herpes simples labial



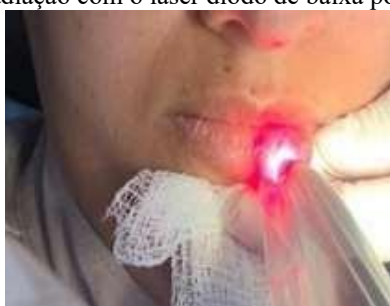Fonte: Autoria própria.

Figura 3B Fotossensibilizador azul de metileno 0,005% aplicado sobre a lesão.



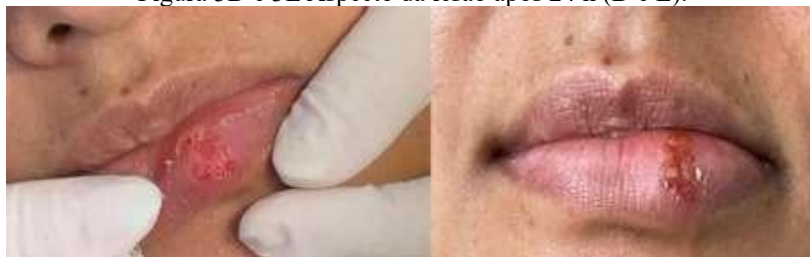
Fonte: Autoria própria.

Figura 3C Irradiação com o laser diodo de baixa potência 660 nm.



Fonte: Autoria própria.

Figura 3D e 3E Aspecto da lesão após 24 h (D e E).



Fonte: Autoria própria.

3 DISCUSSÃO

Os casos relatados com laserterapia estão relacionados ao tratamento do herpes simples do tipo 1 (HSV-1). A herpes simples é uma infecção viral causada pelo Herpes simplex vírus (HSV), pertencente à família Herpesviridae. A infecção pelo vírus herpes simplex tipo 1 (HSV- 1) é uma condição viral neurotrópica de alta prevalência mundial, afetando aproximadamente dois terços da população adulta globalmente (Whitley, Kimberlin, Roos et al.,2023).

Uma característica fundamental do Herpes simplex vírus (HSV) é sua capacidade de estabelecer latência nos gânglios nervosos sensoriais, reativando-se periodicamente sob estímulos como estresse, imunossupressão e exposição à radiação ultravioleta (Roizman, Knipe; Whitley R, et al., 2013).

Nos casos clínicos apresentados neste trabalho, foi possível observar com clareza a correlação entre os gatilhos descritos na literatura e os episódios clínicos de reativação. O caso 1, de uma paciente de 11 anos, relatou o início dos sintomas após uma viagem à praia. A exposição solar intensa, especificamente à radiação UV, é um fator classicamente reconhecido por desencadear a reativação do HSV-1, uma vez que compromete a função imune local e altera a integridade da epiderme (Wald et al., 2007). O quadro clínico, caracterizado por queimação, coceira e vesículas agrupadas, é típico da fase ativa do vírus.

Já os casos 2 e 3, envolvendo pacientes adultos jovens, demonstraram o impacto do estresse emocional como fator desencadeante. Ambos os pacientes relataram alterações recentes em suas rotinas profissionais, vivenciando pressão psicológica e mudanças significativas. O estresse é conhecido por influenciar o eixo hipotálamo-hipófise- adrenal, aumentando os níveis de cortisol e comprometendo a resposta imunológica mediada por células-T, principal mecanismo de controle do HSV-1 durante sua latência. (Segerstrom et al, 2004). Com isso, a reativação viral é facilitada, manifestando-se clinicamente nas áreas previamente acometidas.

O tratamento escolhido para todos os casos foi a Terapia Fotodinâmica Antimicrobiana (TFD), utilizando azul de metileno 0,005% como agente fotossensibilizante e laser de diodo de 660 nm. A escolha dessa abordagem baseou-se na sua ação antimicrobiana, anti-inflamatória e cicatrizante, descrita como eficaz por diversos autores recentes. A TFD consiste na aplicação de um corante fotossensível que, ao ser ativado por uma fonte de luz específica na presença de oxigênio, gera espécies reativas de oxigênio (EROs), promovendo a destruição seletiva das células infectadas pelo vírus (Pereira et al., 2021).

Em todos os casos, a resposta clínica à TFD foi favorável. Os pacientes relataram alívio significativo da dor e dos sintomas inflamatórios já nas primeiras 24 horas após a aplicação, além de regressão visual das lesões vesiculares e início da reepitelização. A vantagem adicional está na ausência de efeitos colaterais sistêmicos, frequentemente associados ao uso de antivirais orais.

Além disso, importante ressaltar a utilidade clínica da fotobiomodulação e da TFD em casos de herpes labial recorrente, com benefícios superiores quando o tratamento é iniciado nas fases prodrômicas ou iniciais da lesão. O uso da TFD demonstrou-se especialmente útil para pacientes imunocompetentes com lesões recorrentes (Neves et al., 2023).

A TFD não apenas reduz a carga viral local como também pode modular a resposta inflamatória, diminuindo a frequência de recidivas em pacientes com episódios recorrentes (Rocha et

al., 2024). Esse aspecto é particularmente relevante no contexto odontológico, onde as recidivas frequentes afetam diretamente a estética e o bem-estar dos pacientes.

Contudo, apesar dos resultados promissores, é necessário reconhecer que parte da literatura atual ainda considera a TFD como uma terapia adjuvante, e não como substituta definitiva dos antivirais tradicionais. Portanto, a TFD deve ser vista, atualmente, como uma excelente alternativa terapêutica complementar, especialmente em pacientes que buscam abordagens minimamente invasivas, com poucos efeitos adversos e bom custo-benefício.

Assim, os casos clínicos apresentados neste trabalho reforçam a aplicabilidade da TFD na prática odontológica e a sua eficácia frente a infecções recorrentes por HSV-1. A relação direta entre os gatilhos clínicos descritos (exposição solar e estresse) e a reativação viral, associada à boa resposta à TFD, sugere que essa modalidade terapêutica merece ser mais amplamente explorada e padronizada em protocolos clínicos odontológicos.

4 CONCLUSÃO

A laserterapia tem se destacado por seus efeitos analgésicos, anti-inflamatórios e cicatrizantes em diversas condições clínicas, sem apresentar efeitos colaterais relevantes. No tratamento do herpes simples tipo 1 (HSV- 1), observa-se uma redução significativa da dor, um reparo tecidual acelerado e uma diminuição das recidivas, sugerindo que essa abordagem pode ser mais eficaz do que os métodos convencionais. No entanto, embora os avanços proporcionados por essa terapêutica sejam promissores, a literatura aponta a necessidade de estabelecer um protocolo universal, o que requer a realização de novos estudos com foco na padronização dos procedimentos.

REFERÊNCIAS

- BUROCRACIA ZERO. Doenças herpéticas. [S.l.: s.n.], [s.d.]. Disponível em: https://burocraciazero.com.br/direito_bpc_loas_inss/doencas-herpeticas/. Acesso em: 2 abr. 2025.
- CABRAL, L. F. C. M. Tratamento de herpes simples por meio de laserterapia de baixa intensidade – revisão de literatura. *Ciências Biológicas e da Saúde Unit*, v. 5, n. 1, p. 49-60, jul. 2022. ISSN 1980-1785. Disponível em: <https://periodicos.set.edu.br/unitsaude/article/view/9558/5054>. Acesso em: 22 mar. 2025.
- CAMARGO, H. S. Efetividade do corticosteróide em associação com antiviral para o tratamento da gengivostomatite herpética aguda (GEHA). 2024. 64 f. Dissertação (Mestrado em Ciências Odontológicas) – Universidade Estadual Paulista, Faculdade de Odontologia de Araraquara, Araraquara, 2024. Disponível em: <https://repositorio.unesp.br/server/api/core/bitstreams/09138f1d-dc25-4ff0-93b7-27b6ef5b477a/content>. Acesso em: 22 mar. 2025.
- DUARTE, L. F. et al. Herpes Simplex Virus Type 1 Infection of the Central Nervous System: Insights Into Proposed Interrelationships With Neurodegenerative Disorders. *Frontiers in Cellular Neuroscience*, v. 13, art. 46, 2019. DOI: 10.3389/fncel.2019.00046.
- LECTURIO. Vírus Herpes Simplex 1 e 2. *Concise Medical Knowledge*. Disponível em: <https://www.lecturio.com/pt/concepts/virus-herpes-simplex-1-e-2/>. Acesso em: 16 maio 2025.
- NEVES, F. B. A.; MORAES, R. C. D. Fotobiomodulação no tratamento da herpes labial recorrente: uma revisão de literatura. *Revista Fisioterapia em Movimento*, v. 27, n. 127, p. 29-36, out. 2023. DOI: 10.5281/zenodo.10149331. Disponível em: <https://revistaft.com.br/fotobiomodulacao-no-tratamento-da-herpes-labial-recorrente-uma-revisao-de-literatura/>. Acesso em: 19 maio 2025.
- PEREIRA, I. L. et al. Terapia fotodinâmica como coadjuvante no tratamento periodontal: revisão de literatura. *Pesquisa, Sociedade e Desenvolvimento*, v. 10, n. 13, p. e585101321534, 2021. DOI: 10.33448/rsd-v10i13.21534. Disponível em: <https://rsdjournal.org/index.php/rsd/article/view/21534>. Acesso em: 19 maio 2025.
- ROCHA, N. D. B. O laser de baixa potência para o tratamento de herpes labial: relato de caso clínico. *Revista Brasileira de Revisão de Saúde*, v. 7, n. 2, p. e68110, 2024.
- ROIZMAN, B.; KNIPE, D. M.; WHITLEY, R. Herpes simplex viruses. In: KNIPE, D. M. et al. (ed.). *Fields virology*. 6. ed. Philadelphia: Lippincott Williams & Wilkins, 2013. v. 2, p. 1823-1897.
- SANTOS, M. P. M. Herpesvírus humano: tipos, manifestações orais e tratamento. *Odontologia Clínica-Científica*, v. 11, n. 3, p. 191-196, jul./set. 2012. Disponível em: http://revodonto.bvsalud.org/scielo.php?script=sci_arttext&pid=S1677-38882012000300004. Acesso em: 2 abr. 2025.
- SEGESTROM, S. C.; MILLER, G. E. Psychological stress and the human immune system: a meta-analytic study of 30 years of inquiry. *Psychological Bulletin*, v. 130, n. 4, p. 601-630, jul. 2004. DOI: 10.1037/0033-2909.130.4.601.
- SUZICH, J. B.; CLIFFE, A. R. Strength in diversity: Understanding the pathways to herpes simplex virus reactivation. *Virology*, v. 522, p. 81-91, 2018. DOI: 10.1016/j.virol.2018.07.011. Disponível em: <https://www.sciencedirect.com/science/article/pii/S0042682218302137>. Acesso em: 19 maio 2025.

TAGLIARI, N. A. B.; KELMANN, R. G.; DIEFENTHALER, H. Aspectos terapêuticos das infecções causadas pelo vírus herpes simples tipo 1. *Perspectiva*, v. 36, n. 133, p. 191-201, mar7132_263.pdf>. Acesso em: 7 jun. 2025.

WALD, A.; COREY, L. Persistência na população: epidemiologia, transmissão. In: ARVIN, A.; CAMPADELLI-FIUME, G.; MOCARSKI, E. (ed.). *Herpesvírus humanos: biologia, terapia e imunoprofilaxia*. Cambridge: Cambridge University Press, 2007. Cap. 36. Disponível em: <https://www.ncbi.nlm.nih.gov/books/NBK47447/>. Acesso em: 30 maio 2025.

WHITLEY, R. J.; KIMBERLIN, D. W.; ROOS, R. P. Herpes Simplex Virus. In: *STATPEARLS. Treasure Island, FL: StatPearls Publishing, 2023*. Disponível em: <https://www.ncbi.nlm.nih.gov/books/NBK482197/>. Acesso em: 29 maio 2025.