




EXPLANTAÇÃO POR OSTEONECROSE PÓS EXODONTIA DE SISO

 <https://doi.org/10.56238/levv15n42-001>

Data de submissão: 01/10/2024

Data de publicação: 01/11/2024

José Eudes Protázio de Oliveira

Mestre em Implantodontia

São Leopoldo Mandic

Vilton Zimmermann de Souza

Mestre em Implantodontia

São Leopoldo Mandic

Gabriel Baldissera de Souza

Graduando em Odontologia

Unoesc

Taysnara Ismaeley de Andrade

Especialista em Bucomaxilofacial

HRA/PE

Eduardo Panceri Vieceli

Especialista em Implantodontia

Instituto Orbis

Fábio Castanha Figueiredo

Mestre em Implantodontia

São Leopoldo Mandic

Gislaine Felipe Garcia

Mestre em Implantodontia

São Leopoldo Mandic

Rafael Manfro

Mestre em Implantodontia

São Leopoldo Mandic

RESUMO

A osteonecrose, definida como morte do tecido ósseo por falta de suprimento sanguíneo, é uma condição patológica, que associada a fatores predisponentes, podem afetar os ossos gnáticos, exacerbando o processo inflamatório devido a ampla microbiota oral, podendo afetar de forma significativa a qualidade de vida dos pacientes. Pacientes portadores de desordens esqueléticas indutoras de perdas ósseas, como a osteoporose, fazem uso contínuo de medicamentos antirreabsortivos com a finalidade de alterar a remodelação óssea. O objetivo deste trabalho é descrever um relato de caso do tratamento de osteonecrose dos maxilares induzida por denosumabe, discutindo aspectos clínico-patológicos da doença. O presente artigo destaca o caso da paciente R.S.B.K., 78 anos, acometida de câncer de mama, do qual fez tratamento quimioterápico por 5 anos. Sofreu uma



fratura patológica de costela, onde iniciou tratamento com um fármaco antirreabsortivo denominado Denosunab. Após extração dental do elemento 28, iniciou-se um processo inflamatório infeccioso local envolvendo implantes adjacentes, que culminou com intervenções cirúrgicas sem sucesso. Após o fim da meia vida da medicação foi observado o retorno das funções teciduais evoluindo com recobrimento ósseo pela mucosa oral. Conclui-se que é fundamental o correto e precoce diagnóstico, aliado a um tratamento resolutivo através d abordagem conservadora, melhorando a qualidade de vida dos pacientes.

Palavras-chave: Antirreabsortivo. Denosumabe. Osteonecrose Associada a Bifosfonatos. Reabsorção Óssea.

1 INTRODUÇÃO

Definida como “morte do tecido ósseo por falta de suprimento sanguíneo”, a osteonecrose ou necrose asséptica trata-se de uma condição patológica associada a fatores predisponentes como uso de medicamentos, terapias radioterápicas, alcoolismo e alterações idiopáticas ^{1,2}.

Estudos mostram que essa patologia frequentemente se associa a ossos longos, afetando o fêmur com alta incidência, seguido pelos ossos gnáticos, cujos processos inflamatórios exacerbam devido ampla microbiota apresentada na cavidade oral ^{2,3}.

Nos ossos gnáticos, a osteonecrose se apresenta mais comumente na mandíbula, já que possui características anatômicas e fisiológicas que lhe confere um menor suprimento sanguíneo e maior densidade óssea, sendo acometida em 65% dos casos em detrimento a maxila com 26% ^{4,5}.

A osteonecrose medicamentosa com fármacos de uso contínuo, como os antirreabsortivos (bifosfonatos e denosomab) e antiangiogênicos são utilizados em portadores de desordens esqueléticas indutoras de perda óssea ou metástases associadas a tumor primário ^{6,20}.

Apesar de serem tratados com fármacos inibidores da função dos osteoclastos e consequente diminuição da remodelação óssea, os bifosfonatos e o denosomab possuem mecanismos de ação distintos, já que este último se trata de um anticorpo e possui assim melhor distribuição por todo o espaço ósseo, apresentando assim vantagens no tratamento, em especial em osteoporose pós-menopausa ^{6,7}.

Outra diferença observada diz respeito ao potencial de formação de osteonecrose, onde estudos mostram que pacientes submetidos a exodontia em uso de bifosfonatos apresentaram pobre remodelação óssea, enquanto o denosomab, por ser um anticorpo, é transitório, e desde que suspenso, é capaz de permitir a remodelação óssea, já que seu tempo de meia vida é curto ^{8,9}.

O perfil epidemiológico da osteonecrose dos maxilares se mostra incerto, visto que sua frequência está relacionada ao tempo de uso dos fármacos, a molécula de origem, a dosagem e a via de administração. Em relação ao gênero, mostra-se mais frequente em mulheres, devido a fatores hormonais ^{10,11}.

Pode-se afirmar que a maior prevalência está em pacientes que fazem uso de bifosfonatos com administração endovenosa com 0.10%, quando comparado ao uso por via oral com 0,001% do total de casos ^{11,12}.

O diagnóstico na maioria dos casos se relaciona aos sinais e sintomas encontrados e associado ao histórico do uso de antirreabsortivos ¹². Por vezes, se faz necessário a utilização de exames de imagens como as radiografias ou tomografias computadorizadas, com o intuito de mensurar o grau de extensão e qualidade de osso saudável remanescente ^{12,13}. Normalmente, após as sequelas causadas com a perda do implante, desencadeiam limitações estéticas e também do ponto de vista biomecânico ²¹.

O principal aspecto clínico associado a osteonecrose inclui uma área de mucosa ulcerada com osso exposto sem vitalidade. Apresenta ainda, sinais de infecção com dor local e hálito forte ¹⁴.

Com a progressão da doença, pode-se observar superfície óssea irregular e prováveis fraturas patológicas durante a mastigação ¹⁵.

Radiograficamente, apresenta-se com variações de lesões radiolúcidas a radiopacas, que são detectáveis apenas em estágios mais avançados, onde se apresenta com uma área de sequestro ósseo disforme, circundada por um alo radiolúcido de limites bem definidos ^{16,17,18}. Por tratar-se de uma patologia de características infecciosas, os profissionais devem estar atentos a possíveis diagnósticos diferenciais, dentre os quais pode-se destacar a osteíte alveolar, osteomielite infecciosa, doenças periodontais e a osteorradionecrose ^{18,19}.

Alterações específicas da cavidade oral podem funcionar como “gatilhos” para o desenvolvimento de osteonecroses medicamentosa como a presença de processos infecciosos ativos como lesões cáries, doenças periodontais, ou qualquer alteração que possa desencadear algum processo infeccioso ^{2,3}.

Medidas preventivas devem ser realizadas, sempre que possível, antes do início do tratamento com antirreabsortivos como avaliação minuciosa e adequação de meio da cavidade oral ^{5,6}.

O tratamento da osteonecrose diverge quanto a melhor terapêutica a ser empregada. Estudos apontam que a combinação de técnicas cirúrgicas com terapias coadjuvantes se mostram eficazes ⁷. Procedimentos cirúrgicos devem possuir bom planejamento prévio, já que irão gerar um novo trauma tecidual em regiões com deficiência de cicatrização ^{8,9}. Sempre que possível, deve-se priorizar procedimentos cirúrgicos menos invasivo como desbridamento e curetagem óssea associado a um antimicrobiano de largo espectro ⁶.

Métodos alternativos como a terapia fotodinâmica, câmara hiperbárica e uso de Fibrina Rica em Plaquetas e Leucócitos (L-PRF), têm se mostrado eficazes no tratamento de estágios iniciais na doença, bem como em associação aos procedimentos cirúrgicos ^{16,17}.

O LPRF é um concentrado de plaquetas e leucócitos que possui capacidade moduladora no processo de reparação óssea pela liberação de fatores de crescimento. Atua no controle dos processos inflamatórios, estimulando a osteogênese e auxiliando na reparação do tecido ósseo comprometido ^{18,19}.

2 DESCRIÇÃO DO CASO CLÍNICO

Paciente R.S.B.K. 78 anos, gênero feminino, procurou a clínica particular para avaliação após a evolução de um abscesso do lado esquerdo da face. Após exame clínico uma tomografia computadorizada foi solicitada para auxiliar o diagnóstico, pois de dado relevante apenas uma exodontia do elemento 28 tinha sido realizado há 8 meses. Paciente referiu que o desconforto local

persistiu na região do terceiro molar até o momento da evolução do quadro patológico. Na história médica, verificou-se que a paciente tinha sido acometida e tratada de um câncer de mama há aproximadamente 10 anos. Fez uso de um quimioterápico, Aromasim, por 5 anos. Há 3 anos foi acometida de uma fratura patológica de costela por osteoporose iniciando o uso de Denosunab. No exame clínico intraoral, uma forte sensibilidade dolorosa foi evidenciada na apalpação do rebordo maxilar do 28 e discretamente na face vestibular do implante 27. Após a remoção da coroa do implante 27, uma sondagem peri-implantar confirmou exposição acentuada das espiras e em menor número do implante 26; e, comunicação com o alvéolo do elemento 28 (Figuras 1a. e 1b). No exame tomográfico, verificou-se a presença da lâmina dura e rarefação óssea na borda alveolar (Figuras 2 a e 2b). Com o diagnóstico de osteonecrose medicamentosa por denosumab confirmado o planejamento cirúrgico foi organizado com prescrição prévia de amoxicilina com clavulanato e anti-inflamatórios não esteroidais. Foram removidos os implantes e decorticada toda região óssea envolvida (Figura 3). A sutura foi realizada após Instalação de L-PRF (Figura 4). Após 2 semanas, a ferida operatória evoluiu com deiscência da sutura expondo a face amarelada do osso necrótico. Não havia desconforto espontâneo. Apenas durante a palpação na região palatina e vestibular (Figura 5).

Figura 1. Sondagem peri-implantar e alveolar.

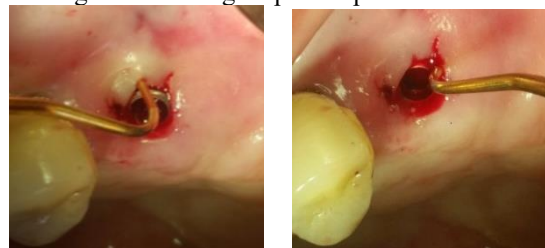


Figura 2. Imagem panorâmica e cortes tomográficos.

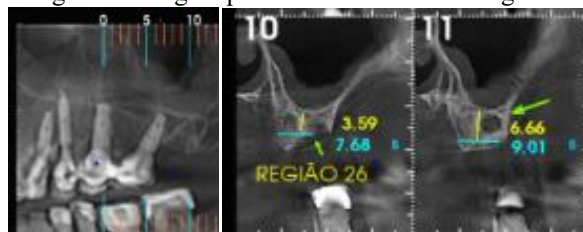


Figura 3. Explantação com decorticação

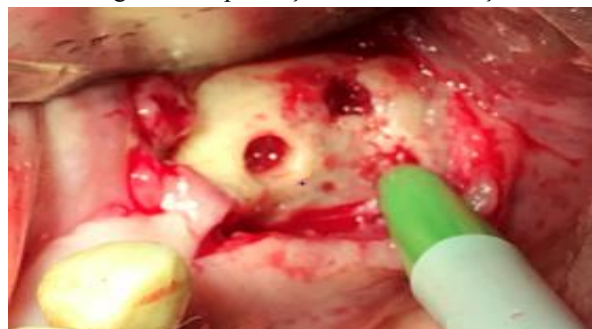
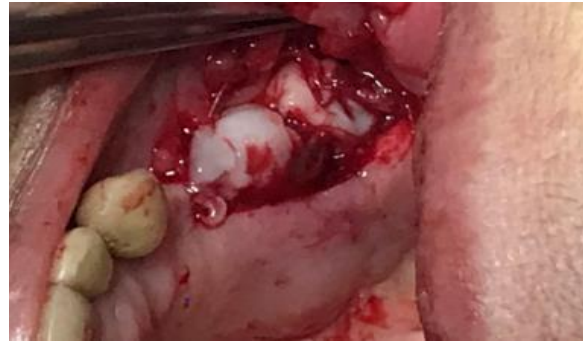
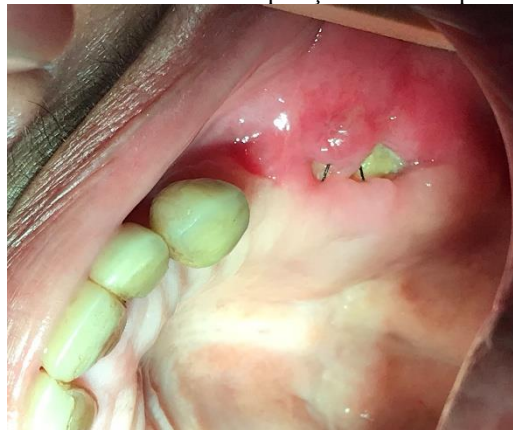Figura 4 Instalação de LPRF



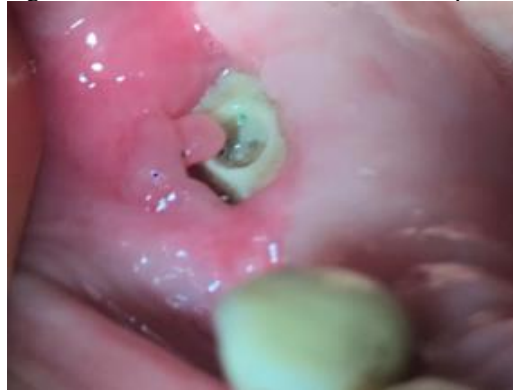Em virtude do agravamento da condição sistêmica da paciente com o aparecimento de metástase hepática, ficou postergado uma reabordagem cirúrgica mediante a avaliação e liberação da equipe médica. Cuidados paliativos através de irrigação com SF0.9%, bochechos com Gluconato de clorexidina 0.12% e 10 sessões de laserterapia aliviaram os sintomas. Com isso, após 60 dias, houve um aumento da fenestração óssea evidenciando a cavidade do implante 25 (Figura 6).

Figura 5. Vista do rebordo maxilar. Notar exposição óssea e hiperemia da mucosa bucal.



Mantidos os cuidados paliativos, a evolução da fenestração permaneceu estável apesar do aspecto degenerativo do osso exposto após 120 dias.

Figura 6. Osso necrótico e cavidade do implante.



O uso recorrente e persistente dos enxaguatórios bucais como gluconato de clorexidina a 0.12% exigiu uma mudança devido a queixa de diminuição do paladar. Sendo assim, foi instituído o uso de um colutório de origem Holandês denominado Blue M com alta concentração de oxigênio ativo, Xilitol e lactoferrina, cuja ação conjunta previne o crescimento bacteriano. Restabelecida a queixa gustativa e sem a liberação médica para a intervenção cirúrgica, a fenestração evoluiu expondo um pouco mais de osso do rebordo maxilar com aspecto de necrótico desgastado com 150 dias de pós-operatório. (Figura 7).

Após 180 dias da intervenção inicial, uma reparação de tecido mole sem adesão óssea foi observada durante a sondagem periodontal, permitindo observar um tecido de granulação isolando o segmento ósseo, transformando-o em um sequestro. Vale salientar que sendo a meia vida do denosumab de 6 meses, é possível sugerir que seu princípio ativo declinava, mediante o aumento da atividade osteoclástica dos monócitos. Com isso, foi possível destacar o sequestro ósseo sem grandes sequelas e sem o envolvimento do seio maxilar (Figura 8a e 8b)

Figura 5. Aspecto da degeneração óssea

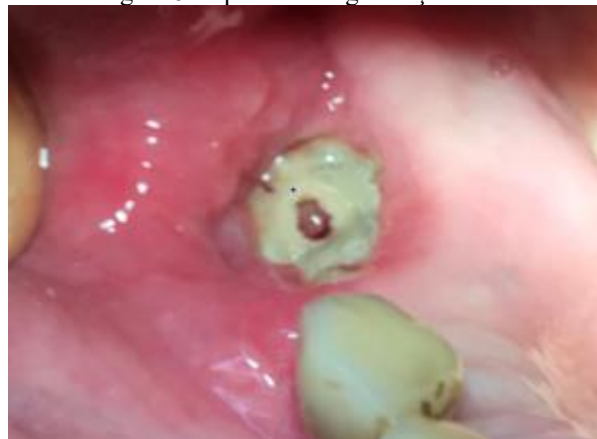

Figura 6. Exposição óssea com diminuição da hiperemia

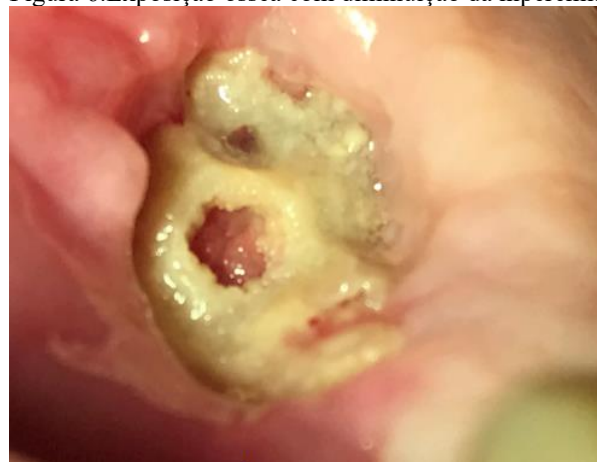

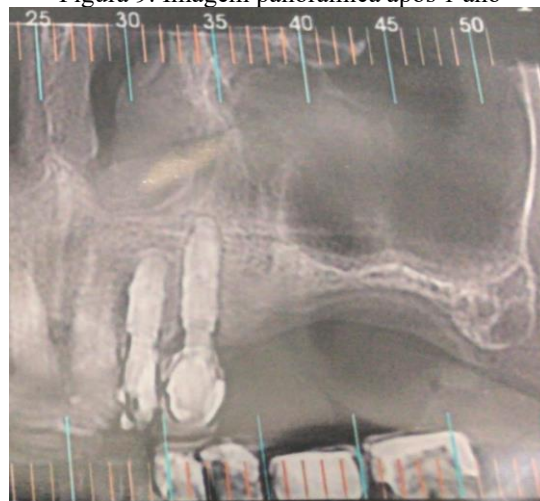
Figura 8a. Sequestro removido.

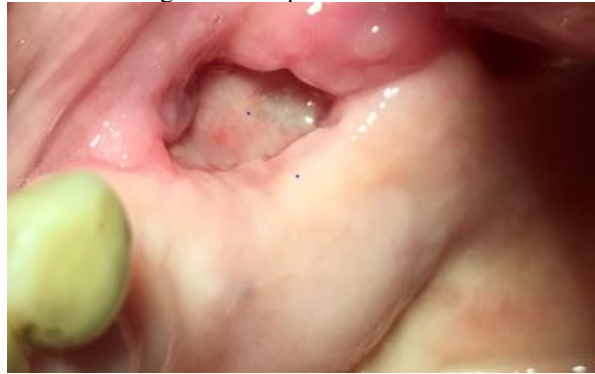

Figura 8b após 10 dias .

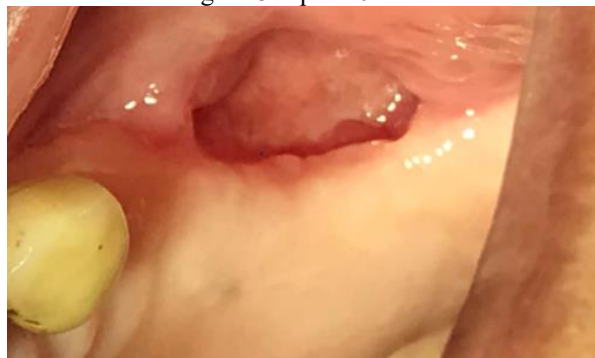

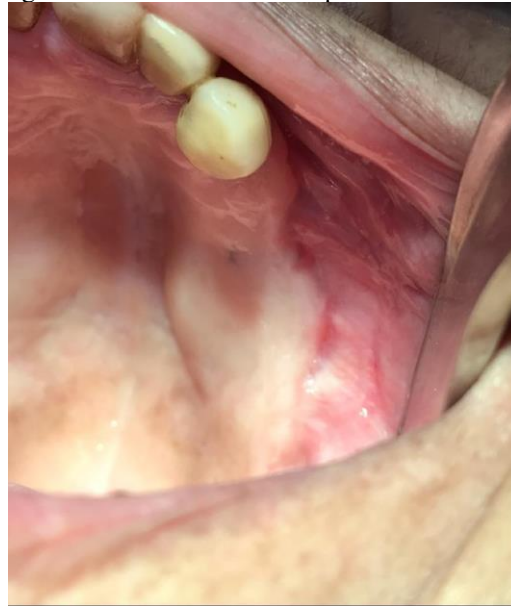Figura 9. Imagem panorâmica após 1 ano



Após um ano da primeira intervenção cirúrgica a região operada se encontra em excelente estado de cicatrização (Figura 9) com suporte ósseo no assoalho do seio maxilar (Figura 10).

Figura 10. Ferida cicatrizada após 1 ano.



3 CONSIDERAÇÕES FINAIS

Os antirreabsortivos orais de longo e pequeno prazo se constitui na atualidade como alternativa preventiva contra a osteoporose, sendo bastante difundida no meio médico. No entanto, a falta de orientação quanto à adequação da saúde oral está aumentando a incidência de lesões osteonecróticas de origem odontogênica, e principalmente de intervenções traumáticas odontológicas. O cirurgião dentista necessita realizar um exame clínico acurado com a finalidade de detectar pacientes em uso dos antirreabsortivos, executar a técnica adequada ou encaminhar ao profissional mais experiente.



REFERÊNCIAS

- Brozoski, M. A., Traina, A. A., Cristina, M., & Deboni, Z. (2012). Osteonecrose maxilar associada ao uso de bisfosfonatos. *Rev Bras Reumatol*, 52(2), 260–270.
- Aljohani, S., Troeltzsch, M., Hafner, S., Kaeppler, G., Mast, G., & Otto, S. (2019). Surgical treatment of medication - related osteonecrosis of the upper jaw: Case series. *Oral Diseases*, 25, 497–507.
- Grisar K, Schol M, Schoenaers J, Dormaar T, Coropciuc R., & Poorten V, Vander. (2016). Osteoradionecrosis and osteonecrosis of the jaw: similarities and differences. *International Journal of Oral & Maxillofacial Surgery*, 45(12), 1592–1599.
- Khan AA, Morrison A, Hanley DA, Felsenberg D, Mccauley LK, Ryan FO, Brown JP. Diagnosis and Management of Osteonecrosis of the Jaw: A Systematic Review and International Consensus. *Journal of Bone and Mineral Research*. 2015; 30(1), 3-23.
- Manzano-Moreno FJ, Ramos-Torrecillas J, De Luna-Bertos E, Ruiz C, García- Martínez, O. 2015. High doses of bisphosphonates reduce osteoblast-like cell proliferation by arresting the cell cycle and inducing apoptosis. *J. Craniomaxillofac. Surg.* 2015; 43, 396–401.
- Aljohani S, Gaudin R, Weiser J, Tr M, Ehrenfeld M, Kaeppler G, Otto S. Osteonecrosis of the jaw in patients treated with denosumab: A multicenter case series. *Journal of Cranio-Maxillo-Facial Surgery*. 2018; 46, 1515–1525.
- Dahiya N, Khadka A, Sharma AK, Gupta AK, Singh N, Brashier DB. Denosumab: A bone antiresorptive drug. *Med J Armed Forces India*. 2015; 71(1):71-5.
- McLeod NMH, Brennan PA, & Ruggiero SL. Bisphosphonate osteonecrosis of the jaw: A historical and contemporary review. *The Surgeon*. 2012; 10(1), 36–42.
- Nicolatou-Galitis O, Schiødt M, Amaral Mendes R, Ripamonti C, Hope S, Drudge-Coates L, Van den Wyngaert T. Medication-related osteonecrosis of the jaw: definition and best practice for prevention, diagnosis, and treatment. *Oral Surg., Oral Med, Oral Pathology and Oral Radiol*. 2019; 127(2), 117–135.
- Ramaglia L, Guida A, Iorio-Siciliano V, Cuzzo A, Blasi A, Sculean A. Stage-specific therapeutic strategies of medication- related osteonecrosis of the jaws: a systematic review and meta-analysis of the drug suspension protocol. *Clin Oral Investig*. 2018; 22, 597-615.
- Ribeiro GH, Chrun ES, Dutra KL, Daniel, FI, Grando LJ, & A. Osteonecrosis of the jaws: a review and update in etiology and treatment, *Brazilian Journal of Otorhinolaryngology*. 2018; 84(1), 102–108.
- Rosella D, Papi P, Giardino R, Cicalini E, Piccoli L, & Pompa G. Medicationrelated osteonecrosis of the jaw: Clinical and practical guidelines. *Journal of International Society of Preventive & Community Dentistry*, 2018; 6(2), 97–104.
- Sharma D, Ivanovski S, Slevin M., Hamlet S, Pop TS, Brinzaniuc K, Petcu EB, Miroiu R. Bisphosphonate-related osteonecrosis of jaw (BRONJ): diagnostic criteria and possible pathogenic mechanisms of an unexpected anti-angiogenic side effect. *Vasc. Cell*. 2018; 5, 1–8.
- Souza LN, De Cristina A, Antunes R, Flávia V, Mari A, Paula A, Alvarenga, RL. Osteonecrose dos Maxilares Associada ao Uso de Bisfosfonatos : Revisão da Literatura e Apresentação de um Caso



Clínico . Revista Portuguesa de Estomatologia, Medicina Dentária e Cirurgia Maxilofacial. 2009; 50(4), 229–236.

Woo S, Hellstein J W, & Kalmar JR.. Annals of Internal Medicine Review Systematic Review: Bisphosphonates and Osteonecrosis of the Jaws OF OF. Annals of Internal Medicine. 2006; 144(10), 753–761.

Lo-lin T, Yu-feng H, Yu-Chao C. Treatment of bisphosphonate-related osteonecrosis of the jaw with platelet-rich fibrin. Journal of the Formosan Medical Association, 2016; 115, (7): 585-6.

Cano-Durán, J. A., Peña-Cardelles, J. F., Ortega-Concepción, D., Paredes-Rodríguez, V. M., García-Riart, M., & López-Quiles, J. The role of Leucocyte-rich and platelet-rich fibrin (L-PRF) in the treatment of the medication-related osteonecrosis of the jaws (MRONJ). Journal of clinical and experimental dentistry, 2017; 9(8): e1051.

Viana MVG, Carvalho MMM, Fialho PV, Cardoso LC, Lasso DMM, Moreira CVA. Considerações clínicas sobre o uso de L-PRF na terapêutica de osteonecrose medicamentosa dos maxilares: relato de caso. Braz. J. Hea. Rev., Curitiba. 2019; 2(4): 3318-3327 jul./aug. 2019.

Maluf G, Caldas RJ, Santos PSS. "The use of leukocyte-and platelet-rich fibrin (LPRF) in the treatment of medication-related osteonecrosis of the jaws (MRONJ)." Journal of Oral and Maxillofacial Surgery, 2017; 75(9): 1795-2032.

Dioguardi, M., Di Cosola, M., Copelli, C., Cantore, S., Quarta, C., Nitsch, G., Sovereto, D., Spirito, F., Caloro, G. A., Cazzolla, A. P., Aiuto, R., Cascardi, E., Greco Lucchina, A., Lo Muzio, L., Ballini, A., & Mastrangelo, F. (2023). Oral bisphosphonate-induced

DE SOUZA, Vilton Zimmermann et al. Segmental osteotomy with interpositional xenogenous graft in posterior mandible. Seven Editora, p. 87-96, 2024.